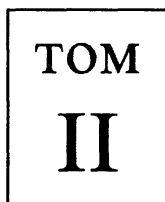


Анатомия человека

В ДВУХ ТОМАХ

Под редакцией академика РАМН,
профессора М.Р.Сапина

*Издание пятое,
переработанное и дополненное*



МОСКВА
"МЕДИЦИНА"
2001

УДК 616 (075.8)
ББК 28.86
А 64

Авторы тома:

***М.Р.Сапин, В.Я.Бочаров, Д.Б.Никитюк,
Г.С.Сатюкова, Ю.М.Селин, Б.А.Спири***

Анатомия человека. В двух томах. Т.2/Авт.: М.Р. Сапин, А 64 В.Я. Бочаров, Д.Б. Никитюк и др./Под ред. М.Р. Сапина.— Изд. 5-е, перераб. и доп.— М.: Медицина.— 2001.— 640 с.: ил. ISBN 5-225-04586-3

Во втором томе пятого издания (первое вышло в 1986 г.) приводятся строение, топография и функции мочеполового аппарата, органов иммуногенеза, эндокринных желез, сердечно-сосудистой и нервной систем, органов чувств. Главы учебника дополнены данными о микроскопическом строении и топографии органов, кровеносных сосудов и нервов. Приведены новые сведения о возрастных, рентгеноанатомических, функциональных особенностях ряда органов. Изменен порядок расположения некоторых разделов учебника в связи с методической целесообразностью и новыми научными взглядами, сложившимися в медицине в последнее время. Часть материалов представлена в таблицах, в которых в краткой форме приведены основные данные о некоторых внутренних органах, кровеносных сосудах, нервах.

Для студентов медицинских вузов, аспирантов, врачей.

ББК 28.86

ISBN 5-225-04586-3

© Издательство «Медицина»,
Москва, 1986
© Коллектив авторов, 2001

Все права авторов защищены. Ни одна часть этого издания не может быть занесена в память компьютера либо воспроизведена любым способом без предварительного письменного разрешения издателя.

СПИСОК СОКРАЩЕНИЙ

a.	— arteria	— артерия
aa.	— arteriae	— артерии
fasc.	— fasciculus	— пучок
fasc.	— fasciculi	— пучки
for.	— foramen	— отверстие
forr.	— foramina	— отверстия
gangl.	— ganglion	— узел
gangll.	— ganglia	— узлы
gl.	— glandula	— железа
gll.	— glandulae	— железы
lam.	— lamina	— пластинка
lamm.	— laminae	— пластинки
lig.	— ligamentum	— связка
ligg.	— ligamenta	— связки
m.	— musculus	— мышца
mm.	— musculi	— мышцы
n.	— nervus	— нерв
nn.	— nervi	— нервы
nucl.	— nucleus	— ядро
nucll.	— nuclei	— ядра
r.	— ramus	— ветвь
rr.	— rami	— ветви
sul.	— sulcus	— борозда
sull.	— sulci	— борозды
sut.	— sutura	— шов
sutt.	— suturae	— швы
tr.	— tractus	— путь, тракт
trr.	— tracti	— пути, тракты
tun.	— tunica	— оболочка

УЧЕНИЕ О ВНУТРЕННОСТЯХ — СПЛАНХНОЛОГИЯ (SPLANCHNOLOGIA)*

В группу внутренних органов входит также мочеполовой аппарат, органы которого располагаются в основном в брюшной полости и в полости таза.

МОЧЕПОЛОВОЙ АППАРАТ

Мочеполовой аппарат (apparátus urogenitális) у человека включает мочевые органы, а также мужские или женские половые органы (рис. 1, 2). Мочевые и половые органы объединены общностью развития, имеют тесные анатомические и функциональные взаимоотношения. Так, выводные протоки половых путей у мужчин впадают в мужской мочеиспускательный канал, у женщин открываются в преддверие влагалища.

МОЧЕВЫЕ ОРГАНЫ

Мочевые органы (òrgana urinària) продуцируют мочу (почки), отводят мочу из почек (почечные чашки, лоханка, мочеточник), а также служат для скопления мочи (мочевой пузырь) и выведения ее из организма (мочеиспускательный канал).

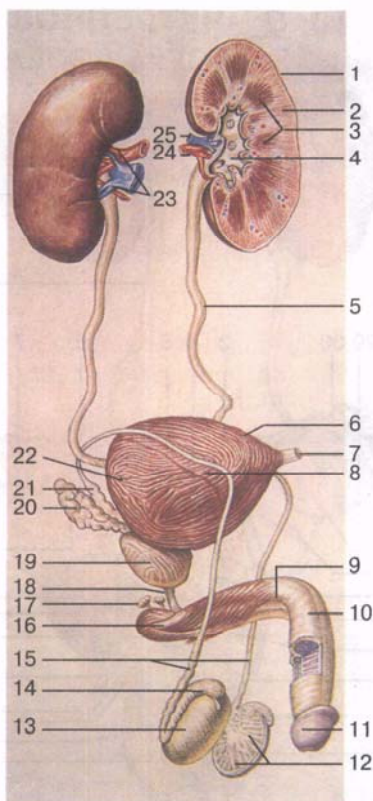
ПОЧКА

Почка (rén, греч. néphros) — парный экскреторный орган, образующий и выводящий мочу. Почка бобовидная, темно-красного цвета, плотной консистенции. Размеры почки у взрослого человека следующие: длина 10—12 см, ширина 5—6 см, толщина 4 см. Масса почки колеблется от 120 до 200 г. Поверхность почки у взрослого человека гладкая. Различают более выпуклую *переднюю поверхность* (fàcies antérieur) и менее выпуклую

* *Продолжение.* «Пищеварительная система» и «Дыхательная система» — см. т. I.

Рис. 1. Мочеполовой аппарат мужчины.

1 — почка; 2 — корковое вещество почки; 3 — почечные пирамиды; 4 — почечная лоханка; 5 — мочеточник; 6 — верхушка мочевого пузыря; 7 — срединная пупочная связка; 8 — тело мочевого пузыря; 9 — тело полового члена; 10 — спинка полового члена; 11 — головка полового члена; 12 — долики яичка; 13 — яичко; 14 — придаток яичка; 15 — семявыносящие протоки; 16 — корень полового члена; 17 — бульбоуретральная железа; 18 — перепончатая часть мочеиспускательного канала; 19 — предстательная железа; 20 — семенной пузырек; 21 — ампула семявыносящего протока; 22 — дно мочевого пузыря; 23 — почечные ворота; 24 — почечная артерия; 25 — почечная вена.



заднюю поверхность (*facies posterior*), верхний конец (*extrémitas superior*), а также выпуклый *латеральный край* (*márgo laterális*) и вогнутый *медиальный край* (*márgo mediális*). В среднем отделе медиального края имеется углубление — почечные ворота (*hilum renális*). В почечные ворота входят почечные артерия и нервы, выходят из них мочеточник, почечная вена, лимфатические сосуды. Кровеносные сосуды и нервы образуют так называемую почечную ножку. Почечные ворота переходят в обширное углубление, вдающееся в вещество почки и называемое почечной пазухой (*sinus renális*). В почечной пазухе находятся малые и большие почечные чашки, почечная лоханка, кровеносные и лимфатические сосуды, нервы и жировая ткань.

Топография почек. Почки расположены в поясничной области (*regio lumbális*) по обе стороны от позвоночного столба, на внутренней поверхности задней брюшной стенки и лежат забрюшинно (ретроперитонеально). Верхние концы почек приближены друг к другу до 8 см, а нижние концы отстоят друг от друга на 11 см. Продольная ось правой и левой почек вверх

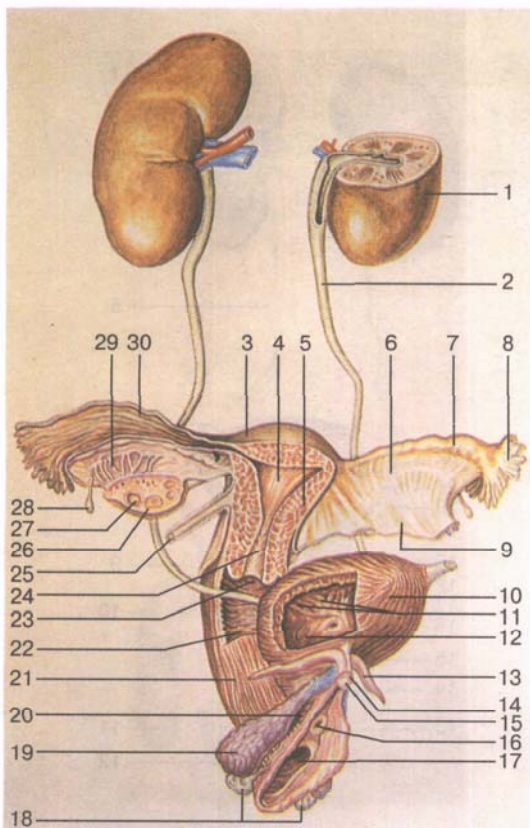


Рис. 2. Мочеполовой аппарат женщины.

1 — почка; 2 — мочеточник; 3 — дно матки; 4 — полость матки; 5 — тело матки; 6 — брыжейка маточной трубы; 7 — ампула маточной трубы; 8 — бахромки трубы; 9 — брыжейка матки (широкая связка матки); 10 — мочевого пузыря; 11 — слизистая оболочка мочевого пузыря; 12 — устье мочеточника; 13 — ножка клитора; 14 — тело клитора; 15 — головка клитора; 16 — наружное отверстие мочеиспускательного канала; 17 — отверстие влагалища; 18 — большие железы преддверия (бартолиновы железы); 19 — луковица преддверия; 20 — женский мочеиспускательный канал; 21 — влагалище; 22 — влагалищные складки; 23 — отверстие матки; 24 — канал шейки матки; 25 — круглая связка матки; 26 — яичник; 27 — фолликул яичника; 28 — везикулярный придаток; 29 — придаток яичника; 30 — трубные складки.

пересекаются под углом, открытым книзу. Левая почка располагается несколько выше, чем правая, которая лежит непосредственно под печенью. Верхний конец левой почки находится на уровне середины XI грудного позвонка, а верхний конец правой почки соответствует нижнему краю этого позвонка. Нижний конец левой почки лежит на уровне верхнего края III поясничного позвонка, а нижний конец правой почки находится на уровне его середины. По отношению к ребрам почки располагаются следующим образом: XII ребро пересекает заднюю поверхность левой почки почти на середине ее длины, а правую — примерно на границе ее верхней и средней третей. Имеются индивидуальные особенности топографии почек. Различается высокое и низкое их расположение. У 11 % женщин нижний конец обеих почек касается гребня подвздошных костей.

Почки находятся в сложных взаимоотношениях с соседними органами (рис. 3). Задняя поверхность почек вместе с ее оболочками прилежит к поясничной части диафраг-

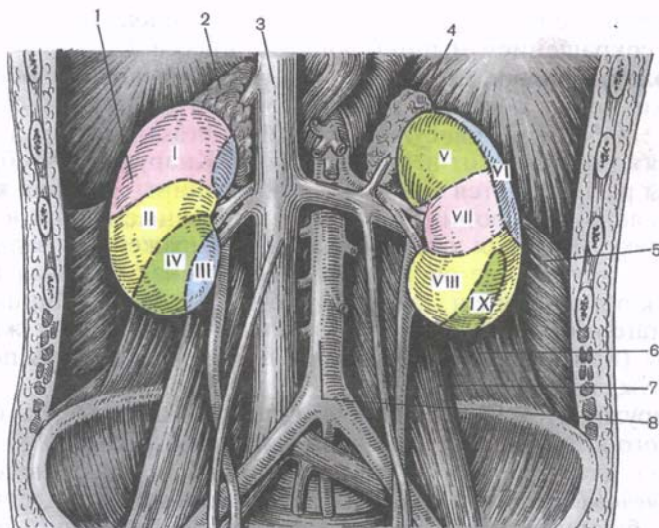


Рис. 3. Положение почек и поля их соприкосновения с другими органами.

1 — почка; 2 — надпочечник; 3 — нижняя полая вена; 4 — диафрагма (поясничная часть); 5 — поперечная мышца живота; 6 — квадратная мышца поясницы; 7 — большая поясничная мышца; 8 — брюшная часть аорты.

Поля соприкосновения правой почки: I — с печенью; II — с правым изгибом ободочной кишки; III — с двенадцатиперстной кишкой; IV — с петлями тонкой кишки.

Поля соприкосновения левой почки: V — с желудком; VI — с селезенкой; VII — с поджелудочной железой; VIII — с петлями тонкой кишки; IX — с нисходящей ободочной кишкой.

мы, квадратной мышце поясницы, поперечной мышце живота и большой поясничной мышце, которые образуют для почки углубление — *почечное ложе*. Верхний конец почки соприкасается с надпочечником. Передняя поверхность почек на большем своем протяжении покрыта листком париетальной брюшины и соприкасается с некоторыми внутренними органами. К верхним двум третям передней поверхности правой почки прилежит печень, а к нижней трети — правый изгиб ободочной кишки. К медиальному краю правой почки прилежит нисходящая часть двенадцатиперстной кишки. Передняя поверхность левой почки в верхней трети соприкасается с желудком, в средней — с поджелудочной железой, а в нижней — с петлями тощей кишки. Латеральный край левой почки прилежит к селезенке и левому изгибу ободочной кишки. Нормальное топографическое расположение почек обеспечивается ее *фиксирующим аппаратом*, к которому относятся почечное ложе, «почечная ножка», оболочки почки (особенно почечная фасция).

Большое значение имеет внутрибрюшное давление, поддерживаемое сокращением мышц брюшного пресса.

Оболочки почки. У почки выделяют несколько оболочек. Снаружи почка покрыта тонкой соединительнотканной пластинкой **фиброзной капсулой** (*capsula fibrósa*), которая может быть легко отделена от вещества почки. Кнаружи от фиброзной капсулы располагается значительной толщины **жировая капсула** (*capsula adipósa*), проникающая через почечные ворота в почечную пазуху. Жировая капсула наиболее выражена на задней поверхности почки, где образуется своеобразная жировая подушка — *околопочечное жировое тело* (*corpus adiposum pararenale*). При быстром уменьшении толщины жировой капсулы (при быстром похудании) почка может стать подвижной (блуждающая почка).

Кнаружи от жировой капсулы почка охватывается (в виде открытого книзу мешка) **почечной фасцией** (*fascia renális*), состоящей из двух листков — предпочечного и позадипочечного. *Предпочечный листок* покрывает спереди левую почку, почечные сосуды, брюшную часть аорты, нижнюю полую вену и продолжается впереди позвоночника на правую почку. *Позадипочечный листок* почечной фасции слева и справа прикрепляется к боковым отделам позвоночного столба. Нижний край пред- и позадипочечного листка почечной фасции не соединяются между собой. Почечная фасция посредством тяжей волокнистой соединительной ткани, которые пронизывают жировую капсулу, соединяется с фиброзной капсулой почки. Впереди от предпочечного листка почечной фасции находится париентальный листок брюшины.

Строение почки. Вещество почки на разрезе неоднородно (рис. 4). Оно состоит из поверхностного слоя толщиной от 0,4 до 0,7 см и глубокого слоя толщиной от 2 до 2,5 см, представленного участками, имеющими форму пирамид. Поверхностный слой образует корковое вещество почки темно-красного цвета, состоящее из почечных телец, проксимальных и дистальных канальцев нефронов. Глубокий слой почки более светлый, красноватого цвета, представляет собой мозговое вещество, в котором располагаются нисходящие и восходящие части канальцев (нефронов), а также собирательные трубочки и сосочковые канальцы.

Корковое вещество почки (*cortex renális*), формирующее ее поверхностный слой, не гомогенно, а состоит из чередующихся более светлых и темных участков. Светлые участки конусовидные, они в виде лучей отходят от мозгового вещества в корковое. *Лучи мозгового вещества* (*radii medulláris*) составляют *лучистую часть* (*pars radiata*), в которой располагаются прямые почечные канальцы, продолжающиеся в мозговое вещество почки, и начальные отделы собирательных трубочек. Темные участки коркового вещества почки получили название

мид (pyramides renáles), их в почке от 10 до 15. Каждая почечная пирамида имеет о с н о в а н и е (básis pyramidis), обращенное к корковому веществу, и верхушку в виде почечного сосочка (papilla renális), направленного в сторону почечной пазухи. Почечная пирамида состоит из прямых канальцев, образующих петли нефронов, и из проходящих через мозговое вещество собирательных трубочек. Эти трубочки постепенно сливаются друг с другом и образуют в области почечного сосочка 15—20 коротких *сосочковых протоков* (ductus papilláres). Последние открываются в малые почечные чашки на поверхности сосочка сосочковыми отверстиями (forámina papillária). Благодаря наличию этих отверстий вершина почечного сосочка имеет как бы решетчатое строение и называется р е ш е т ч а т ы м п о л е м (área cribrósa).

Особенности строения почки и ее кровеносных сосудов позволяют разделить вещество почки на 5 сегментов: в е р х н и й (segmentum supérius), в е р х н и й п е р е д н и й (segmentum antérius supérius), н и ж н и й п е р е д н и й (segmentum antérius inférius), н и ж н и й (segmentum inférius) и з а д н и й (segmentum postérius). Каждый сегмент объединяет 2—3 почечные доли. Одна *почечная доля* (lóbus renális) включает почечную пирамиду с прилежащим к ней корковым веществом почки и ограничена междольковыми артериями и венами, залегающими в почечных столбах. В почечной доле примерно 600 корковых долек. К о р к о в а я д о л ь к а (lóbulus corticális) состоит из одной лучистой части, окруженной свернутой частью, и ограничена соседними междольковыми артериями и венами.

Структурно-функциональной единицей почки является **нефрон** (nephron). Он состоит из к а п с у л ы к л у б о ч к а (capsula glomeruláris; капсула Шумлянского—Боумена), имеющей форму двустенного бокала, и к а н а л ь ц е в. Капсула охватывает клубочковую капиллярную сеть, в результате чего формируется *почечное* (мальпигиево) *тельце* (corpúsculum renále) (рис. 5). Капсула клубочка продолжается в *проксимальный извитой каналец* (túbulus contórtus proximális) и переходит в *петлю нефрона* (ansa nephroni; петля Генле), в которой выделяют нисходящую и восходящую части. Петля нефрона переходит в *дистальный извитой каналец* (túbulus contórtus distális), впадающий в *собирательную почечную трубочку* (túbulus renális colligens). Собирательные почечные трубочки продолжают в сосочковые протоки. На всем протяжении канальцы нефрона окружены прилегающими к ним кровеносными капиллярами (рис. 6).

Около 80 % нефронов имеют расположенные в корковом веществе почечные тельца и относительно короткую петлю, спускающуюся лишь в наружную часть мозгового вещества. Примерно 1 % нефронов полностью располагается в корковом веществе почки. Все это *корковые нефроны*. У остальных 20 % нефронов почечные тельца, проксимальные и дистальные извитые

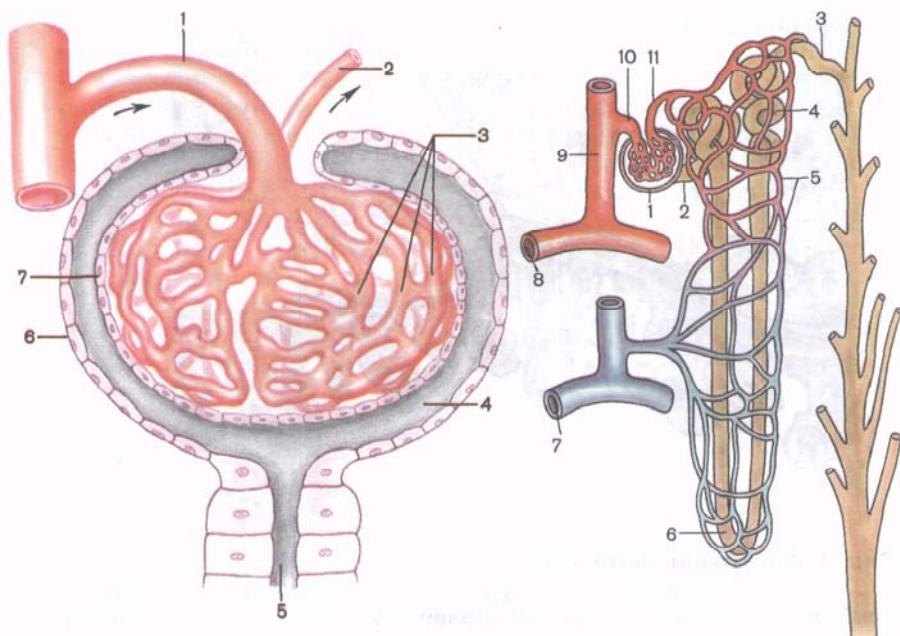


Рис. 5. Строение почечного тельца (схема).

1 — приносящая клубочковая артериола (приносящий сосуд); 2 — выносящая клубочковая артериола (выносящий сосуд); 3 — сеть клубочковых капилляров; 4 — полость капсулы клубочка; 5 — проксимальный извитой каналец; 6 — наружная стенка капсулы клубочка; 7 — внутренняя стенка капсулы клубочка.

Рис. 6. Строение нефрона и его взаимоотношение с кровеносными сосудами (схема).

1 — почечное тельце; 2 — проксимальный извитой каналец; 3 — собирательная трубочка; 4 — дистальный извитой каналец; 5 — околоканальцевая капиллярная сеть; 6 — петля нефрона; 7 — дугообразная вена; 8 — дугообразная артерия; 9 — междольковая артерия; 10 — приносящая клубочковая артериола (приносящий сосуд); 11 — выносящая клубочковая артериола (выносящий сосуд).

канальцы находятся на границе с мозговым веществом, а их длинные петли спускаются в мозговое вещество — это около-мозговые (юкстамедуллярные) нефроны.

В почке около миллиона нефронов. Длина канальцев одного нефрона колеблется от 20 до 50 мм, общая длина всех канальцев в двух почках составляет около 100 км.

Строение нефрона сложное. Началом нефрона служит его капсула, между наружной и внутренней стенками которой имеется *полость капсулы нефрона*. Внутри капсулы находится клубочковая капиллярная сеть (сосудистый клубочек), образованный более

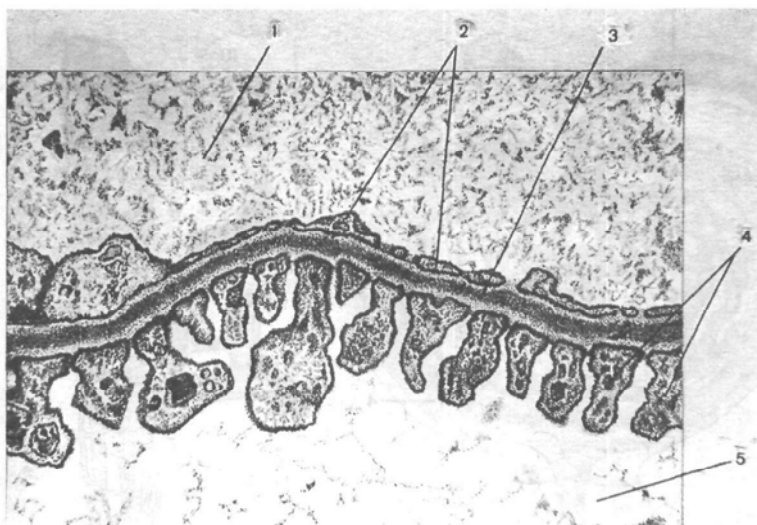


Рис. 7. Фильтрационный аппарат почки.

1 — просвет кровеносного капилляра; 2 — эндотелиоциты; 3 — базальная мембрана; 4 — цитоподии (отростки подоцита); 5 — просвет капсулы клубочка.

чем 50 гемокапиллярами. Капсула нефрона вместе с сосудистым клубочком составляют **почечное тельце** диаметром около 20 мкм. Эндотелий кровеносных капилляров сосудистого клубочка имеет фенестры размером до 0,1 мкм. Кнаружи от эндотелия располагается базальная мембрана. На наружной ее стороне лежит эпителий внутреннего листка капсулы нефрона. Эпителиальные клетки этого листка крупные (до 30 мкм), неправильной формы и называются *подоцитами*. От подоцитов отходят отростки — *цитоподии*, прикрепляющиеся к базальной мембране. Между цитоподиями находятся узкие щели (поры), открывающие доступ к базальной мембране. Наружный листок капсулы нефрона представлен однослойным кубическим эпителием, также расположенным на базальной мембране. Эпителий капилляров, подоциты внутреннего слоя капсулы и общая для них базальная мембрана образуют **фильтрационный аппарат почки** (рис. 7). Через него осуществляется фильтрация крови в полость капсулы и образование первичной мочи (более 100 л в сутки).

Проксимальный извитой каналец нефрона представлен короткой трубкой с узким, неправильной формы просветом диаметром около 60 мкм. Стенки канальца образованы однослойным кубическим каемчатым эпителием. Эпителиоциты на апикальной поверхности имеют щеточную каемку, для базальной поверхности клеток характерна исчерченность. Среди органелл эпителиоцитов преобладают лизосомы и митохондрии. На уров-

не этого канальца происходит обратное всасывание из первичной мочи, белков, глюкозы, электролитов, воды в кровеносные капилляры, оплетающие каналец (*реабсорбция*).

Нисходящая часть петли нефрона тонкая (около 15 мкм в диаметре), выстлана плоскими эпителиоцитами со светлой цитоплазмой, бедной органеллами. *Восходящая часть петли* толстая, имеет диаметр около 30 мкм. Она также выстлана плоскими эпителиоцитами, расположенными на базальной мембране. На уровне петли нефрона происходит реабсорбция воды, натрия и других веществ.

Дистальные извитые канальцы короткие, диаметр их составляет 20—50 мкм. Стенки канальцев образованы одним слоем кубических клеток, лишенных щеточной каемки. Плазматическая мембрана большей части эпителиоцитов складчатая за счет расположенных под цитолеммой митохондрий. Через стенки дистальных извитых канальцев происходит дальнейшее всасывание в кровь большого количества воды. Процесс всасывания продолжается и в собирательных трубочках. В результате количества окончательной (вторичной мочи) резко уменьшается. Концентрация во вторичной моче мочевины, мочевой кислоты, креатина (веществ, не подвергающихся обратному всасыванию) возрастает.

Собирательные почечные трубочки в лучистой части коркового вещества выстланы однослойным кубическим эпителием, в своей нижней части (в мозговом веществе почки) — однослойным низким цилиндрическим эпителием. В составе эпителия собирательных почечных трубочек различают светлые и темные клетки. Светлые клетки бедны органеллами, их цитоплазма образует внутренние складки. Темные клетки по ультраструктуре близки париетальным клеткам желез желудка.

Каждый почечный сосочек на вершукше пирамиды охватывает воронкообразная **малая почечная чашка** (*cálix renális minor*). Иногда в одну малую почечную чашку обращено несколько (2—3) почечных сосочков. Из соединения двух-трех малых почечных чашек образуется **большая почечная чашка** (*cálix renális májor*). При слиянии друг с другом двух-трех больших почечных чашек образуется расширенная общая полость — **почечная лоханка** (*relvis renális*), напоминающая по форме уплощенную воронку. Постепенно суживаясь книзу, почечная лоханка в области ворот почки переходит в мочеточник. Малые и большие почечные чашки, почечная лоханка и мочеточник составляют *мочевыводящие пути*.

Различают три стадии образования почечной лоханки: эмбриональную, фетальную и зрелую. На I стадии большие почечные чашки не выражены, поэтому малые почечные чашки непосредственно впадают в почечную лоханку. На II стадии имеющиеся большие почечные чашки переходят в мочеточник, а лоханка не сформирована. На III стадии наблюдается обычное число малых почечных чашек, которые впадают в две большие

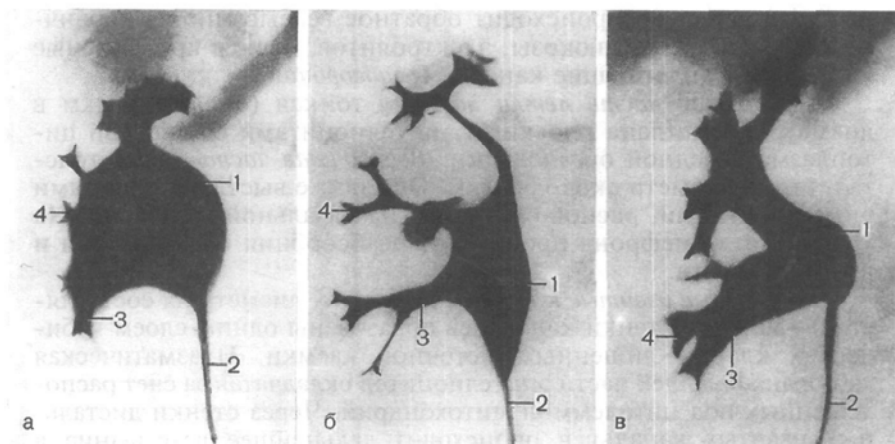


Рис. 8. Формы почечной лоханки и почечных чашек. Рентгенограммы. а — ампулярная; б — древовидная; в — смешанная; 1 — почечная лоханка; 2 — мочеточник; 3 — большая почечная чашка; 4 — малая почечная чашка.

почечные чашки; последние переходят в почечную лоханку, откуда начинается мочеточник. По форме почечная лоханка бывает ампулярной, древовидной и смешанной (рис. 8).

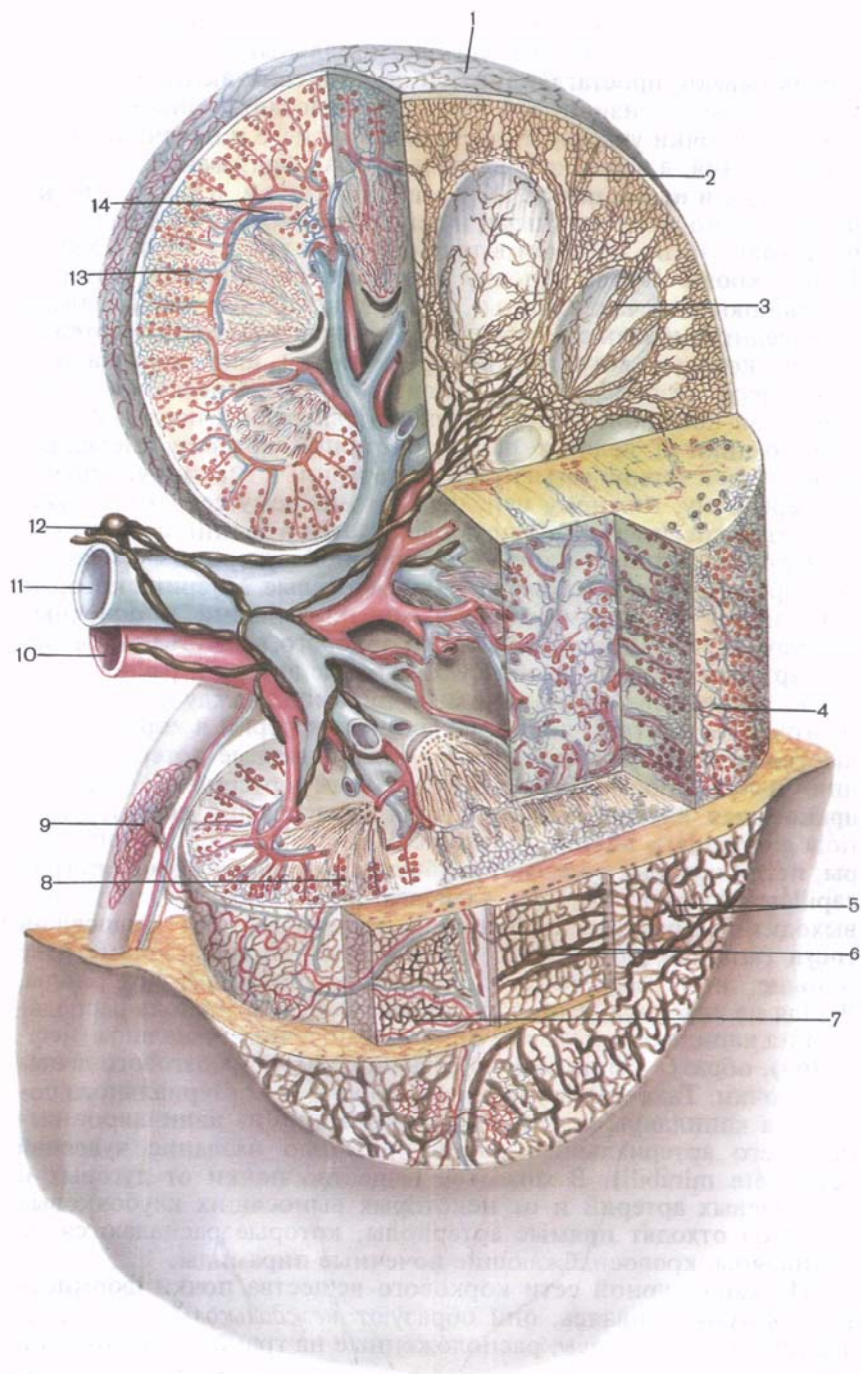
Стенки лоханки, больших и малых почечных чашек имеют одинаковое строение. В стенках различают слизистую, мышечную и наружную (адвентициальную) оболочки. Стенки малых почечных чашек в области свода (начальная часть) состоят из гладкомышечных клеток, которые образуют кольцеобразный слой — сжиматель свода (почечной чашки). К этому участку стенки подходят нервные волокна, кровеносные и лимфатические сосуды. Все это составляет **форникальный аппарат почки**, роль которого заключается в регулировании количества мочи, выводимой из почечных канальцев в малые почечные чашки, создании препятствия обратному току мочи и поддержании внутрилоханочного давления.

Почки являются не только органами выделения, они выполняют также эндокринную функцию. В стенках восходящего канальца петли нефрона при переходе его в дистальный извитой каналец между приносящей и выносящей клубочковыми артериолами на очень тонкой базальной мембране расположены высокие эпителиальные клетки, лишенные базальной складчатости. Этот участок дистального отдела канальцев называют **плотным пятном**. Предположительно оно улавливает изменения содержания натрия в моче и воздействует на юкстагломерулярные клетки, секретирующие ренин и почечный эритропоэтический фактор. **Юкстагломерулярные клетки** находятся под эндотелием в стенках приносящих и выносящих клубочковых артериол

рядом с плотным пятном. В строме пирамид мозгового вещества имеются так называемые интерстициальные клетки, которые вырабатывают простагландины (биологически активные вещества антигипертензионного и другого действия). Эндокринный комплекс почки участвует в регуляции общего и почечного кровообращения, а через него влияет на мочеобразование.

Сосуды и нервы почки. К р о в е н о с н о е р у с л о почки представлено артериальными и венозными сосудами и капиллярами (рис. 9), по которым в течение суток протекает от 1500 до 1800 л крови. Кровь в почку поступает по почечной артерии (ветвь брюшной части аорты), которая в воротах почки делится на переднюю и заднюю ветви. Встречаются добавочные артерии почки, которые вступают в ворота почки или проникают в почку через ее поверхность. В почечной пазухе передняя и задняя ветви почечной артерии проходят впереди и позади почечной лоханки и делятся на сегментарные артерии. Передняя ветвь отдает четыре сегментарные артерии: к верхнему, верхнему переднему, нижнему переднему и нижнему сегментам. Задняя ветвь почечной артерии продолжается в задний сегмент органа под названием задней сегментарной артерии. Сегментарные артерии почки ветвятся на междольевые артерии, которые идут между соседними почечными пирамидами в почечных столбах. На границе мозгового и коркового вещества междольевые артерии ветвятся и образуют дуговые артерии, располагающиеся над основаниями почечных пирамид, между корковым и мозговым веществом почки. От дуговых артерий в корковое вещество отходят многочисленные междольковые артерии, дающие начало приносящим клубочковым артериолам. Каждая **приносящая клубочковая артериола (приносящий сосуд)**; (*arteriôla glomerulâris âfferens, s.vas âfferens*) распадается на капилляры, петли которых образуют **клубочковую капиллярную сеть** (*réte capillâre glomerulâre*), или **клубочек** (*glomérulus*). Из клубочка выходит **выносящая клубочковая артериола**, или **выносящий сосуд** (*arteriôla glomerulâris éfferens, s.vas éfferens*), диаметр ее меньше, чем диаметр приносящей клубочковой артериолы. Выйдя из клубочка, выносящая клубочковая артериола распадается на капилляры, которые оплетают почечные канальцы (нефронов), образуя капиллярную сеть коркового и мозгового вещества почки. Такое разветвление приносящего артериального сосуда на капилляры клубочка и образование из капилляров выносящего артериального сосуда получило название **чудесной сети** (*réte mirâbili*). В мозговое вещество почки от дуговых и междольевых артерий и от некоторых выносящих клубочковых артериол отходят прямые артериолы, которые распадаются на капилляры, кровоснабжающие почечные пирамиды.

Из капиллярной сети коркового вещества почки формируются *вены*; сливаясь, они образуют *междольковые вены*, впадающие в *дуговые вены*, расположенные на границе коркового и



мозгового вещества. Сюда же впадают и венозные сосуды мозгового вещества почки. В самых поверхностных слоях коркового вещества почки и в фиброзной капсуле формируются так называемые *звездчатые венулы*, которые впадают в дуговые вены. Они, в свою очередь, переходят в междольевые вены, которые вступают в почечную пазуху, сливаются друг с другом в более крупные вены, формирующие *почечную вену*. Почечная вена выходит из ворот почки и впадает в нижнюю полую вену.

Лимфатические сосуды почки сопровождают кровеносные сосуды, вместе с ними выходят из почки через ее ворота и впадают в поясничные лимфатические узлы.

Нервы почки отходят от чревного сплетения, узлов симпатического ствола (симпатические волокна) и от блуждающих нервов (парасимпатические волокна). Вокруг почечных артерий образуется почечное сплетение, отдающее волокна в вещество почки. Афферентная иннервация осуществляется из нижнегрудных и верхнепоясничных спинномозговых узлов.

Рентгеноанатомия почки. На рентгенограмме контуры почки гладкие, имеют вид дугообразных линий; тень почек однородна. Верхняя граница тени левой почки достигает XI ребра и середины тела XI грудного позвонка, а правой — нижнего края того же позвонка. Форма и величина почки выявляются путем введения кислорода или газа в забрюшинное пространство — пневморетроперитонеум. При **пиелографии** и (после введения контрастного вещества в кровь или ретроградно через мочеточник) тень почечной лоханки находится на уровне тел I и II поясничных позвонков, видны тени почечных чашек. Состояние артериального русла почки выявляют с помощью **артериографии**.

ВОЗРАСТНЫЕ ОСОБЕННОСТИ ПОЧКИ

У новорожденных и детей грудного возраста почка округлая, поверхность ее бугристая за счет дольчатого строения, что связано с недостаточным развитием коркового вещества в этом возрасте. Дольчатое строение почки сохраняется до 2—3 лет. Длина почки у новорожденного составляет 4,2 см, а масса —

Рис. 9. Кровеносные и лимфатические сосуды почки (схема).

1 — лимфатические сосуды в фиброзной капсуле; 2 — лимфатические капилляры в свернутой (извитой) части коркового вещества; 3 — лимфатические капилляры в мозговом веществе; 4 — звездчатая венула; 5 — лимфатические сосуды серозной оболочки; 6 — почечная фасция и ее лимфатические сосуды; 7 — кровеносные и лимфатические сосуды жировой капсулы; 8 — почечные тельца в корковом веществе почки; 9 — кровеносные и лимфатические сосуды мочеточника; 10 — почечная артерия; 11 — почечная вена; 12 — регионарный лимфатический узел и впадающие в него лимфатические сосуды; 13 — междольковая вена; 14 — дуговые артерия и вена.

12 г. В грудном возрасте размеры почки увеличиваются примерно в 1,5 раза, а масса достигает 37 г.

В период первого детства длина почки равна в среднем 7,9 см, масса — 56 г. У подростков длина почки достигает уже 10,7 см, а масса почки составляет 120 г.

У новорожденных толщина коркового вещества почки равна примерно 2 мм, а мозгового — 8 мм; их отношение составляет 1:4. Толщина коркового вещества у взрослого человека по сравнению с таковой у новорожденного увеличивается примерно в 4 раза, мозгового — только в 2 раза.

Рост почек происходит в основном на первом году жизни ребенка. В период с 5—9 лет и особенно в 16—19 лет размеры почки увеличиваются за счет развития коркового вещества, которое продолжается вплоть до окончания пубертатного периода; рост мозгового вещества прекращается к 12 годам. Масса коркового вещества почек увеличивается благодаря росту в длину и ширину проксимальных и дистальных извитых канальцев и восходящей части петли нефрона. Почечные лоханки у новорожденного широкие, ампуловидные.

Фиброзная капсула почки становится хорошо заметной на 5-м году жизни ребенка, а к 10—14 годам по своему строению она близка к фиброзной капсуле взрослого человека. Листки почечной фасции у новорожденного очень тонкие, утолщаются постепенно по мере увеличения возраста ребенка. Жировая капсула почти отсутствует и начинает формироваться лишь к периоду первого детства, в дальнейшем она постепенно утолщается. К 40—50 годам толщина жировой капсулы почки достигает максимальных величин, а в пожилом и старческом возрасте она истончается, иногда исчезает.

Топография почек с возрастом изменяется в связи с их опусканием. У новорожденного верхний конец почки проецируется на уровне верхнего края XII грудного позвонка, а в грудном возрасте (до 1 года) — уже на уровне середины тела XII грудного позвонка. Нижний конец почки у новорожденного находится на уровне нижнего края IV поясничного позвонка, у годовалого ребенка — на $\frac{1}{2}$ позвонка выше, что связано с быстрым ростом позвоночного столба. После 5—7 лет положение почки относительно позвоночника приближается к таковому у взрослого человека.

В возрасте старше 50 лет, особенно у старых и истощенных людей, почки могут располагаться ниже, чем в молодом возрасте. Во все периоды жизни человека правая почка расположена несколько ниже левой.

У новорожденного обе почки в области верхнего конца и переднемедиальной поверхности (почти до ворот почки) соприкасаются с соответствующим надпочечником. К правой почке прилежат также печень, слепая кишка и червеобразный отросток. К левой почке прилежит на небольшом участке селезенка; медиальнее ворот находится хвост поджелудочной железы.

Продольная ось каждой почки у детей до 3—4 лет проходит параллельно позвоночнику, почечные ворота обращены несколько кпереди. К 5—6 годам продольные оси принимают наклонное (сходящееся кверху) направление.

По мере роста тела человека изменяются положения почки и относительная длина ее артерии и вены, составляющие «почечную ножку». У новорожденного «почечная ножка» относительно длинная, сосуды расположены косо: начало почечной артерии и устье ее вены находятся выше почечных ворот. Затем «почечная ножка» постепенно принимает горизонтальное положение, а после 50 лет в связи с некоторым смещением почек вниз длина «почечной ножки» увеличивается и она направлена книзу.

Вопросы для повторения и самоконтроля

1. Каковы масса и размеры почки новорожденного и взрослого человека?
2. С какими органами соприкасаются правая и левая почки?
3. Перечислите почечные сегменты.
4. Из каких структурных элементов построен нефрон, в каких частях почки располагаются нефроны?
5. Какой формы бывает почечная лоханка с впадающими в нее почечными чашками?
6. Что называют форникальным аппаратом почки?

МОЧЕТОЧНИК

Мочеточник (uréter) начинается от суженной части почечной лоханки и заканчивается впадением в мочевой пузырь. Функция мочеточника заключается в выведении мочи из почки в мочевой пузырь. Мочеточник имеет форму трубки длиной 30—35 см и шириной до 8 мм. В трех местах мочеточника есть сужения: в области начала мочеточника, перехода брюшной части мочеточника в тазовую, где пересекается пограничная линия таза, и в месте впадения мочеточника в мочевой пузырь. Ширина просвета мочеточника в этих местах составляет 3—4 мм. Мочеточник лежит забрюшинно (ретроперитонеально). В мочеточнике различают следующие части: брюшную, тазовую и внутривенечную. **Брюшная часть** (pars abdominalis) лежит на передней поверхности большой поясничной мышцы. Начало правого мочеточника находится позади нисходящей части двенадцатиперстной кишки, а левого — позади двенадцатиперстно-тощекишечного изгиба. Спереди от мочеточника располагаются яичковые (яичниковые) артерия и вена, париетальная брюшина. При переходе в тазовую часть левый мочеточник лежит позади корня брыжейки сигмовидной ободочной кишки, а правый мочеточник пересекает корень бры-

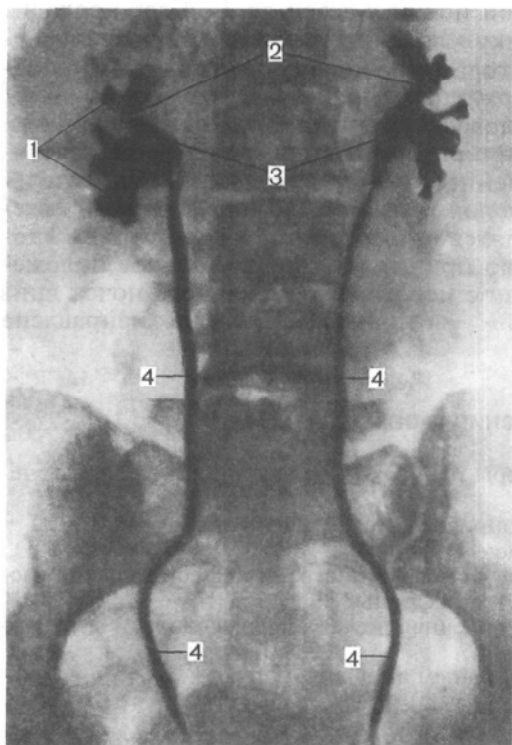


Рис. 10. Мочеточники, почечные лоханки и почечные чашки. Двусторонняя пиелография.

1 — малые почечные чашки; 2 — большие почечные чашки; 3 — почечные лоханки; 4 — мочеточники.

жейки тонкой кишки. **Тазовая часть** (*pars pelvica*) правого мочеточника располагается впереди правых внутренних подвздошных артерии и вены, а левого — впереди общих подвздошных артерии и вены. В полости малого таза каждый мочеточник находится впереди от внутренней подвздошной артерии и медиальнее запирающих артерии и вены. Просвет мочеточника в тазовой части сужен.

У женщин тазовая часть мочеточника проходит позади яичника, затем мочеточник с латеральной стороны огibt шейку матки, проходит кпереди от маточной артерии, после чего ложится между передней стенкой влагалища и мочевым пузырем. У мужчин тазовая часть мочеточника располагается кнаружи от семявыносящего протока, затем пересекает его и несколько ниже верхнего края семенного пузырька входит в мочевой пузырь. Конечный отдел тазовой части мочеточника, прободаящий стенку мочевого пузыря в косом направлении на протяжении 1,5—2,0 см, называют внутристеночной частью.

Стенки мочеточника состоят из трех оболочек. Внутренняя *слизистая оболочка* (*túnica mucósa*) образует продольные складки. Средняя *мышечная оболочка* (*túnica musculáris*) в верхней части мочеточника состоит из двух мышечных слоев — продольного и циркулярного, а в нижней — из трех слоев: продольных внутреннего и наружного и среднего циркулярного. Снаружи мочеточник имеет *адвентициальную оболочку* (*túnica adventitia*).

Сосуды и нервы мочеточника. Артерия и мочеточника происходят из нескольких источников. В верхней части к мочеточнику подходят мочеточниковые ветви из почечной, яични-

ковой (яичковой) артерий. Средняя часть мочеточника кровоснабжается мочеточниковыми ветвями из брюшной части аорты, от общей и внутренней подвздошных артерий. К нижней части мочеточника идут ветви от средней прямокишечной и нижней мочепузырной артерий. Вены мочеточника впадают в поясничные и внутренние подвздошные вены.

Лимфатические сосуды мочеточника впадают в поясничные и внутренние подвздошные лимфатические узлы.

Нервы мочеточника берут начало от почечного, мочеточникового и нижнего подчревного вегетативных сплетений. Парасимпатическая иннервация верхней части мочеточника осуществляется ветвями блуждающего нерва (через почечное сплетение), а нижней части — тазовых внутренностных нервов.

Рентгеноанатомия мочеточников. На рентгенограмме мочеточник имеет вид узкой тени с четкими и гладкими контурами (рис. 10). По выходе из почечной лоханки правый и левый мочеточники приближаются к поперечным отросткам поясничных позвонков, образуя в поясничной части изгиб в медиальную сторону. В полости таза мочеточники изогнуты в латеральную сторону. Перед впадением в мочевой пузырь мочеточники вновь изогнуты медиально. При рентгеноскопии мочеточников у живого человека, помимо описанных анатомических сужений, можно видеть физиологические сужения, связанные с перистальтикой мочеточников.

МОЧЕВОЙ ПУЗЫРЬ

Мочевой пузырь (*vésica urinária*) — непарный полый орган, выполняющий функцию резервуара для мочи, которая из пузыря выводится наружу через мочеиспускательный канал.

Форма и размеры мочевого пузыря изменяются по мере наполнения его мочой. Наполненный пузырь имеет округлую форму. Вместимость мочевого пузыря у взрослого человека до 250—500 мл.

У мочевого пузыря выделяют передневерхнюю часть, которая обращена к передней брюшной стенке, и **верхушку пузыря** (*ápex vésicae*). От верхушки пузыря к пупку идет фиброзный тяж — *срединная пупочная связка* (*lig.umbilicále mediánum*) — остаток *зародышевого мочевого протока* (*uráchus*). Без выраженной границы верхушка пузыря переходит в расширяющуюся часть — **тело пузыря** (*corpus vésicae*). Продолжаясь кзади и вниз, тело пузыря переходит в **дно пузыря** (*fúndus vésicae*). Нижняя часть мочевого пузыря воронкообразно сужается и переходит в мочеиспускательный канал (рис. 11). Эта часть получила название **шейки пузыря** (*cérvix vésicae*).

Топография мочевого пузыря. Мочевой пузырь расположен в полости малого таза позади лобкового симфиза. Своей п е-

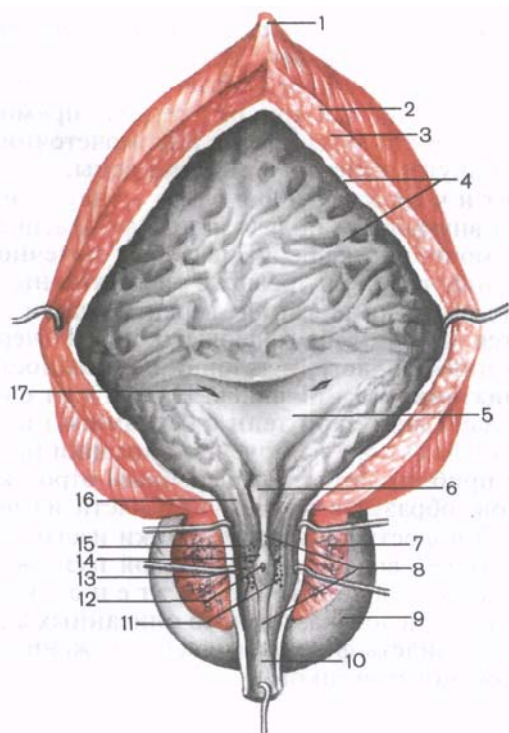


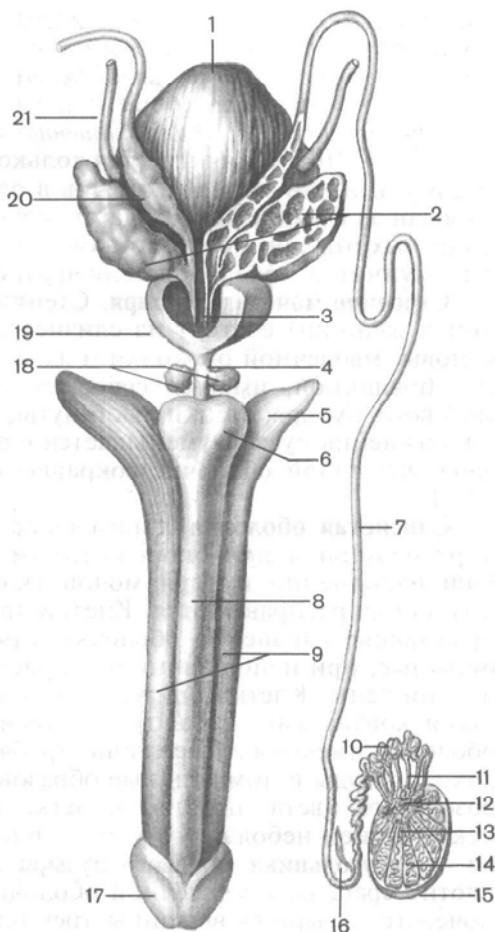
Рис. 11. Мочевой пузырь, предстательная часть мужского мочеиспускательного канала и предстательная железа (в разрезе).

1 — средняя пупочная связка; 2, 3 — мышечная оболочка мочевого пузыря, наружный продольный слой и циркулярный слой соответственно; 4 — слизистая оболочка; 5 — треугольник мочевого пузыря; 6 — язычок мочевого пузыря; 7 — паренхима (предстательной железы); 8 — гребень мочеиспускательного канала (уретры); 9 — предстательная железа; 10 — перепончатая часть уретры; 11 — отверстия предстательных протоков; 12 — предстательная маточка; 13 — устье семявыбрасывающего протока; 14 — семенной холмик; 15 — предстательная часть мочеиспускательного канала; 16 — внутреннее отверстие мочеиспускательного канала; 17 — отверстие мочеточника.

редней поверхностью он обращен к лобковому симфизу, от которого отграничен слоем рыхлой клетчатки, залегающей в позадилобковом пространстве. При наполнении мочевого пузыря его верхушка выступает над лобковым симфизом и соприкасается с передней брюшной стенкой. Задняя поверхность мочевого пузыря у мужчин прилежит к прямой кишке, семенным пузырькам и ампулам семявыносящих протоков, а дно — к предстательной железе (рис. 12). У женщин задняя поверхность мочевого пузыря соприкасается с передней стенкой шейки матки и влагалища, а дно — с мочепо-

Рис. 12. Взаимоотношение мочевого пузыря с семенными пузырьками и ампулами семявыносящих протоков (схема).

1 — мочевой пузырь; 2 — семенные пузырьки (правый вскрыт); 3 — семявыбрасывающий проток; 4 — перепончатая часть мочеиспускательного канала; 5 — ножка полового члена; 6 — луковица полового члена; 7 — семявыносящий проток; 8 — губчатое тело полового члена; 9 — пещеристые тела полового члена; 10 — придаток яичка; 11 — выносящие канальцы яичка; 12 — сеть яичка; 13 — прямые семенные канальцы; 14 — извитые семенные канальцы; 15 — белочная оболочка яичка; 16 — нижние отклоняющиеся протоки; 17 — головка полового члена; 18 — бульбоуретральные железы; 19 — предстательная железа; 20 — ампула семявыносящего протока; 21 — мочеточник.



ловой диафрагмой. Боковые поверхности мочевого пузыря у мужчин и женщин граничат с мышцей, поднимающей задний проход. К верхней части мочевого пузыря у мужчин прилежат петли тонкой кишки, а у женщин — матка. Наполненный мочевой пузырь расположен по отношению к брюшине *мезоперитонеально*, пустой, спавшийся — *ретроперитонеально*.

Брюшина покрывает мочевой пузырь сверху, с боков и сзади, а затем у мужчин переходит на прямую кишку (прямокишечно-пузырное углубление), у женщин — на матку (пузырно-маточное углубление). Брюшина, покрывающая мочевой пузырь, соединена с его стенками рыхло. Мочевой пузырь фиксирован к стенкам малого таза и соединен с рядом лежащими органами при помощи *фиброзных тяжей*. С пупком верхушку пузыря соединяет срединная пупочная связка. Нижняя часть мочевого пузыря прикреплена к стенкам малого таза и соседним органам связками, образующимися за счет уплотненных соединительнотканых пучков и волокон так называемой тазо-

вой фасции. У мужчин имеется *лобково-предстательная связка* (lig.puboprostaticum), а у женщин — *лобково-пузырная связка* (lig.pubovesical). Кроме связок, мочевого пузырь укреплен также мышечными пучками, образующими *лобково-пузырную мышцу* (m.pubovesicalis) и *прямокишечно-пузырную мышцу* (m.rectovesicalis). Последняя имеется только у мужчин. Как у мужчин, так и у женщин мочевого пузырь в определенной степени фиксирован за счет начальной части мочеиспускательного канала и концевых отделов мочеточников, а также предстательной железы у мужчин и мочеполовой диафрагмы у женщин.

Строение мочевого пузыря. Стенки мочевого пузыря (у мужчин и женщин) состоят из слизистой оболочки, подслизистой основы, мышечной оболочки и адвентиции, а в местах, покрытых брюшиной, имеется серозная оболочка. У наполненного мочевого пузыря стенки растянуты, тонкие (2—3 мм). После опорожнения пузырь уменьшается в размерах, его стенка благодаря мышечной оболочке сокращается и достигает в толщину 12—15 мм.

Слизистая оболочка (túnica mucósa) выстилает мочевого пузырь изнутри и при опорожненном пузыре образует складки. При наполнении пузыря мочой складки слизистой оболочки полностью расправляются. Клетки эпителия (переходного), покрывающие слизистую оболочку, при пустом мочевом пузыре округлые, при наполнении его и растяжении стенок уплощены и истончены. Клетки эпителия соединены друг с другом плотными контактами. В толще собственной пластинки слизистой оболочки имеются альвеолярно-трубчатые железы, нервные волокна, сосуды и лимфоидные образования. Слизистая оболочка розоватого цвета, подвижна, легко собирается в складки, за исключением небольшого участка в области дна мочевого пузыря — **треугольника мочевого пузыря** (trigonum vésicae), где она плотно сращена с мышечной оболочкой. В передней части дна мочевого пузыря (у вершины треугольника) на слизистой оболочке имеется внутреннее отверстие мочеиспускательного канала, а в каждом углу треугольника (на концах задней границы) — **отверстие мочеточника** (правое и левое; ostium uretérís, dextrum et sinistrum). Вдоль основания (задней границы) мочевого пузыря проходит **межмочеточниковая складка** (plicá interuretérica).

Подслизистая основа (tela submucósa) хорошо развита в стенке мочевого пузыря. Благодаря ей слизистая оболочка может собираться в складки. В области треугольника мочевого пузыря подслизистая основа отсутствует. Кнаружи от нее в стенке мочевого пузыря находится **мышечная оболочка** (túnica muscularis), состоящая из трех нечетко отграниченных слоев, образованных гладкой мышечной тканью. Наружный и внутренний слои имеют преимущественно продольное направление, а средний, наиболее развитый, циркулярный. В области шейки мочевого

пузыря и внутреннего отверстия мочеиспускательного канала средний циркулярный слой выражен наиболее хорошо. У начала мочеиспускательного канала из этого слоя образован **сжиматель мочевого пузыря** (m.sphincter vesicae). При сокращении мышечной оболочки мочевого пузыря и одновременном раскрытии сжимателя объем органа уменьшается и моча изгоняется наружу через мочеиспускательный канал. В связи с этой функцией мышечной оболочки мочевого пузыря ее называют **мышцей, выталкивающей мочу** (m.detrusor vesicae).

Сосуды и нервы мочевого пузыря. К верхушке и телу мочевого пузыря подходят верхние *мочепузырные артерии* — ветви правой и левой почечных артерий. Боковые стенки и дно мочевого пузыря кровоснабжаются за счет ветвей *нижних мочепузырных артерий* (ветви внутренних подвздошных артерий).

Венозная кровь от стенки мочевого пузыря оттекает в венозное сплетение мочевого пузыря, а также по мочепузырным венам непосредственно во внутренние подвздошные вены. **Лимфатические сосуды** мочевого пузыря впадают во внутренние подвздошные лимфатические узлы. Мочевой пузырь получает симпатическую иннервацию из нижнего подчревного сплетения, парасимпатическую — по тазовым внутренностным нервам и чувствительным — из крестцового сплетения (из половых нервов).

Рентгеноанатомия мочевого пузыря. Мочевой пузырь при наполнении его контрастной массой на **рентгенограмме** (в переднезадней проекции) имеет форму диска с гладкими контурами. При боковой проекции на рентгенограмме мочевой пузырь приобретает форму неправильного треугольника. Для исследования мочевого пузыря используют также **цистоскопию** (осмотр слизистой оболочки). Этот метод позволяет определить состояние, цвет, рельеф слизистой оболочки, отверстий мочеточников и поступление мочи в мочевой пузырь.

МОЧЕИСПУСКАТЕЛЬНЫЙ КАНАЛ

Мужской мочеиспускательный канал, или **мужская уретра** (urèthra masculina), — непарный орган, имеет форму трубки диаметром 0,5—0,7 см и длиной 16—22 см. Он служит для выведения мочи и выбрасывания семени. Начинается *внутренним отверстием мочеиспускательного канала* (ostium urèthrae internum) в стенке мочевого пузыря и заканчивается *наружным отверстием* (ostium urèthrae externum), расположенным на головке полового члена. Топографически мужской мочеиспускательный канал подразделяют на три части: предстательную, перепончатую и губчатую, а с точки зрения подвижности — на фиксированную и подвижную. Границей между последними является место прикрепления к половому члену пращевидной связки полового члена.

Предстательная часть (párs prostática) мочеиспускательного канала имеет длину около 3 см, проходит в нисходящем направлении через предстательную железу. Просвет мужского мочеиспускательного канала в среднем отделе расширен. На задней стенке предстательной части мочеиспускательного канала находится продолговатое возвышение — *гребень мочеиспускательного канала* (crista urethralis). Наиболее выступающая часть этого гребня носит название *семенного холмика*, или *семенного бугорка* (colliculus seminális), на вершине которого имеется углубление — *предстательная маточка* (utriculus prostáticus), являющаяся рудиментом конечного отдела парамезонефральных протоков. По сторонам от предстательной маточки открываются устья семявыбрасывающих протоков. По окружности самого семенного холмика расположены отверстия выводных протоков предстательной железы.

Перепончатая часть (párs membranácea) простирается от верхушки предстательной железы до луковицы полового члена. Этот участок является самым коротким (до 1,5 см) и наиболее узким. В том месте, где перепончатая часть проходит через мочеполовую диафрагму, мужской мочеиспускательный канал окружен концентрическими пучками поперечнополосатых мышечных волокон, образующих произвольный *сфинктер мочеиспускательного канала* (m.sphincter uréthrae).

Самой длинной (около 15 см) частью мужского мочеиспускательного канала является **губчатая часть** (párs spongíosa). В области луковицы полового члена мужской мочеиспускательный канал несколько расширяется, а на остальном протяжении диаметр его постоянный. Конечный отдел мужского мочеиспускательного канала, находящийся в головке полового члена, вновь расширяется, образуя *ладьевидную ямку мочеиспускательного канала* (fóssa naviculáris uréthrae).

Заканчивается мужской мочеиспускательный канал на головке полового члена наружным отверстием, которое малорастяжимо, так как здесь в стенке канала имеется фиброзно-эластическое кольцо. На своем пути мужской мочеиспускательный канал S-образно изогнут и имеет три сужения: в области внутреннего отверстия мочеиспускательного канала, при прохождении через мочеполовую диафрагму и у наружного отверстия. Расширения просвета мужского мочеиспускательного канала имеются в предстательной части, луковице полового члена и в его конечном отделе — ладьевидной ямке.

В слизистой оболочке мужской уретры залегает большое количество **желез** (gll.urethráles; железы Литтре), открывающихся в просвет канала. В губчатой части мочеиспускательного канала имеются небольшие, слепо заканчивающиеся углубления — **лакуны**, или **крипты** (lacúnae urethráles). Кнаружи от слизистой оболочки стенка мужского мочеиспускательного канала состоит из подслизистой основы и мышечной оболочки, представлен-

ной продольными и циркулярными слоями гладкомышечных (неисчерченных) клеток.

Женский мочеиспускательный канал, женская уретра (*uréthra feminina*), — непарный орган, начинается от мочевого пузыря *внутренним отверстием мочеиспускательного канала* (*ostium uréthrae intèrnum*) и заканчивается *наружным отверстием мочеиспускательного канала* (*ostium uréthrae extèrnum*), которое открывается спереди и выше отверстия влагалища. Женская уретра представляет собой короткую, слегка изогнутую и обращенную выпуклостью назад трубку длиной 2,5—3,5 см и диаметром 8—12 мм. На своем пути женский мочеиспускательный канал сращен с передней стенкой влагалища. Направляясь вниз, женский мочеиспускательный канал огибает снизу и сзади нижний край лобкового симфиза, прободает мочеполовую диафрагму.

В стенке женского мочеиспускательного канала различают слизистую и мышечную оболочки. **Слизистая оболочка** (*túnica mucósa*) на своей поверхности имеет продольные складки и углубления — *лакуны мочеиспускательного канала* (*lacúnae urethráles*), а в толще слизистой оболочки расположены *железы мочеиспускательного канала* (*glándulae urethráles*). Особенно сильно развита складка слизистой оболочки на задней стенке уретры; она имеет вид **гребня мочеиспускательного канала** (*crista urethrális*).

Кнаружи от слизистой оболочки находится **мышечная оболочка** (*túnica musculáris*), в которой выделяют внутренний продольный и наружный круговой слой. *Круговой слой*, сращенный с мышечной оболочкой мочевого пузыря, охватывает внутреннее отверстие женского мочеиспускательного канала, образуя *непроизвольный сфинктер*. В нижней части, в месте прохождения через мочеполовую диафрагму, женский мочеиспускательный канал окружен пучками мышечных волокон, образующих **произвольный сфинктер** (*m.sphincter uréthrae*).

ВОЗРАСТНЫЕ ОСОБЕННОСТИ МОЧЕВЫВОДЯЩИХ ПУТЕЙ

Мочеточники у новорожденных имеют извилистый ход. Длина мочеточника достигает 5—7 см. К 4 годам длина его увеличивается до 15 см. Мышечная оболочка мочеточника в раннем детском возрасте развита слабо.

Мочевой пузырь у новорожденных веретенообразный, у детей первых лет жизни — грушевидный. В период второго детства (8—12 лет) мочевой пузырь яйцевидный, а у подростков имеет форму, характерную для взрослого человека. Вместимость мочевого пузыря новорожденных равна 50—80 см³, к 5 годам — 180 мл мочи, а у детей старше 12 лет составляет 250 мл. У новорожденного дно мочевого пузыря не сформировано, треугольник мочевого пузыря расположен фронтально и является частью задней стенки пузыря. Циркулярный мышечный слой в стенке пузыря развит слабо, слизистая оболочка развита хорошо, складки выражены.

Топография мочевого пузыря у новорожденного такова, что его верхушка достигает половины расстояния между пупком и лобковым симфизом, поэтому мочевой пузырь у девочек в этом возрасте не соприкасается с влагалищем, а у мальчиков — с прямой кишкой. Передняя стенка мочевого пузыря расположена вне брюшины, которая покрывает только его заднюю стенку. В возрасте 1—3 лет дно мочевого пузыря расположено на уровне верхнего края лобкового симфиза. У подростков дно пузыря находится на уровне середины, а в юношеском возрасте — на уровне нижнего края лобкового симфиза. В дальнейшем происходит опускание дна мочевого пузыря в зависимости от состояния мышц мочеполовой диафрагмы.

Мочеиспускательный канал у новорожденного мальчика относительно длиннее (5—6 см), чем в другие возрастные периоды, из-за высокого его начала. До подросткового возраста мочеиспускательный канал растет медленно, затем рост его ускоряется.

Мочеиспускательный канал у новорожденной девочки имеет длину 2,3—3,0 см, относительно широкий, в нижней части изогнут, образует тупой угол, открытый кпереди. Мышечная оболочка канала и сфинктер (наружный) мочеиспускательного канала формируются в детском возрасте (к 12—13 годам).

Вопросы для повторения и самоконтроля

1. С какими органами (кровеносными сосудами) соприкасаются мочеточники на своем пути к мочевому пузырю?
2. Какие органы прилежат сзади к мочевому пузырю (у мужчин, у женщин)?
3. Перечислите связки, при помощи которых мочевой пузырь прикрепляется к соседним органам.
4. Что называют треугольником мочевого пузыря? Как он построен?
5. Сколько мочи вмещает мочевой пузырь у новорожденного, детей 5 лет и у взрослого человека?

ПОЛОВЫЕ ОРГАНЫ

Половые органы (organa genitalia) представлены внутренними и наружными мужскими или женскими половыми органами, выполняющими функцию размножения и определяющими признаки пола.

МУЖСКИЕ ПОЛОВЫЕ ОРГАНЫ

К мужским половым органам относятся яички с их придатками, семявыносящие и семявыбрасывающие протоки, семенные пузырьки, предстательная и бульбоуретральные железы, мошонка и половой член.

Внутренние мужские половые органы

Яичко

Яичко (*téstis*; греч. *órchis*, *s.didymis*) — парная мужская половая железа. Функцией яичек является образование мужских половых клеток и гормонов, поэтому яички одновременно еще и железы внешней и внутренней секреции.

Яички, или семенники, расположены в области промежности в особом вместилище — мошонке, причем левое яичко ниже правого. Они отделены друг от друга перегородкой мошонки и окружены оболочками (рис. 13). Поверхность каждого яичка гладкая, блестящая. Длина яичка в среднем составляет 4 см, ширина — 3 см, толщина — 2 см. Масса яичка равна 20—30 г. Яичко имеет плотную консистенцию, овальную форму и несколько сплющено с боков. В нем различают две поверхности: более выпуклую **латеральную поверхность** (*fácies laterális*) и **медиальную поверхность** (*fácies mediális*), а также два края: **передний край** (*márgo anterior*) и **задний край** (*márgo posterior*), к которому прилежит придаток яичка. У яичка выделяют **верхний конец** (*extrémitas superior*) и **нижний конец** (*extrémitas inferior*). На верхнем конце яичка часто встречается небольших размеров отросток — **привесок яичка** (*appendix testis*), являющийся рудиментом краниального конца парамезонефрального протока.

Строение яичка. Снаружи яичко покрыто беловатого цвета фиброзной оболочкой, получившей название **белочной оболочки** (*túnica albuginea*). Под оболочкой находится вещество яичка — **паренхима яичка** (*parenchyma testis*). От внутренней поверхности заднего края белочной оболочки в паренхиме яичка внедряется валикообразный вырост соединительной ткани — **средостение яичка** (*mediastinum testis*), от которого веерообразно идут тонкие соединительнотканые **перегородочки яичка** (*septula testis*), разделяющие паренхиму на **дольки яичка** (*lobuli testis*). Последние имеют форму конуса и своими вершинами обращены к средостению яичка, а основаниями — к белочной оболочке. В яичке насчитывается от 250 до 300 долек. В паренхиме каждой дольки два-три **извитых семенных канальца** (*túbuli seminiferi contorti*), содержащих сперматогенный эпителий. Каждый из канальцев имеет длину около 70—80 см и диаметр 150—300 мкм. Направляясь к средостению яичка, извитые семенные канальцы в области вершин долек сливаются друг с другом и образуют короткие **прямые семенные канальцы** (*túbuli seminiferi recti*). Эти канальцы впадают в **сеть яичка** (*rete testis*), которая расположена в толще средостения яичка (рис. 14). Из сети яичка начинаются 12—15 **выносящих канальцев яичка** (*dúctuli efferentes testis*), направляющихся в его придаток, где они впадают в проток придатка яичка.

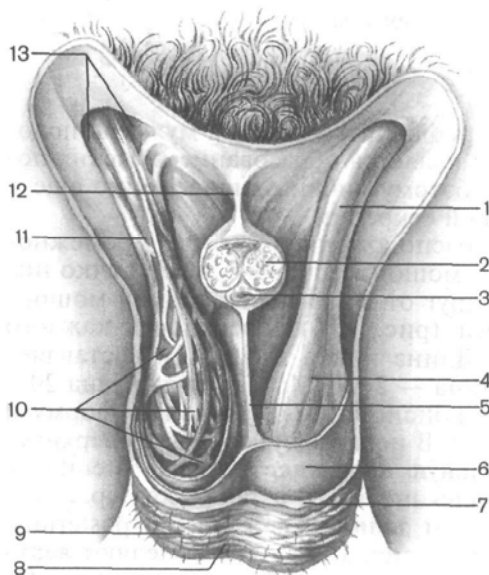


Рис. 13. Мошонка (вскрыта) и семенной канатик.

1 — оболочка семенного канатика; 2 — пещеристое тело полового члена; 3 — губчатое тело полового члена; 4 — наружная семенная фасция; 5 — перегородка мошонки; 6 — влагалищная оболочка яичка; 7 — мясистая оболочка; 8 — шов мошонки; 9 — кожа; 10 — мышца, поднимающая яичко; 11 — семенной канатик; 12 — подвешивающая связка полового члена; 13 — поверхностное кольцо пахового канала.

Извитые семенные каналцы выстланы *сперматогенным эпителием* и *поддерживающими клетками* (клетки Сертоли), расположенными на базальной мембране. Клетки сперматогенного эпителия, находящиеся на разных стадиях сперматогенеза, образуют несколько рядов. Среди них различают стволовые клет-

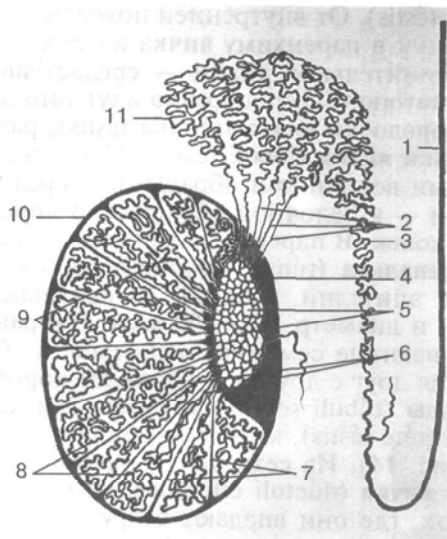


Рис. 14. Семявыносящие пути яичка и его придатков (схема).

1 — семявыносящий проток; 2 — выносящие каналцы яичка; 3 — проток придатка яичка; 4 — средостение яичка; 5 — сеть яичка; 6 — прямые семенные каналцы; 7 — перегородки яичка; 8 — извитые семенные каналцы; 9 — сообщения между семенными каналцами различных долек; 10 — белочная оболочка; 11 — долька придатка яичка.

ки, сперматогонии, сперматоциты, сперматиды и сперматозоиды. Сперматозоиды вырабатываются только в стенках извитых семенных канальцев яичка. Все остальные канальцы и протоки яичка являются путями вывода сперматозоидов.

Сперматозоиды и сперматогенез

Мужские половые клетки — **сперматозоиды** — представляют собой подвижные клетки длиной около 70 мкм. Сперматозоид имеет ядро, цитоплазму с органеллами и клеточную мембрану. У сперматозоида различают округлую *головку* и тонкий длинный *хвост*. Головка содержит ядро, впереди которого расположена структура, получившая название **акросома**. Акросома имеет набор ферментов, которые способны растворять оболочку яйцеклетки при оплодотворении. Хвост сперматозоида содержит сократительные элементы (пучки фибрилл), обеспечивающие движение сперматозоида. При прохождении сперматозоида по семявыносящим путям к нему добавляются жидкие секреты половых желез: семенных пузырьков, предстательной и бульбоуретральных желез. В результате образуется жидкая среда, в которой находятся сперматозоиды, — это **с п е р м а**. Продолжительность жизни и оплодотворяющая способность сперматозоидов человека составляет от нескольких часов до 2 сут.

Сперматогенез. Сперматозоиды образуются у человека в течение всего активного периода жизни мужчины. Продолжительность развития и формирования зрелых сперматозоидов из их предшественников — **с п е р м а т о г о н и й** составляет около 70—75 сут. Этот процесс происходит в извитых семенных канальцах яичка. Вначале сперматогонии, общее число которых в одном яичке достигает 1 млрд, интенсивно размножаются, делятся митотическим путем (рис. 15), при этом увеличивается количество новых клеток (**сперматогоний**). В дальнейшем часть сперматогоний сохраняет способность к делению и поддерживает популяцию. Другие сперматогонии еще дважды делятся в форме мейоза. В результате из каждой такой сперматогонии, имеющей диплоидный (двойной) набор ($n=46$) хромосом, образуется 4 **с п е р м а т и д**ы. Каждая из этих сперматид получает гаплоидный (одинарный) набор хромосом ($n=23$). Сперматиды постепенно превращаются в **с п е р м а т о з о и д**ы. В течение этого сложного процесса происходит перестройка структур в сперматиде: они удлиняются, у них формируются утолщенная головка и тонкий длинный хвост. У головки сперматозоида образуется уплотненное тельце — акросома, содержащая ферменты, которые при встрече с женской половой клеткой (яйцеклеткой) разрушают ее оболочку, что важно для проникновения сперматозоида внутрь яйцеклетки. При недоразвитии или от-

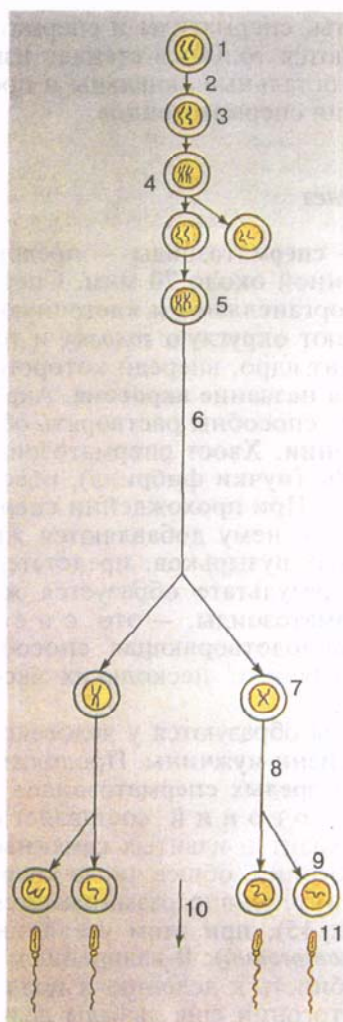


Рис. 15. Различные стадии сперматогенеза.

1 — первичная половая клетка; 2 — перемещение первичной половой клетки в гонаду; 3 — сперматогония; 4 — митоз «диплоидной» сперматогонии; 5 — сперматоцит первого порядка; 6 — первое деление мейоза (мейоз I); 7 — сперматоцит второго порядка; 8 — второе деление мейоза (мейоз II); 9 — сперматид; 10 — дифференцировка сперматид; 11 — зрелый сперматозоид.

сутствии акросомы сперматозоид не способен проникнуть в яйцеклетку и оплодотворить ее.

Сформировавшиеся сперматозоиды попадают в просвет извитых семенных канальцев яичка и вместе с жидкостью, выделяемой стенками семенных канальцев, постепенно продвигаются в сторону придатка яичка, который служит также резервуаром для сперматозоидов. Количество образующихся сперматозоидов огромно. В 1 мл спермы содержится по 100 млн сперматозоидов. Это подвижные клетки, скорость их продвижения по канальцам составляет около 3,5 мм в 1 мин. В женских половых

путях сперматозоиды сохраняют жизнеспособность в течение 1—2 сут. Они движутся в сторону яйцеклетки, что обусловлено хемотаксисом.

Поддерживающие клетки (клетки Сертоли) имеют пирамидальную форму, хорошо развитые органеллы (особенно незернистую эндоплазматическую сеть и комплекс Гольджи). Эти клетки своей вершиной достигают просвета извитого семенного канальца. Поддерживающие клетки являются микроокружением для сперматогенного эпителия, обеспечивают их трофику, а также изолируют формирующиеся половые клетки от токсичных веществ, различных антигенов, препятствуют развитию иммунных реакций. Клетки Сертоли могут выполнять функции фагоцитов. Поддерживающие клетки синтезируют андрогензависимый белок, который переносит мужские половые гормоны к сперматогенным клеткам.

Снаружи от базальной мембраны извитого семенного канальца находится тонкий слой рыхлой (волокнуистой) соединительной ткани, содержащий гладкие миоциты (сократительные клетки, имеющие актин). Прямые семенные канальцы выстланы призматическим эпителием, канальцы сети яичка — кубическим. Эпителий, выстилающий выносящие канальцы, представлен высокими реснитчатыми и секреторными клетками. Кроме того, в яичке имеется еще одна разновидность клеток — *интерстициальные эндокриноциты* (клетки Лейдига). Они располагаются в рыхлой волокнуистой соединительной ткани между извитыми семенными канальцами, вокруг кровеносных капилляров. Клетки Лейдига крупные, округлые или многоугольные, богаты гликопротеидными включениями, имеют выраженную эндоплазматическую сеть.

Придаток яичка

Придаток яичка (*epididymis*) расположен вдоль заднего края яичка. Различают закругленную расширенную верхнюю часть — **головку придатка яичка** (*caput epididymidis*), переходящую в среднюю часть — **тело придатка яичка** (*corpus epididymidis*). Тело придатка яичка продолжается в суживающуюся нижнюю часть — **хвост придатка яичка** (*cauda epididymidis*). На головке придатка яичка имеется **привесок придатка яичка** (*appendix epididymidis*) в виде пузырька на ножке, являющийся рудиментарным отростком мезонефрального протока. В области головки и хвоста придатка могут находиться слепо оканчивающиеся трубочки — **отклоняющиеся проточки** (*ductuli aberrantes*) — остатки канальцев мезонефроса (вольфова тела).

Кзади от головки придатка в соединительной ткани лежит плоское беловатое образование, хорошо выраженное у детей, — **придаток привеска яичка** (*paradidymis*), также рудимент мезонефроса.

Серозная оболочка, покрывающая яичко, переходит и на придаток яичка, причем с латеральной стороны она заходит в углубление между яичком и придатком яичка, выстилая п а з у х у п р и д а т к а я и ч к а (*sinus epididymidis*). Выносящие каналы яичка, имеющие извитой ход, образуют в придатке яичка конической формы **дольки** (конусы) **придатка яичка** (*lobuli epididymidis*), разделенные тонкими соединительнотканными перегородками. В придатке яичка насчитывается 12—15 долек. Каждый каналец дольки впадает в **проток придатка яичка** (*ductus epididymidis*), который образует многочисленные изгибы на всем протяжении придатка яичка. Проток придатка яичка в расправленном виде длиной 6—8 м. В хвостовой части придатка его проток переходит в семявыносящий проток. *Слизистая оболочка протока придатка яичка* выстлана псевдомногослойным (многорядным) цилиндрическим эпителием. Цилиндрические эпителиоциты на апикальной поверхности имеют цитоплазматические выросты (стереоцилли). Между базальной частью цилиндрических эпителиоцитов расположены вставочные клетки. Эпителий протока придатка яичка располагается на базальной мембране. Он принимает участие в образовании жидкости, способствующей прохождению сперматозоидов по семявыводящим путям. Эпителиоциты вырабатывают также гликокаликс, который тонким слоем покрывает сперматозоиды. Одновременно придаток яичка является резервуаром, где скапливаются сперматозоиды, здесь они созревают биохимически. При выходе из придатка сперматозоиды, однако, не являются полностью зрелыми и готовыми к оплодотворению.

Мужские половые клетки (сперматозоиды) вырабатываются только в извитых семенных каналах яичка. Все остальные каналы и протоки яичка и придатка являются семявыносящими путями. Сперматозоиды входят в состав спермы, жидкая часть которой представлена секретом семенных пузырьков и предстательной железы.

Сосуды и нервы яичка и его придатка. Яичко и придаток яичка кровоснабжаются из *яичковой артерии* (ветвь брюшной части аорты) и частично из *артерии семявыносящего протока* (ветвь внутренней подвздошной артерии), анастомозирующей с яичковой артерией. Венозная кровь из яичка и придатка яичка оттекает по *яичковым венам*, образующим в составе семенного канатика лозовидное венозное сплетение. Вены этого сплетения впадают справа в нижнюю полую вену, слева — в левую почечную вену. **Л и м ф а т и ч е с к и е с о с у д ы** яичка и придатка яичка впадают в поясничные лимфатические узлы.

Яичко и его придаток получают *симпатическую и парасимпатическую иннервацию* из яичникового сплетения. В составе сплетения имеются также чувствительные нервные волокна.

Семявыносящий проток

Семявыносящий проток (*dúctus deferens*) — парный орган, является непосредственным продолжением протока придатка яичка и заканчивается у места слияния с выделительным протоком семенного пузырька (см. рис. 12). Длина семявыносящего протока около 50 см, поперечник — около 3 мм, а диаметр просвета не превышает 0,5 мм. Стенка протока имеет значительную толщину, поэтому он не спадается и легко прощупывается в составе семенного канатика.

Исходя из топографических особенностей семявыносящего протока, в нем выделяют 4 части. Начальный, самый короткий отдел, находящийся позади яичка, медиальнее его придатка, называется **яичковой частью**. Следующая часть, поднимаясь вертикально вверх, проходит в составе семенного канатика, медиально от его сосудов, и достигает поверхностного пахового кольца — это **канатиковая часть**. Далее семявыносящий проток вступает в паховый канал, где располагается его **паховая часть**. Выйдя из пахового канала через глубокое паховое кольцо, семявыносящий проток направляется по боковой стенке малого таза вниз и кзади до слияния с выделительным протоком семенного пузырька. Этот участок семявыносящего протока получил название **тазовой части**. В полости малого таза проток находится под брюшиной (*ретроперитонеально*). На своем пути он огибает с латеральной стороны ствол нижней надчревной артерии, перекрещивается с наружными подвздошными артерией и веной, проникает между мочевым пузырем и прямой кишкой, пересекает мочеточник, достигает дна мочевого пузыря и подходит к основанию предстательной железы, рядом с таким же протоком противоположной стороны. Этот конечный отдел семявыносящего протока расширен, веретенообразный и образует **ампулу семявыносящего протока** (*ámpulla dúctus deferéntis*). Длина ампулы 3—4 см, наибольший поперечный размер ее достигает 1 см. В нижней части ампулы постепенно суживается и, войдя в толщу предстательной железы, соединяется с выделительным протоком семенного пузырька.

Стенка семявыносящего протока состоит из слизистой, мышечной и адвентициальной оболочек. **Слизистая оболочка** (*túnica mucósa*) образует 3—5 продольных складок. В области ампулы семявыносящего протока слизистая оболочка имеет бухтовидные выпячивания — **д и в е р т и к у л ы а м п у л ы** (*diverticulum ámpullae*). Кнаружи от слизистой оболочки располагается **мышечная оболочка** (*túnica musculáris*). Она состоит из косо ориентированных среднего циркулярного, внутреннего и наружного продольных слоев неисчерченных (гладкомышечных) клеток. Мышечная оболочка придает стенке семявыносящего протока почти хрящевую плотность. В ампуле семявыносящего протока мышечные слои выражены менее отчетливо.

Снаружи стенка семявыносящего протока представлена **адвентициальной оболочкой** (*túnica adventitia*), которая без резких границ переходит в окружающую проток соединительную ткань.

Семенной пузырек

Семенной пузырек (*vesícula, s.glándula seminális*) — парный орган, располагается в полости малого таза латерально от ампулы семявыносящего протока, сверху от предстательной железы, сзади и сбоку от дна мочевого пузыря (см. рис. 12). Семенной пузырек является секреторным органом. Его железистый эпителий выделяет секрет, содержащий вещества, необходимые для питания и активации сперматозоидов.

Брюшина покрывает только верхние отделы его. Поверхность семенного пузырька бугристая. Семенной пузырек имеет переднюю, обращенную к мочевому пузырю поверхность, и заднюю поверхность, прилежащую к прямой кишке. Длина семенного пузырька около 5 см, ширина — 2 см, толщина — 1 см. На разрезе он имеет вид сообщающихся друг с другом пузырьков. Если у семенного пузырька частично снять наружную оболочку и расправить его, то он принимает форму трубочки длиной 10—12 см и толщиной 0,6—0,7 см.

Снаружи семенной пузырек имеет **адвентициальную оболочку** (*túnica adventitia*). Кнутри находится хорошо развитая **мышечная оболочка** (*túnica muscularis*), представленная двумя слоями гладких миоцитов. Пучки внутреннего слоя имеют циркулярную ориентацию, наружного — продольную.

Слизистая оболочка (*túnica mucósa*) образует продольные складки, существенно увеличивающие поверхность секреторного эпителия семенного пузырька. Эпителиальный покров образован высокими, цилиндрической формы секреторными клетками на тонкой базальной мембране. У каждого семенного пузырька различают верхний расширенный конец — *основание*, среднюю часть — *тело* и нижний, суживающийся конец, который переходит в **выделительный проток** (*dúctus excretórius*). Выделительный проток семенного пузырька соединяется с конечным отделом семявыносящего протока и образует **семявыбрасывающий проток** (*dúctus ejaculatorius*), прободящий предстательную железу и открывающийся в предстательную часть мужского мочеиспускательного канала, сбоку от семенного холмика. Протяженность семявыбрасывающего протока составляет около 2 см, ширина просвета — от 1 мм в начальной части до 0,3 мм у места впадения в мочеиспускательный канал.

Слизистая оболочка семявыбрасывающего протока образует продольные складки, она покрыта призматическим эпителием, содержащим гранулы пигмента. В месте прохождения протока через предстательную железу его мышечная оболочка переходит в мышцы этой железы.

Сосуды и нервы семенного пузырька и семявыносящего протока. Семенной пузырек кровоснабжается из нисходящей ветви *артерии семявыносящего протока* (ветвь пупочной артерии). Восходящая ветвь артерии семявыносящего протока приносит кровь к стенкам семявыносящего протока. Амбула семявыносящего протока получает кровь по ветвям *средней прямокишечной артерии и нижней пузырной артерии* (из внутренней подвздошной артерии).

В е н о з н а я к р о в ь из семенных пузырьков по венам оттекает в венозное сплетение мочевого пузыря, а затем во внутреннюю подвздошную вену. **Л и м ф а** от семенных пузырьков и семявыносящего протока оттекает во внутренние подвздошные лимфатические узлы. Семенные пузырьки и семявыносящий проток получают *симпатическую и парасимпатическую иннервацию* из сплетения семявыносящего протока (из нижнего подчревного сплетения).

Предстательная железа

Предстательная железа (*prostáta*, *s.glándula prostática*) — непарный мышечно-железистый орган (см. рис. 12). Железа выделяет секрет, входящий в состав спермы. Секрет разжижает сперму, способствует подвижности сперматозоидов.

Предстательная железа расположена в передненижней части малого таза под мочевым пузырем, на мочеполовой диафрагме. Через предстательную железу проходят начальный отдел мочеиспускательного канала, правый и левый семявыбрасывающие протоки.

По форме предстательная железа напоминает каштан, немного уплощенный в переднезаднем направлении. У предстательной железы различают обращенное вверх **основание** (*básis prostatae*), которое прилежит к дну мочевого пузыря, семенным пузырькам и амбулам семявыносящих протоков. Выделяют также переднюю, заднюю, нижнебоковые поверхности и верхушку железы.

Передняя поверхность (*fácies anterior*) обращена к лобковому симфизу и отделена от него рыхлой клетчаткой с залегающим в ней венозным сплетением. К лобковому симфизу от предстательной железы идут *боковые и срединная лобково-предстательные связки* (*ligg. púboprostaticae*) и *лобково-предстательная мышца* (*m.púboprostaticus*). **Задняя поверхность** (*fácies posterior*) направлена к амбуле прямой кишки и отделена от нее соединительнотканной пластинкой — *прямокишечно-пузырной перегородкой* (*septum rectovesicále*). Соседство с прямой кишкой позволяет прощупать у живого человека предстательную железу через переднюю стенку прямой кишки. **Нижнелатеральная поверхность** (*fácies inferolateralis*) закруглена и обращена к мышце, подни-

мающей задний проход. **Верхушка** предстательной железы (árex prostátae) обращена вниз и прилежит к мочеполовой диафрагме. Мочеиспускательный канал входит в основание предстательной железы, при этом бо́льшая часть железы остается позади от канала, и выходит из железы в области ее верхушки. Поперечный размер предстательной железы достигает 4 см, продольный (верхненижний) равен 3 см, переднезадний (толщина) — около 2 см. Масса железы составляет 20—25 г.

Вещество предстательной железы имеет плотную консистенцию и серовато-красный цвет. У предстательной железы выделяют две доли: **правую долю** (lóbus dexter) и **левую долю** (lóbus sinister). Граница между ними видна на передней поверхности железы в виде неглубокой бороздки. Участок железы, выступающий на задней поверхности основания и ограниченный мочеиспускательным каналом спереди и семявыбрасывающими протоками сзади, называют **перешейком предстательной железы** (isthmus prostátae), или **средней долей** (lóbus médius). Эта доля нередко гипертрофируется в старческом возрасте и затрудняет мочеиспускание.

Строение предстательной железы. Снаружи предстательная железа покрыта **капсулой** (cápsula prostática), от которой внутрь железы ответвляются пучки соединительнотканых волокон — перегородки предстательной железы. **Паренхима** (parenchyma) состоит из железистой ткани, а также из гладкой мышечной ткани, составляющей **мышечное вещество** (substántia musculáris). **Железистая ткань** группируется в отдельные комплексы в виде железок (долек) альвеолярно-трубчатого строения. Количество железистых долек достигает 30—40. Они находятся главным образом в задней и боковых отделах предстательной железы. В передней части предстательной железы долек мало. Непосредственно вокруг мочеиспускательного канала располагаются мелкие **слизистые железы**, открывающиеся в уретру. Здесь превалирует гладкая мышечная ткань, которая концентрируется вокруг просвета мужского мочеиспускательного канала. Эта мышечная ткань предстательной железы объединяется с мышечными пучками дна мочевого пузыря и участвует в образовании внутреннего (непроизвольного) сфинктера мужского мочеиспускательного канала. Железистые ходы железок, сливаясь попарно, переходят в выводные **предстательные проточки** (dúctuli prostáticos), которые точечными отверстиями открываются в мужской мочеиспускательный канал в области семенного холмика. Сокращение мышечных пучков способствует выведению секрета простатических и слизистых желез в мочеиспускательный канал.

Сосуды и нервы предстательной железы. Кровоснабжение и иннервация предстательной железы осуществляется многочисленными мелкими артериальными ветвями, отходящими от нижних мочепузырных и средних прямокишечных артерий (из системы

внутренних подвздошных артерий). Венозная кровь от предстательной железы оттекает в венозное сплетение предстательной железы, из него — в нижние мочепузырные вены, которые впадают в правую и левую внутренние подвздошные вены. Лимфатические сосуды предстательной железы впадают во внутренние подвздошные лимфатические узлы.

Нервы предстательной железы происходят из простатического сплетения, в которое из нижнего подчревного сплетения поступают *симпатические* (из симпатических стволов) и *парасимпатические* (из тазовых внутренностных нервов) волокна.

Бульбоуретральные железы

Бульбоуретральная железа (*glándula bulbourethralis*, **железа Купера**) — парный орган, выделяющий вязкую жидкость, защищающую слизистую оболочку стенки мужского мочеиспускательного канала от раздражения ее мочой. Бульбоуретральные железы расположены позади перепончатой части мужского мочеиспускательного канала, в толще глубокой поперечной мышцы промежности. Железы отстоят друг от друга на расстоянии около 0,6 см. Бульбоуретральная железа округлая, имеет плотную консистенцию и желтовато-бурый цвет, слегка бугристую поверхность; диаметр ее равен 0,3—0,8 см. **Проток бульбоуретральной железы** (*dúctus glándulae búlbourethralis*) тонкий и длинный (около 3—4 см). Прободая луковицу полового члена, эти протоки открываются в мочеиспускательный канал. Секреторные отделы и выводные протоки бульбоуретральных желез альвеолярно-трубчатые по форме, имеют многочисленные расширения.

Начальные (секреторные) отделы желез выстланы уплощенными эндокриноцитами слизистого типа, расположенными на базальной мембране. Внутренний слой стенок протоков образован кубическим и призматическим эпителием.

Сосуды и нервы бульбоуретральной железы. Кровоснабжение бульбоуретральных желез происходит за счет ветвей из внутренних половых артерий. Венозная кровь оттекает в вены луковицы полового члена. **Лимфатические сосуды** впадают во внутренние подвздошные лимфатические узлы. **Иннервируются** бульбоуретральные железы ветвями полового нерва и из сплетений, окружающих артерии и вены (от венозного сплетения простаты).

Вопросы для повторения и самоконтроля

1. Перечислите (последовательно) каналы, по которым сперматозоиды продвигаются от мест образования до придатка яичка.
2. Сколько долек выделяют в яичке и в придатке яичка? Какие анатомические образования располагаются в этих долях?

3. Какую длину имеют один извитой семенной каналец и проток придатка яичка?
4. Из каких протоков формируется семявыбрасывающий проток? Где он располагается и как устроен?
5. Сколько долек у предстательной железы? Как они построены и где располагаются?
6. Где (по отношению к мочеиспускательному каналу и промежности) залегают бульбоуретральные железы?

Наружные мужские половые органы

Наружные мужские половые органы представлены половым членом и мошонкой.

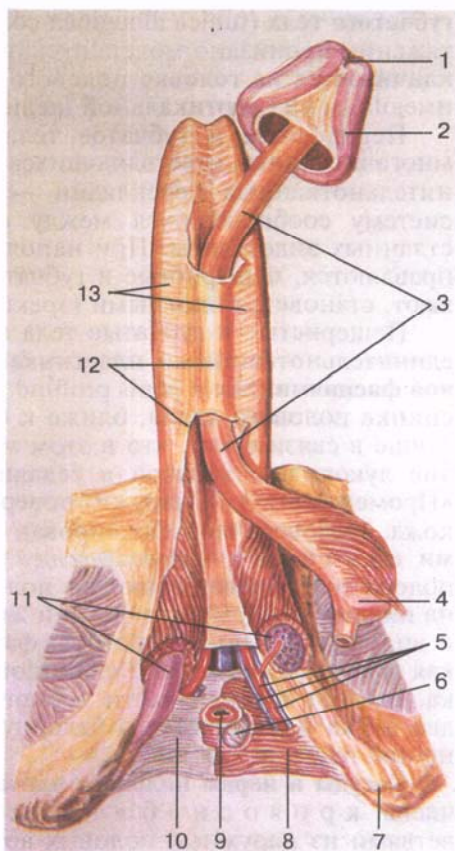
Половой член

Половой член (pénis) служит для выведения мочи из мочевого пузыря и выбрасывания семени в половые пути женщины. Половой член состоит из передней свободной части — **тела (córpus pénis)**, которое заканчивается **головкой (gláns pénis)** (рис. 16), имеющей на своей вершине щелевидное наружное **отверстие мужского мочеиспускательного канала (óstium uréthrae extérnum)**. У головки полового члена различают наибольшее широкую часть — **венец головки (coróna glándis)** и суженную — **шейку головки (cóllum glándis)**. Задняя часть — **корень полового члена (rádix pénis)** прикреплен к лобковым костям. Верхнепереднюю поверхность тела называют **спинкой полового члена (dórsum pénis)**.

Тело полового члена покрыто тонкой, легкой, сдвигающейся кожей, переходящей в кожу лобка вверху и кожу мошонки внизу. На коже нижней поверхности полового члена имеется **шов полового члена (gárphe pénis)**, который кзади продолжается на кожу мошонки и промежности. В переднем отделе тела полового члена кожа образует хорошо выраженную кожную складку — **крайнюю плоть полового члена (prespútium pénis)**, которая закрывает головку, затем переходит в кожу головки полового члена. Крайняя плоть прикрепляется к шейке головки. Между головкой полового члена и крайней плотью имеется полость крайней плоти, которая впереди открывается отверстием, пропускающим головку полового члена при отодвигании крайней плоти кзади. На нижней стороне головки полового члена крайняя плоть соединена с головкой **уздечкой крайней плоти (frénulum prespútii)**, которая почти достигает края наружного отверстия мочеиспускательного канала. Внутренняя поверхность кожной складки, а также головка покрыты тонкой нежной полупрозрачной кожей, отличающейся от кожи, покрывающей тело полового члена. Кожа внутреннего листка крайней плоти содержит **железы крайней плоти (gll. prespútiales)**.

Рис. 16. Строение полового члена.

1 — наружное отверстие мочеиспускательного канала; 2 — головка полового члена; 3 — губчатое тело полового члена; 4 — луковица полового члена; 5 — артерия и вены полового члена; 6 — бульбоуретральная железа; 7 — седалищный бугор; 8 — глубокая поперечная мышца промежности; 9 — мочеиспускательный канал (на разрезе); 10 — нижняя фасция мочеполовой диафрагмы; 11 — ножки полового члена; 12 — фасция полового члена; 13 — пещеристые тела полового члена.



У полового члена выделяют парное **пещеристое тело** полового члена (*corpus cavernosum penis*), правое и левое. Они расположены рядом. Под ними лежит непарное **губчатое тело** полового члена (*corpus spongiosum penis*). Каждое пещеристое тело цилиндрической формы. Задние концы пещеристых тел заострены, расходятся в стороны в виде ножек полового члена (*scirra penis*), которые прикрепляются к нижним ветвям лобковых костей. Пещеристые тела сращены друг с другом медиальными поверхностями и покрыты общей для них **белочной оболочкой пещеристых тел** (*tunica albuginea corporum cavernosorum*), образующей между пещеристыми телами **перегородку полового члена** (*septum penis*). Губчатое тело полового члена в заднем (проксимальном) отделе расширено и образует **луковицу полового члена** (*bulbus penis*). Передний (дистальный) конец губчатого тела резко утолщен и образует головку полового члена. Губчатое тело покрыто собственной **белочной оболочкой**

губчатого тела (*túnica albugínea córporis spongíosi*) и на всем протяжении пронизано мочеиспускательным каналом, который заканчивается на головке полового члена наружным отверстием, имеющим вид вертикальной щели.

Пещеристые и губчатое тела полового члена состоят из многочисленных ответвляющихся от белочной оболочки соединительнотканых перекладин — *трабекул*, отграничивающих систему сообщающихся между собой полостей (ячеек), выстланных эндотелием. При наполнении кровью их стенки расширяются, пещеристые и губчатые тела полового члена набухают, становятся плотными (эрекция полового члена).

Пещеристые и губчатые тела полового члена окружены соединительноткаными пластинками — **глубокой и поверхностной фасциями** (*fáscia pénis profúnda et fáscia pénis superfícialis*). На спинке полового члена, ближе к его корню, фасции выражены лучше в связи с тем, что в этом месте в них переходят сухожилия луковично-губчатой и седалищно-пещеристой мышц (см. «Промежность»). Снаружи поверхностной фасции находится кожа. Половой член фиксирован также двумя подвешивающими связками — *поверхностной и глубокой*. Поверхностно расположенная подвешивающая половой член связка начинается на нижней поверхности фасции живота, в области белой линии, и вплетается в поверхностную фасцию полового члена. Глубокая *працевидная связка* (*lig.fundiforme*) имеет форму треугольника, идет от нижней части лобкового симфиза, разделяется на два пучка и вплетается в белочную оболочку боковых поверхностей пещеристых тел.

Сосуды и нервы полового члена. Кожа и оболочки полового члена кровоснабжаются передними мошоночными ветвями из наружных половых артерий и дорсальной артерией полового члена из внутренней половой артерии. К пещеристым и губчатым телам полового члена кровь притекает по глубокой артерии полового члена и дорсальной артерии полового члена — обе из внутренней половой артерии. В луковицу полового члена вступают артерии луковицы полового члена, в губчатое тело — артерии мочеиспускательного канала (ветви внутренней половой артерии).

Венозная кровь от полового члена оттекает по глубокой дорсальной вене полового члена и по вене луковицы полового члена в мочепузырное венозное сплетение, а также по глубоким венам полового члена во внутреннюю половую вену.

Лимфатические сосуды полового члена впадают во внутренние подвздошные и поверхностные паховые лимфатические узлы. **Чувствительным нервом** является дорсальный нерв полового члена из полового нерва. *Симпатические волокна* идут из нижних подчревных сплетений, а *парасимпатические* — из тазовых внутренностных нервов.

Мошонка

Мошонка (scrotum) представляет собой выпячивание передней брюшной стенки, имеющее две разобщенные камеры для мужских половых желез (см. рис. 13). Располагается мошонка книзу и позади корня полового члена. Внутри мошонки и в каждой ее камере находится мужская половая железа.

У мошонки различают 7 слоев (оболочек), которые называют также оболочками яичка: 1) *кожа* (dútiš); 2) *мясистую оболочку* (túnica dártos); 3) *наружную семенную фасцию* (fáscia spermática extérna); 4) *фасцию мышцы, поднимающей яичко* (fáscia cremáster); 5) *мышцу, поднимающую яичко* (m.cremáster); 6) *внутреннюю семенную фасцию* (fáscia spermática intérna); 7) *влагалищную оболочку яичка* (túnica vaginális téstis), в которой выделяют два листка (две пластинки): *пристеночную пластинку* (lámina parietális) и *внутреннюю пластинку* (lámina viscerális) (рис. 17).

Кожа мошонки тонкая, легко образует складки, имеет более темную, чем в других участках тела, окраску, покрыта многочисленными волосками. Под кожей находится **мясистая оболочка** (túnica dártos), образовавшаяся из подкожной соединительной ткани паховой области и промежности и заменяющая подкожную жировую клетчатку. В мясистой оболочке находятся пучки гладкомышечных клеток и эластические волокна. Жировые клетки в ней отсутствуют. Мясистая оболочка образует **перегородку мошонки** (séptum scroti), отделяющую правое яичко от левого. На поверхности мошонки линии прикрепления перегородки соответствует **шов мошонки** (gárphe scroti), имеющий сагиттальное направление. Глубже лежит наружная семенная фасция, являющаяся производной поверхностной фасции живота. Под нею находится фасция мышцы, поднимающей яичко, образовавшаяся из собственной фасции наружной косой мышцы живота и частично из фиброзных волокон ее апоневроза. Затем располагается *мышца, поднимающая яичко* (m.cremáster), состоящая из мышечных пучков, ответившихся от поперечной и внутренней косых мышц живота. Кнутри от мышцы располагается внутренняя семенная фасция — производное поперечной фасции живота. Внутренняя семенная фасция срастается с пристеночной (париетальной) пластинкой влагалищной оболочки яичка, которая на заднем крае яичка переходит в ее внутренностную (висцеральную) пластинку, покрывающую яичко и придаток яичка. Между висцеральной и париетальной пластинками имеется щелевидная замкнутая полость — производное брюшинной полости.

Сосуды и нервы мошонки. В стенках мошонки разветвляются *передние мошоночные ветви* (ветви наружной половой артерии), а также *задние мошоночные ветви* (ветви промежностной артерии). К мышце, поднимающей яичко, подходит ветвь нижней надчревной артерии.

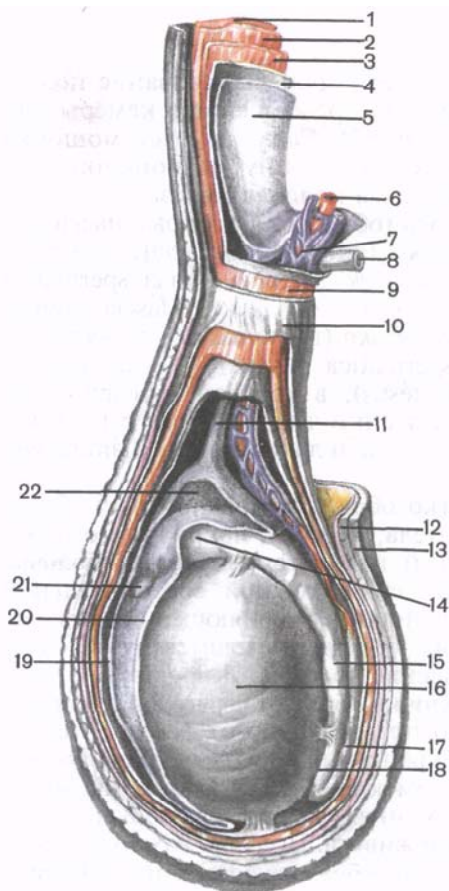


Рис. 17. Оболочки яичка и семенного канатика (схема).

1 — наружная косая мышца живота; 2 — внутренняя косая мышца живота; 3 — поперечная мышца живота; 4 — поперечная фасция; 5 — брюшина; 6 — яичковая артерия; 7 — лозовидное сплетение (венозное); 8 — семявыносящий проток; 9 — мышца, поднимающая яичко; 10 — наружная семенная фасция; 11 — влагалищный отросток брюшины; 12 — мясистая оболочка; 13 — кожа; 14 — головка придатка яичка; 15 — тело придатка яичка; 16 — яичко; 17 — семявыносящий проток; 18 — хвост придатка яичка; 19 — влагалищная оболочка яичка (пристеночный листок); 20 — влагалищная оболочка яичка (висцеральный листок); 21 — привесок придатка яичка; 22 — серозная полость яичка.

Передние мошоночные вены впадают в бедренную вену, а задние мошоночные вены являются притоками внутренних половых вен. Лимфатические сосуды мошонки впадают в поверхностные паховые лимфатические узлы.

Иннервация мошонки осуществляется посредством передних мошоночных нервов — ветвей бедренно-полового нерва и задних мошоночных нервов — из полового нерва. Непроизвольные (гладкие) мышцы иннервируются из нижних подчревных сплетений.

Опускание яичка и формирование его оболочек. Оболочки мужской половой железы формируются в процессе опускания яичка, в котором важную роль играет *направляющая связка яичка* (*gubernáculum téstis* — BNA). Связка закладывается на ранних стадиях развития забрюшинно и простирается от каудального конца зачатка яичка до передней брюшной стенки, где в дальнейшем начинает формироваться мошонка. Несколько позже, на 3-м месяце внутриутробного развития, на месте будущего глубокого пахового кольца появляется выпячивание брюшины, формирующее ее *влагалищный отросток* (*procéssus vaginális peritónei*). По мере роста тела зародыша в длину яичко занимает все более низкое положение, смещается забрюшинно в

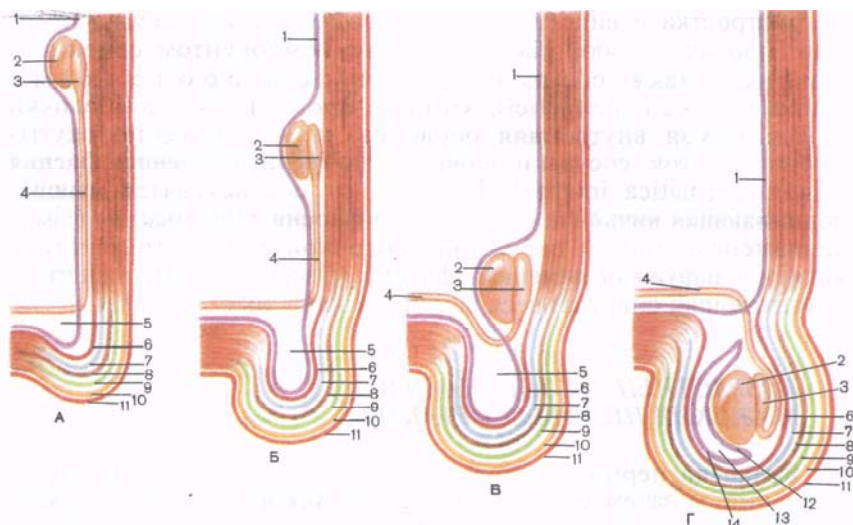


Рис. 18. Этапы опускания яичка в мошонку и формирование его оболочек (схема).

А — положение яичка в период закладки. Б — яичко в брюшной полости. В — яичко у внутреннего кольца пахового канала. Г — яичко в мошонке. 1 — брюшина; 2 — яичко; 3 — придаток яичка; 4 — семявыносящий проток; 5 — влагалищный отросток; 6 — внутренняя семенная фасция; 7 — мышца, поднимающая яичко; 8 — фасция мышцы, поднимающей яичко; 9 — наружная семенная фасция; 10 — мясистая оболочка; 11 — кожа; 12 — висцеральный листок влагалищной оболочки яичка; 13 — серозная полость; 14 — париетальный листок влагалищной оболочки яичка.

полость таза, а затем возле влагалищного отростка брюшины, где, будучи окутано серозным покровом (нижняя часть влагалищного отростка), занимает свое окончательное положение (рис. 18). Вместе с влагалищным отростком выпячиваются снаружи и другие слои передней брюшной стенки, образующие вместилище мужской половой железы — мошонку.

Семенной канатик

Семенной канатик (*funiculus spermaticus*) образуется в процессе опускания яичка. Он представляет собой круглый тяж длиной 15—20 см, простирающийся от глубокого пахового кольца до верхнего конца яичка. Из пахового канала под кожу лобковой области семенной канатик выходит через поверхностное паховое кольцо. В состав семенного канатика входят семявыносящий проток, яичковая артерия, артерия семявыносящего протока, лозовидное (венозное) сплетение, лимфатические сосуды яичка и его придатка, нервы, а также следы (остатки) влагалищ-

ного отростка в виде тонкого фиброзного тяжа. Семявыносящий проток, являющийся основным компонентом семенного канатика, а также сосуды и нервы окружены оболочками (*túnicae funiculi spermáticos*), которые продолжают в оболочки яичка. Самая внутренняя оболочка, непосредственно окутывающая проток, сосуды и нервы, — **внутренняя семенная фасция** (*fáscia spermática interna*). Кнаружи от нее находятся **мышца, поднимающая яичко** (*m.cremáster*), и **фасция** этой мышцы (*fáscia cremastérica*). Самой наружной оболочкой семенного канатика является **наружная семенная фасция** (*fáscia spermática externa*), окутывающая снаружи весь семенной канатик.

ВОЗРАСТНЫЕ ОСОБЕННОСТИ МУЖСКИХ ПОЛОВЫХ ОРГАНОВ

Яичко до периода полового созревания (13—15 лет) растет медленно, а затем его развитие резко ускоряется. У новорожденного длина яичка равна 10 мм, масса — 0,2 г. К 14 годам длина яичка увеличивается в 2—2,5 раза (до 20—25 мм), а масса достигает 2 г. В 18—20 лет длина яичка составляет 38—40 мм, а масса увеличивается до 20 г. В зрелом возрасте (22 года и позже) размеры и масса яичка возрастают незначительно, а после 60 лет несколько уменьшаются. Во все возрастные периоды правое яичко крупнее и тяжелее левого и расположено выше его.

Придаток яичка относительно крупный. Длина придатка яичка у новорожденного равна 20 мм, масса составляет 0,12 г. В течение первых 10 лет придаток яичка растет медленно, затем рост его ускоряется.

Привесок яичка, придаток привеска яичка и привесок придатка яичка у новорожденного имеют относительно крупные размеры, растут до 8—10 лет, а затем постепенно подвергаются обратному развитию.

У новорожденного извитые и прямые **семенные каналы**, а также каналы сети яичка не имеют просвета, который появляется к периоду полового созревания. В юношеском возрасте диаметр семенных каналов удваивается, у взрослых мужчин он увеличивается в 3 раза по сравнению с диаметром семенных каналов у новорожденных.

К моменту рождения яички должны опуститься в мошонку. Однако при задержке опускания яичек у новорожденного они могут находиться в паховом канале (забрюшинно). В этих случаях яички опускаются в мошонку позже, причем правое яичко расположено выше, чем левое.

Поперечник семенного канатика у новорожденного равен 4,0—4,5 мм. Семявыносящий проток очень тонкий, продольный мышечный слой в его стенке отсутствует (появляется к 5 годам). Мышца, поднимающая яичко, развита слабо. До 14 лет семен-

ной канатик и составляющие его образования растут медленно, а затем их рост ускоряется. Толщина семенного канатика у подростка 15 лет равна примерно 6 мм, поперечник семявыносящего протока — 1,6 мм.

Семенные пузырьки у новорожденного развиты слабо, длина пузырька равна 1 мм, полость очень маленькая. До 12—14 лет семенные пузырьки растут медленно, в подростковом возрасте (13—15 лет) их рост ускоряется, размеры и полость заметно возрастают. С возрастом изменяется положение семенных пузырьков. У новорожденного они расположены высоко в связи с высоким положением мочевого пузыря, со всех сторон покрыты брюшиной. К 2 годам пузырьки опускаются и оказываются лежащими забрюшинно. Брюшина прилежит только к их верхушкам. Семявыбрасывающие протоки у новорожденного короткие (длиной 8—12 мм).

У новорожденного и детей грудного возраста (до 1 года) **предстательная железа** шаровидная, так как правая и левая доли еще не выражены. Расположена железа высоко, на ощупь мягкая, железистая ткань не развита. Ускоренный рост железы отмечается после 10 лет. К подростковому возрасту появляются доли и железа приобретает форму, характерную для железы взрослого человека. В этот период внутреннее отверстие мужского мочеиспускательного канала как бы смещается к передне-верхнему краю предстательной железы. Железистая паренхима предстательной железы быстро развивается в подростковом возрасте. В это время формируются предстательные проточки и железа приобретает форму, свойственную железе взрослого мужчины. К 20—25 годам предстательная железа полностью развита. У 30—50 % мужчин старше 55—60 лет наблюдается увеличение предстательной железы, главным образом ее перешейка (гипертрофия простаты). Масса железы у новорожденного составляет 0,82 г, в 1—3 года — 1,5 г, в период второго детства (8—12 лет) — 1,9 г, а в подростковом возрасте (13—16 лет) — 8,8 г.

Бульбоуретральные железы у новорожденного развиты слабо, их эпителий и капсула малодифференцированы.

Длина полового члена у новорожденного равна 2,0—2,5 см, крайняя плоть длинная, полностью закрывает головку полового члена. Половой член растет до периода полового созревания медленно, а затем рост его ускоряется.

Мошонка у новорожденного имеет небольшие размеры, кожный покров ее сморщенный вследствие наличия хорошо развитой мясистой оболочки. Интенсивный рост мошонки наблюдается в период полового созревания.

Вопросы для повторения и самоконтроля

1. Опишите внешнюю форму и положение друг относительно друга пещеристых и губчатого тел полового члена.

2. Какие анатомические образования можно увидеть на стенке предстательной части мужского мочеиспускательного канала?
3. Сколько сужений у мужского мочеиспускательного канала? Где они находятся?
4. Перечислите последовательно 7 слоев (оболочек) мошонки.
5. Из каких элементов состоит семенной канатик?

ЖЕНСКИЕ ПОЛОВЫЕ ОРГАНЫ

К женским половым органам относятся яичники и их придатки, матка и маточные трубы, влагалище, а также клитор и женская половая область. Соответственно их положению женские половые органы подразделяют на внутренние и наружные.

Внутренние женские половые органы

Яичник

Яичник (*ovárium*; греч. *oóphoron*) — парный орган, женская половая железа, располагается в полости малого таза позади широкой связки матки (рис. 19). В яичниках развиваются и созревают женские половые клетки (яйцеклетки), а также образуются поступающие в кровь и лимфу женские половые гормоны. Яичник имеет овоидную форму, несколько уплощен в переднезаднем направлении. Цвет яичника розоватый. На поверхности яичника рожавшей женщины видны углубления и рубцы — следы овуляции и преобразования желтых тел. Масса яичника равна 5—8 г. Размеры яичника составляют: длина 2,5—5,5 см, ширина 1,5—3,0 см, толщина — до 2 см. У яичника различают две свободные поверхности: **медиальную поверхность** (*facies mediális*), обращенную в сторону полости малого таза, частично прикрытую маточной трубой, и **латеральную поверхность** (*facies laterális*), прилежащую к боковой стенке малого таза, к слабовыраженному углублению — яичниковой ямке. Эта ямка находится в углу между покрытыми брюшной наружными подвздошными сосудами вверху и маточной и запирательной артериями внизу. Позади яичника забрюшинно сверху вниз проходит мочеточник соответствующей стороны.

Поверхности яичника переходят в выпуклый **свободный** (задний) **край** (*margo liber*), спереди — в **брыжеечный край** (*margo mesováricus*), прикрепляющийся посредством короткой складки брюшины (брыжейка яичника) к заднему листку широкой связки матки. На этом переднем крае органа находится желобоватое углубление — **ворота яичника** (*hilum ovárii*), через которые в яичник входят артерия и нервы, выходят вены и лимфатические сосуды. У яичника выделяют также два конца: округленный верхний **трубный конец** (*extremitas tubária*), обращенный к маточной трубе, и нижний **маточный конец** (*extremitas uterina*),

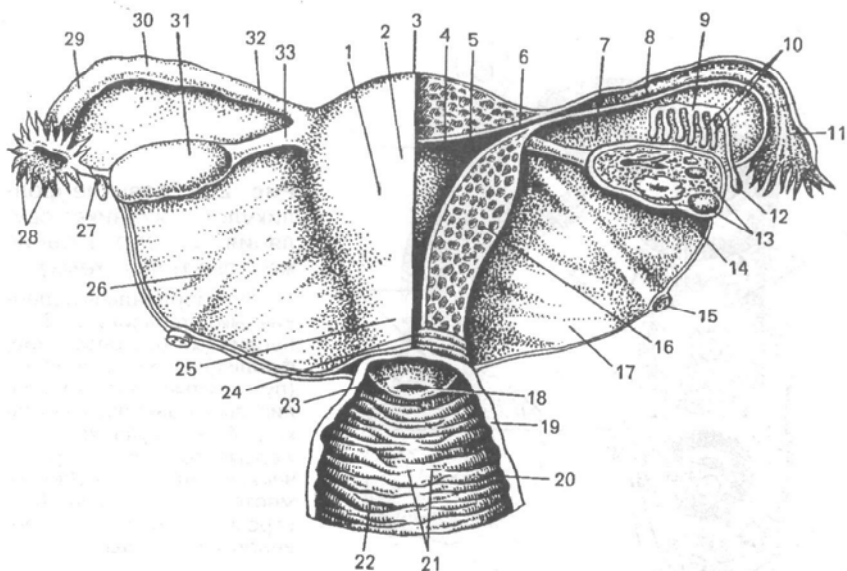


Рис. 19. Яичники и другие внутренние женские половые органы; вид сзади.

1 — тело матки; 2 — серозная оболочка (периметрий); 3 — дно матки; 4 — полость матки; 5 — слизистая оболочка (эндометрий); 6 — маточное отверстие; 7 — брыжейка; 8 — трубные складки; 9 — продольный проток придатка; 10 — поперечные проточки; 11 — воронка маточной трубы; 12 — везикулярные привески; 13 — яичниковые (зрелые) фолликулы (граафовы пузырьки); 14 — желтое тело; 15 — круглая связка матки; 16 — мышечная оболочка (миометрий); 17 — широкая связка матки (задний листок удален); 18 — отверстие матки; 19 — мышечная оболочка; 20 — слизистая оболочка влагалища; 21 — передний столб складок; 22 — влагалищные складки (морщины); 23 — влагалищная часть шейки матки; 24 — канал шейки матки; 25 — шейка матки (надвлагалищная часть); 26 — широкая связка матки (задний листок); 27 — яичниковая бахромка; 28 — бахромки трубы; 29 — ампула маточной трубы; 30 — маточная труба; 31 — яичник; 32 — перешеек маточной трубы; 33 — собственная связка яичника.

соединенный с маткой *собственной связкой яичника* (lig. ovárii prórpium). Эта связка в виде круглого тяжа толщиной около 6 мм идет от маточного конца яичника к латеральному углу матки, располагаясь между двумя листками широкой связки матки. К связочному аппарату яичника относится также *связка, подвешивающая яичник* (lig.suspensórium ovárii), являющаяся складкой брюшины, идущей сверху от стенки малого таза к яичнику, и содержащая внутри сосуды яичника и пучки фиброзных волокон. Яичник фиксирован короткой *брыжейкой* (mesovárium), которая представляет собой дубликатуру брюшины, идущую от заднего листка широкой связки матки к брыжеечному краю яичника. Сами яичники брюшиной не покрыты. К труб-

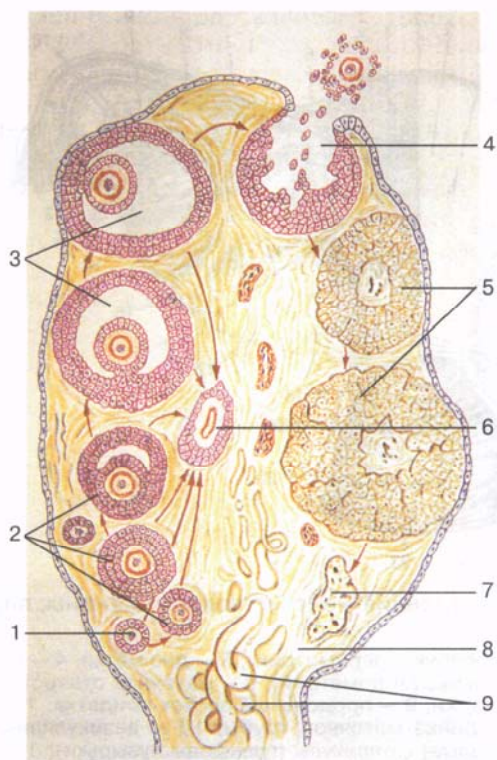


Рис. 20. Развитие фолликулов в яичнике; овуляция и образование желтого тела (схема).

1 — примордиальный (первичный) фолликул; 2 — первичные (созревающие) фолликулы; 3 — вторичные (пузырчатые, зрелые) фолликулы (граафовы пузырьки); 4 — овуляция; 5 — желтые тела; 6 — атретическое тело; 7 — рубец на месте желтого тела; 8 — строма яичника; 9 — кровеносные сосуды.

ному концу яичника прикрепляется наиболее крупная яичниковая бахромка маточной трубы. Топография яичника зависит от положения матки, ее величины (при беременности). Яичники относятся к весьма подвижным органам полости малого таза.

Строение яичника. Поверхность яичника покрыта однослойным зародышевым эпителием. Под ним залегает плотная соединительнотканная **белочная оболочка** (*túnica albugínea*). Соединительная ткань яичника образует его **строму** (*stróma ovárii*), богатую эластическими волокнами. Вещество яичника, его паренхиму, делят на наружный и внутренний слои. Внутренний слой, лежащий в центре яичника, ближе к его воротам, называют **мозговым веществом** (*medúlla ovárii*). В этом слое в рыхлой соединительной ткани располагаются многочисленные кровеносные и лимфатические сосуды и нервы. Наружный слой яичника — **корковое вещество** (*córtex ovárii*) более плотный. В нем много соединительной ткани, в которой располагаются созревающие **первичные фолликулы яичника** (*folliculi ovárici primárii*), **вторичные (пузырчатые) фолликулы** (*folliculi ovárici secundárii, s. vesiculósi*), а также **зрелые фолликулы, граафовы пузырьки** (*folliculi ovárici matúris*), а также желтые и атретические тела (рис. 20).

В каждом фолликуле находится женская половая яйцеклетка, или **овоцит** (ovocytus). Яйцеклетка диаметром до 150 мкм, округлая, содержит ядро, большое количество цитоплазмы, в которой, помимо клеточных органелл, имеются белково-липидные включения (желток), гликоген, необходимые для питания яйцеклетки. Свой запас питательных веществ яйцеклетка обычно расходует в течение 12—24 ч после овуляции. Если оплодотворение не наступает, яйцеклетка погибает.

Яйцеклетка человека имеет две покрывающие ее оболочки. Кнутри находится *цитолемма*, которая является цитоплазматической мембраной яйцеклетки. Снаружи от цитолеммы располагается слой так называемых *фолликулярных клеток*, защищающих яйцеклетку и выполняющих гормонообразующую функцию — выделяют эстрогены.

Овогенез

Яйцеклетки в отличие от мужских половых клеток размножаются, их количество увеличивается у зародышей, плодов женского пола, т.е. когда плод находится еще в утробе матери. При этом образуются так называемые примордиальные фолликулы, располагающиеся в глубоких слоях коркового вещества яичника. Каждый такой примордиальный фолликул содержит молодую женскую половую клетку — **овогонию**, окруженную одним слоем фолликулярных клеток. Овогонии многократно митотически делятся, превращаясь в *первичные овоциты* (*овоциты первого порядка*), которые сохраняются в яичнике девочки вплоть до ее полового созревания. К началу полового созревания в яичниках около 300 000 первичных овоцитов диаметром около 30 мкм каждый. Вместе с окружающими двумя слоями клеток фолликулярного эпителия первичный овоцит составляет *первичный фолликул*.

У девушек в период полового созревания и у половозрелых женщин большинство первичных овоцитов погибает. В течение жизни женщины созревает только 400—500 яйцеклеток. Каждые 21—28 дней, в соответствии с индивидуальным менструальным циклом, обычно один фолликул (или, реже, два) достигает зрелости. Диаметр *зрелого (пузырчатого) фолликула* достигает 1 см. Остальные растущие в это время фолликулы подвергаются обратному развитию — **атрезии**. На месте гибели таких незревших и погибших фолликулов остаются структуры, получившие название *атретических тел*.

В процессе созревания первичный овоцит проходит стадии мейоза. В результате мейотического деления образуется *вторичный овоцит*, имеющий уже одинарный (гаплоидный) набор хромосом ($n=23$), и маленькое, так называемое *полярное тельце* с таким же ($n=23$) набором хромосом. При этом первичные фолликулы превращаются во *вторичные фолликулы*. Внутри таких

фолликулов накапливается жидкость, а вокруг каждого вторичного овоцита образуются две оболочки — цитолемма и слой фолликулярных клеток. Таким образом, вторичный фолликул превращается в *пузырчатый* (созревший) *фолликул*, заполненный фолликулярной жидкостью.

Во время роста и развития первичных фолликулов увеличивается в размерах яйцеклетка. Вокруг нее образуется прозрачная оболочка из гликозаминогликанов и других веществ, а вокруг этой оболочки располагается слой кубических фолликулярных клеток, секретирующих фолликулярную жидкость, содержащую женские половые гормоны — *эстрогены*. В это время яйцеклетку окружают фолликулярные клетки и вместе с последними она смещается к стенке фолликула, где образует **яйценосный холмик** (*cúmulus oóphogus*). Таким образом, первичный фолликул превращается во вторичный (пузырчатый). Овоцит уже не увеличивается в размерах, сами фолликулы продолжают укрупняться. В эту фазу овоцит вместе с окружающими его *прозрачной оболочкой* (*zona pellúcida*) и слоем фолликулярных клеток, получивших название *лучистого венца* (*coróna radiáta*), смещается к верхушке растущего фолликула. По мере увеличения размеров фолликула соединительная ткань вокруг него уплотняется и образует внешнюю оболочку — **теку фолликула** (*théca folliculi*). В эту оболочку вырастают многочисленные кровеносные капилляры.

У теки различают два слоя: внутренний и наружный. У внутреннего слоя теки (оболочки) возле кровеносных капилляров располагаются многочисленные интерстициальные клетки, а наружный слой (оболочка) теки состоит из плотной волокнистой соединительной ткани. Внутри зрелого фолликула, достигающего в диаметре 1 см, имеется полость, содержащая *фолликулярную жидкость* (*liquor folliculáris*).

По мере созревания фолликул постепенно достигает поверхностного слоя яичника. В период овуляции стенка такого фолликула разрывается, яйцеклетка вместе с фолликулярной жидкостью поступает в брюшинную полость, где попадает на бахромки трубы, а затем в брюшное (брюшинное) отверстие маточной трубы. На месте лопнувшего фолликула остается заполненное кровью углубление, в котором формируется **желтое тело** (*corpus lúteum*). Если оплодотворения яйцеклетки не происходит, то желтое тело имеет небольшие размеры (до 1,0—1,5 см), существует недолго и называется *циклическим (менструальным) желтым телом* (*corpus lúteum ciclicum, s. menstruatiónis*). В дальнейшем оно прорастает соединительной тканью и получает название *беловатого тела* (*corpus álbicans*), которое через некоторое время рассасывается. Если яйцеклетка оплодотворяется, то наступает беременность, **желтое тело беременности** (*corpus lúteum graviditátis*) увеличивается в размерах, достигает 1,5—2,0 см в диаметре и существует весь период беременности, выполняя внутрисекреторную функцию. В дальнейшем оно также

замещается соединительной тканью и превращается в **беловатое тело** (*corpus albicans*). На местах лопнувших фолликулов на поверхности яичника остаются углубления и складки; их количество с возрастом увеличивается.

Придатки яичника

Возле каждого яичника расположены рудиментарное образование — придаток яичника, околожячник (придаток придатка), везикулярные привески, остатки канальцев первичной почки и ее протока.

Придаток яичника, или надъяичник (*epoophoron*), находится между листками *брыжейки маточной трубы* (*mesosalpinx*), позади и латеральнее яичника. Он состоит из *продольного протока придатка* (*ductus epoophorontis longitudinalis*) и нескольких впадающих в него канальцев — *поперечных проточков* (*ductuli transversi*), слепые концы которых обращены к воротам яичника.

Околожячник (*paroophoron*) представляет собой незначительных размеров образование, которое залегает также в брыжейке маточной трубы, возле трубного конца яичника. Околожячник состоит из нескольких разобщенных слепых канальцев.

Везикулярные привески (*appendices vesiculosae*), или стибельчатые гидатиды, имеют вид пузырьков, которые укреплены на длинных ножках и содержат в своей полости прозрачную жидкость. Везикулярные привески расположены латеральнее яичника, несколько ниже латеральной части (воронки) маточной трубы.

Сосуды и нервы яичника. Яичник кровоснабжается ветвями яичниковой артерии от брюшной части аорты и яичниковых ветвей от маточной артерии. Венозная кровь оттекает по одноименным венам. Лимфатические сосуды яичника впадают в поясничные лимфатические узлы.

Иннервируется яичник из брюшного аортального и нижнего подчревного сплетений (*симпатическая иннервация*) и тазовых внутренностных нервов (*парасимпатическая иннервация*).

Матка

Матка (*uterus*, греч. *métra*) — непарный полый мышечный орган (см. рис. 19), в котором развивается зародыш и вынашивается плод. Расположена матка в средней части полости малого таза позади мочевого пузыря и впереди от прямой кишки. Матка имеет грушевидную форму, уплощена в переднезаднем направлении. У матки различают дно, тело и шейку.

Дно матки (*fundus úteri*) составляет верхнюю выпуклую часть органа, выступает выше линии впадения в матку маточных труб,

ниже находится **тело матки** (córpus úteri), образующие среднюю (большую) часть органа. Книзу конусовидное тело матки переходит в округленную часть — **шейку матки** (cérvix úteri). Место перехода тела матки в шейку сужено и носит название **перешейка матки** (isthmus úteri). Нижняя часть шейки матки вдается в полость влагалища, поэтому называется **влагалищной частью** (pórtio vaginális [cérvicis]), а верхняя часть шейки матки, лежащая выше влагалища, называется **надвлагалищной частью** шейки (pórtio supravaginális [cérvicis]). На влагалищной части видно **отверстие матки** (óstium úteri), или маточный зев. Это отверстие ведет из влагалища в канал шейки матки и продолжается в ее полость. У нерожавших женщин отверстие матки округлое или овальное, а у рожавших имеет форму поперечной щели. Отверстие матки ограничено **передней губой** (lábium antérius) и **задней губой** (lábium postérius). Задняя губа более тонкая.

Матка имеет переднюю и заднюю поверхности. Передняя поверхность матки, обращенная к мочевому пузырю, носит название **пузырной поверхности** (fácies vesicális), а задняя, обращенная к прямой кишке, — **прямокишечной поверхности** (fácies rectális). Эти поверхности матки отделены друг от друга **краями матки**, правым и левым (márgo úteri dèxster et márgo úteri sinister). Размеры и масса матки индивидуально варьируют. Длина матки у взрослой женщины в среднем равна 7—8 см, ширина — 4 см, толщина 2—3 см. Масса матки у нерожавших женщин колеблется от 40 до 50 г, а у рожавших достигает 80—90 г. Объем полости матки составляет 4—6 см³.

Строение матки. Стенка матки отличается значительной толщиной и ограничивает узкую **полость матки** (cávitas úteri), имеющую на разрезе во фронтальной плоскости форму треугольника. Основание этого треугольника обращено к дну матки, а вершина направлена вниз, в сторону шейки матки, где ее полость переходит в **канал шейки матки** (canális cérvicis úteri). Последний открывается в полость влагалища отверстием матки. Верхние углы полости матки суживаются в виде воронкообразных углублений, в которые открываются маточные отверстия труб.

Стенка матки состоит из трех слоев. Поверхностный слой представлен **серозной оболочкой** (túnica serósa), которую называют также **периметрием** (perimétrium). Это листок брюшины, покрывающий матку спереди и сзади. **Подсерозная основа** (tela subserósa) в виде рыхлой волокнистой соединительной ткани имеется только в области шейки и по бокам, где покрывающая матку брюшина переходит в широкие связки матки.

Соединительная ткань по бокам от матки с расположенными в ней кровеносными сосудами получила название **околоматочной клетчатки** — **параметрия** (paramétrium). Средний слой стенки матки — **мышечная оболочка** (túnica muscularis), или **миометрий** (myometrium), наиболее толстый. Миометрий состоит из

сложно переплетающихся пучков гладкой мышечной ткани, а также небольшого количества соединительнотканых пучков, содержащих эластические волокна. В соответствии с преимущественным направлением мышечных пучков в миометрии выделяют три слоя: внутренний косопродовый, средний циркулярный (круговой) и наружный косопродовый. Самым мощным слоем является средний круговой слой, в котором содержится большое количество кровеносных, лимфатических сосудов и особенно крупных вен, в связи с чем этот слой называют сосудистым слоем; круговой слой наиболее сильно развит в области шейки матки. Подслизистая основа в стенках матки отсутствует.

Слизистая оболочка (*túnica mucósa*), или *эндометрий* (*endométrium*), образует внутреннюю слой стенки матки, толщина ее достигает 3 мм. Поверхность слизистой оболочки матки гладкая. Только у канала шейки матки имеются одна продольная складка и отходящие от нее в обе стороны под острым углом более мелкие *пальмовидные складки* (*plicae palmatae*). Эти складки расположены на передней и задней стенках канала шейки матки. Соприкасаясь друг с другом, пальмовидные складки препятствуют проникновению в полость матки содержимого из влагалища. Слизистая оболочка выстлана однослойным столбчатым (призматическим) эпителием. В ней залегают простые трубчатые **маточные железы** (*glándulae uterinae*).

Матка как орган в значительной степени подвижна. В зависимости от состояния соседних органов может занимать различное положение. В норме продольная ось матки ориентирована вдоль оси таза. При опорожненном мочевом пузыре дно матки направлено вперед — *матка наклонена кпереди* (*antevérsio úteri*). Наклоняясь вперед, тело матки образует в шейкой угол, открытый кпереди, — *изгиб матки кпереди* (*anteflexio úteri*). При наполненном мочевом пузыре дно матки отходит кзади и матка немного выпрямляется. Матка несколько *отклонена вправо* (чаще) или *влево* (*lateropositio úteri*). В редких случаях матка *наклонена назад* (*retrovérsio úteri*) или *изогнута кзади* (*retroflexio úteri*).

Отношение матки к брюшине. Большая часть поверхности матки покрыта брюшиной (за исключением влагалищной части шейки). С области дна матки брюшина продолжается на пузырную (переднюю) поверхность и достигает шейки, затем переходит на мочевой пузырь. Этот глубокий карман, не достигающий передней части свода влагалища и образованный брюшиной, покрывающей также заднюю поверхность мочевого пузыря, получил название **пузырно-маточного углубления** (*excavatio vesicouterina*). Брюшина, покрывающая прямокишечную (заднюю) поверхность матки, достигает задней стенки влагалища, откуда поднимается вверх на переднюю стенку прямой кишки. При переходе с матки на прямую кишку брюшина образует **прямоки-**

сечно-маточное углубление (excavatio rectouterina), *дугласово пространство*. Справа и слева это углубление ограничено прямокишечно-маточными складками брюшины, идущими от шейки матки к прямой кишке. Прямокишечно-маточное углубление опускается (вдается) в полость малого таза глубже, чем пузырно-маточное углубление. Оно достигает задней части свода влагалища. В основании прямокишечно-маточных складок брюшины залегает **прямокишечно-маточная мышца** (m. rectouterinus) с пучками фиброзных волокон. Эта мышца начинается на задней поверхности шейки матки в виде плоских пучков, проходит в толще складок брюшины, обходя сбоку прямую кишку, и прикрепляется к надкостнице крестца.

Связки матки. По краям матки листки брюшины, покрывающие ее мочепузырную и прямокишечную поверхности, сближаются и образуют правую и левую широкие связки матки. *Широкая связка матки* (lig. latum úteri) состоит из двух листков брюшины — переднего и заднего. По своему строению и назначению она является *брыжейкой матки* (mesométrium). Правая и левая широкие связки матки направляются к боковым стенкам малого таза, где переходят в пристеночный листок брюшины. В свободном верхнем крае широкой связки матки, между ее листками, располагается маточная труба. Участок широкой связки, прилежащий к маточной трубе, получил название *брыжейки трубы* (mesosálpinx). Между листками брыжейки находятся придатки яичника. Несколько ниже прикрепления к матке собственной связки яичника от переднебоковой поверхности матки берет начало **круглая связка матки** (lig. téres úteri). Эта связка представляет собой округлый плотный фиброзный тяж толщиной 3—5 мм, содержащий мышечные пучки. Круглая связка матки располагается между листками широкой связки матки, направляется вниз и кпереди, к глубокому отверстию пахового канала, проходит через него и в виде отдельных фиброзных пучков вплетается в клетчатку лобка. К заднему листку широкой связки матки прикреплен своим брыжеечным краем яичник. Участок широкой связки матки, прилежащий к яичнику, называется *брыжейкой яичника* (mesovárium). В основании широких связок матки между шейкой матки и стенками таза залегают пучки фиброзных волокон и гладкомышечных клеток, которые образуют **кардинальные связки** (ligg. cardinália). Своими нижними краями эти связки соединяются с фасцией мочеполовой диафрагмы и удерживают матку от боковых смещений.

Функциональные изменения матки

Изменения в строении стенок матки происходят как во время беременности, так и в овариально-менструальном цикле. Овариально-менструальный (половой) цикл женщины характе-

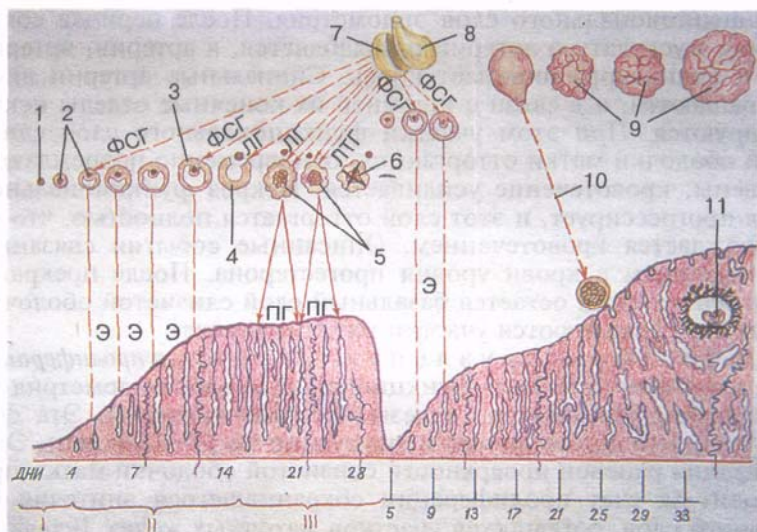


Рис. 21. Схема овариально-менструального цикла.

I — менструальная фаза; II — постменструальная фаза; III — предменструальные фазы: 1 — примордиальный фолликул в яичнике; 2 — первичные (растущие) фолликулы; 3 — первичный фолликул (граафов пузырек); 4 — овуляция; 5 — менструальные желтые тела в стадии расцвета; 6 — обратное развитие желтого тела; 7 — передняя доля гипофиза; 8 — задняя доля гипофиза; 9 — желтые тела беременности; 10 — оплодотворение; 11 — имплантированный зародыш. ФСГ — действие фоллитропина на растущие фолликулы; ЛГ — действие лютеотропина на сформированное желтое тело; Э — действие эстрогена на матку, стимулирующее рост эндометрия (постменструальная, или пролиферативная, фаза); Пг — действие прогестерона на эндометрий (предменструальная фаза).

ризуется периодичностью изменений слизистой оболочки матки, взаимосвязанных с процессом созревания яйцеклетки в яичнике и овуляцией (рис. 21). В этом цикле, который длится примерно 28 дней (от 21 до 30), различают менструальную, постменструальную и предменструальную фазы (периоды).

Менструальная фаза (фаза десквамации, отторжения эндометрия) наступает в случае, если оплодотворения яйцеклетки не происходит. В эту фазу поверхностный (функциональный) слой слизистой оболочки матки отторгается и вместе с кровью выделяется (менструация) из половых путей (из влагалища). Менструальная фаза длится до 3—5 дней. Ее 1-й день соответствует времени гибели (обратного развития) желтого тела в яичнике и началу созревания нового фолликула. Перед началом менструальной фазы кровотоков в спиральных артериях замедляется, мускулатура их стенок тонически сокращается — наступает ишемия (недостаточность кровоснабжения) различных участ-

ков функционального слоя эндометрия. После периода сокращения мускулатура артерий расслабляется, в артерии, артериолы и капилляры поступает кровь. Спиральные артерии вновь сокращаются, и в связи с ишемией их конечные отделы некротизируются. При этом участки функционального слоя слизистой оболочки матки отторгаются, одновременно повреждаются их вены, кровотечение усиливается. Некроз функционального слоя прогрессирует, и этот слой отторгается полностью, что сопровождается кровотечением. Описанные события связаны с уменьшением в крови уровня прогестерона. После прекращения менструации остается базальный слой слизистой оболочки, в котором сохраняются участки маточных желез.

В *п о с т м е н с т р у а л ь н у ю ф а з у (фаза пролиферации)* под влиянием эстрогена функциональный слой эндометрия регенерирует, утолщается, железы восстанавливаются. Эта фаза длится с 5-го дня от начала менструации по 14—15-й день. Эпителизация раневой поверхности слизистой оболочки матки происходит за счет пролиферации сохранившегося эпителия базального слоя, оставшихся участков маточных желез. В течение нескольких дней образуется новый эпителиальный слой. Эпителий желез пролиферирует. Новообразованные эпителиальные клетки покрывают раневую поверхность, гипертрофируются. Эпителий становится псевдомногослойным благодаря увеличению числа удлинённых ядер.

В *п р е д м е н с т р у а л ь н о й ф а з е (фаза секреции)*, которая длится с 15-го по 28-й день менструального цикла, можно выделить короткий (2—3 дня) период относительного покоя, когда в яичнике только начинает формироваться желтое тело. Затем в фазе секреции под влиянием гормона желтого тела прогестерона слизистая оболочка матки утолщается до 8 мм, подготавливается к внедрению в нее оплодотворенной яйцеклетки. В яичнике в это время наблюдается расцвет (активный период) желтого тела. В эндометрии в это время разрастаются кровеносные сосуды. Слизистая оболочка матки готовится принять оплодотворенную яйцеклетку. Прогестерон замедляет развитие фолликулов. В секреторной фазе маточные железы становятся извитыми. В базальных отделах эпителиоцитов накапливается гликоген. Секреция маточных желез обеспечивает питание оплодотворенной яйцеклетки (если оплодотворение состоялось), которая попадает в полость матки через 3 дня после овуляции. В поздние сроки секреторной фазы куполообразная апикальная часть секреторных клеток увеличивается и выступает в просвете желез.

В это время в строме слизистой оболочки матки накапливается внеклеточная жидкость. Крупные полиэдрические фибробластоподобные клетки образуют скопления вокруг спиральных артерий и под эпителием. Они превращаются в децидуальные клетки, из которых в случае имплантации оплодотво-

ренной яйцеклетки разовьется децидуальная оболочка плаценты.

Если яйцеклетка не оплодотворена, начинается быстрое развитие менструального желтого тела, продукция прогестерона резко уменьшается, функциональный слой эндометрия начинает сморщиваться, спиральные артерии все больше закручиваются, кровоток через них уменьшается и наступает их спазм. В результате возникает ишемия эндометрия и происходят его дегенеративные изменения. Стенки кровеносных сосудов теряют эластичность или становятся ломкими, функциональный слой отторгается, при этом повреждаются вены, начинается кровотечение. Наступает очередная менструация. Овариально-менструальный цикл повторяется. Весь овариально-менструальный цикл находится под гормональным контролем.

Новый фолликул, который достигает зрелости примерно к 14-му дню от начала менструации, растет в яичнике под влиянием фолликулостимулирующего гормона (ФСГ) гипофиза. Примерно в середине менструального цикла резко увеличивается выработка гипофизом лютеинизирующего гормона (ЛГ), что приводит к ускорению созревания одного первичного овocyта. Фолликул созревает и лопается. К моменту овуляции матка становится способной к восприятию оплодотворенной яйцеклетки.

Овуляция происходит под влиянием лютеинизирующего и фолликулостимулирующего гормонов. Именно максимальное повышение уровня лютеинизирующего гормона приводит к овуляции и формированию желтого тела. Между наступлением пика секреции этого гормона и овуляцией проходит 24—36 ч.

Содержание фолликулостимулирующего гормона в крови возрастает в течение первых дней цикла. Экстроген, продуцируемый клетками созревающего фолликула, также оказывает влияние на созревание первичных фолликулов, рост функционального слоя эндометрия и маточных желез во время пролиферативной фазы. Под влиянием прогестерона и эстрогена, секретруемых желтым телом, протекает секреторная фаза преобразования эндометрия. В результате слизистая оболочка матки становится способной к восприятию оплодотворенной яйцеклетки. Если яйцеклетка оплодотворена и имплантируется в эндометрий под влиянием гонадотропина и лактогена, вырабатываемых плацентой, то желтое тело беременности продолжает функционировать, секреция прогестерона увеличивается. Если оплодотворения не произошло, то желтое тело подвергается обратному развитию, секреция половых гормонов прекращается, наступает менструация.

Между половыми гормонами и гонадотропин-рилизинг-гормоном, который вырабатывается клетками гипоталамуса, существуют положительные и отрицательные обратные связи. Эстро-

ген вызывает повышение содержания лютеинизирующего гормона и овуляцию (положительная обратная связь). Усиленный синтез прогестерона и эстрогена в секреторной фазе цикла тормозит секрецию фолликулостимулирующего и лютеинизирующего гормонов (отрицательная обратная связь). Эти связи замыкаются на уровне гипофизотропной зоны гипоталамуса.

Оплодотворенная яйцеклетка имплантируется в слизистую оболочку матки и начинается беременность. Во время беременности размеры матки увеличиваются, изменяется ее форма. Так, на VIII месяце беременности продольный размер матки достигает 20 см, толщина ее стенки — около 3 см, а форма матки становится округло-овоидной. В стенке матки в это время увеличиваются размеры мышечных клеток (гипертрофия миометрия). После родов матка приобретает свойственную ей форму и близкие к обычным размеры.

Планта

Планта (placenta), или детское место, является временным органом, образующимся в слизистой оболочке во время беременности, и связывает организм плода с материнским. Через плаценту осуществляются питание плода, снабжение его кислородом, выведение из организма плода продуктов обмена веществ. Планта защищает организм плода от попадания в него вредных веществ (защитная, барьерная функция). Кровь матери и плода в плаценте не смешивается благодаря наличию так называемого гематоплацентарного барьера. Этот барьер образован близко расположенными в плаценте стенками сосудов матки и плода и прилежащими тканями. Гематоплацентарный барьер состоит из эндотелия капилляров плода, слоя рыхлой соединительной ткани, окружающей капилляры, базальной мембраны трофобласта и синцитиотрофобласта. Через этот барьер посредством пассивного и активного транспорта в кровь плода поступают питательные вещества, витамины, некоторые гормоны. Отдельные вещества, циркулирующие в материнской крови, поглощаются синцитиотрофобластом и в кровь плода не попадают благодаря барьерной функции плаценты.

Планта имеет форму диска диаметром около 20 см и толщиной в центре около 5 см. От плаценты к плоду отходит пупочный канатик, содержащий пупочные сосуды (две артерии и вену). К концу беременности планта занимает площадь около половины внутренней поверхности матки. Образуется планта после имплантации зародыша за счет разрастающегося трофобласта (оболочки зародыша) и децидуальной (отторгающейся) части слизистой оболочки матки, с помощью которой планта прикрепляется к ее стенке. Из разрастающегося трофобласта образуются многочисленные ворсинки, а покрывающие их

клетки теряют свои границы и превращаются в так называемый трофобластический синцитий (синцитиотрофобласт). Этот синцитий обеспечивает прорастание ворсинок в слизистую оболочку, что способствует внедрению зародыша в стенку матки. За счет трофобласта, превращающегося в ворсинчатую оболочку — хорион с вросшими в ворсинки кровеносными сосудами (капиллярами) плода, образуется плодная часть плаценты. *Материнская часть плаценты* формируется из слизистой оболочки, подстилающий внедрившийся в стенку матки зародыш. Эта часть слизистой оболочки получила название базальной децидуальной оболочки. В ней, являющейся слоем эндометрия, располагаются маточные железы, проходят спиральные артерии и вены. Эти кровеносные сосуды открываются в узкое пространство (межворсинчатое), ограниченное поверхностью децидуальной оболочки и ворсинками хориона, покрытыми слоем синцитиотрофобласта.

Ворсинчатая часть хориона (плодная часть плаценты) содержит около 200 так называемых главных ворсинок, многократно разветвленных до конечных ворсинок. Общая площадь поверхности всех ворсинок, омываемых кровью матери, поступающей в межворсинчатое пространство, достигает 7 м².

Сосуды и нервы матки. К р о в о с н а б ж е н и е матки осуществляется за счет парной маточной артерии — ветви внутренней подвздошной артерии. Каждая маточная артерия проходит в параметрии вдоль бокового края матки между листками широкой связки матки, отдавая ветви к передней и задней ее сторонам. Возле дна матки маточная артерия делится на ветви, идущие к маточной трубе и яичнику. В е н о з н а я к р о в ь оттекает в правое и левое маточные венозные сплетения, из которых берут начало маточные вены, а также вены, впадающие в яичниковые, внутренние подвздошные вены и венозные сплетения прямой кишки. Л и м ф а т и ч е с к и е с о с у д ы от дна матки направляются к поясничным лимфатическим узлам, от тела и шейки матки — к внутренним подвздошным лимфатическим узлам, а также к крестцовым и паховым лимфатическим узлам (по ходу круглой связки матки).

И н е р в а ц и я матки осуществляется из нижних подчревных сплетений (*симпатическая*) и по тазовым внутренностным нервам (*парасимпатическая*).

Рентгеноанатомия матки. Для рентгенологического исследования матки в ее полость вводят контрастное вещество (м е т р о с а л ь п и н г о г р а ф и я). На р е н т г е н о г р а м м е тень полости матки имеет вид треугольника со слегка вогнутыми сторонами. Основание треугольника обращено вверх, а вершина — вниз. Верхние углы полости матки соответствуют отверстиям маточных труб, нижний угол — внутреннему отверстию канала шейки матки. Полость матки вмещает от 4 до 6 мл контрастной жидкости.

Маточная труба

Маточная труба (*фаллопиева труба; túbа uterína, s.sálpinx*) — парный орган (см. рис. 19), служит для проведения яйцеклетки от яичника (из брюшинной полости) в полость матки. Маточные трубы расположены в полости малого таза и представляют собой цилиндрической формы протоки, идущие от матки к яичникам. Каждая труба залегает в верхней части широкой связки матки, которая является как бы брыжейкой маточной трубы. Длина маточной трубы составляет 10—12 см, просвет трубы — от 2 до 4 мм. С одной стороны маточная труба сообщается с полостью матки очень узким **маточным отверстием трубы** (*óstium uterinum túbae*), с другой — открывается **брюшным отверстием** (*óstium abdominále túbae uterínae*) в брюшинную полость, возле яичника. Таким образом, у женщины полость брюшины через просвет маточных труб, полость матки и влагалища сообщается с внешней средой.

Маточная труба вначале имеет горизонтальное положение, затем, достигнув стенки малого таза, огибает яичник у его трубного конца и заканчивается у его медиальной поверхности. У маточной трубы различают: **маточную часть** (*párs uterína*), которая заключена в толще стенки матки, и **перешеек маточной трубы** (*ísthmus túbae uterínae*) — ближайшую к матке часть. Это самая узкая и вместе с тем самая толстостенная часть маточной трубы, которая находится между листками широкой связки матки. Следующая за перешейком часть — **ампула маточной трубы** (*ámpúlla túbae uterínae*), на которую приходится почти половина длины всей маточной трубы. Ампулярная часть постепенно увеличивается в диаметре и переходит в следующую часть — **воронку маточной трубы** (*infundíbulum túbae uterínae*), которая заканчивается длинными и узкими **бахромками трубы** (*fimbriae túbae*). Одна из бахромок отличается от остальных большей длиной. Она достигает яичника и нередко прирастает к нему — это так называемая **яичниковая бахромка** (*fimbria ovárica*). Бахромки трубы направляют движение яйцеклетки в сторону воронки маточной трубы. На дне воронки имеется брюшное отверстие маточной трубы, через которое выделяющаяся из яичника яйцеклетка поступает в просвет маточной трубы.

Строение стенки маточной трубы. Стенка маточной трубы снаружи представлена брюшиной — **серозной оболочкой** (*túnica serósa*), под которой находится **подсерозная основа** (*téla subserósa*). Следующий слой стенки маточной трубы образован **мышечной оболочкой** (*túnica musculáris*), продолжающейся в мускулатуру матки и состоящей из двух слоев. Наружный слой образуют продольно расположенные пучки гладких мышечных (неисчерченных) клеток. Внутренний слой, более толстый, состоит из циркулярно ориентированных пучков мышечных клеток. Перистальтика мышечной оболочки обеспечивает

перемещение яйцеклетки в сторону полости матки. Подслизистая основа у маточной трубы отсутствует, поэтому под мышечной оболочкой находится **слизистая оболочка** (*túnica mucósa*), образующая продольные *трубные складки* (*plícae tubárgiae*) на всем протяжении маточной трубы. Ближе к брюшному отверстию маточной трубы слизистая оболочка становится толще и имеет больше складок. Особенно многочисленны они у воронки маточной трубы. Слизистая оболочка покрыта эпителием, реснички которого колеблются в сторону матки, способствуя продвижению яйцеклетки. Микроворсинчатые призматические эпителиальные клетки выделяют секрет, увлажняющий поверхность слизистой оболочки, и обеспечивают развитие оплодотворенной яйцеклетки (зародыша) при движении в просвете маточной трубы.

Сосуды и нервы маточных труб. К р о в о с н а б ж е н и е маточной трубы происходит из двух источников: из трубной ветви маточной артерии и ветви от яичниковой артерии. В е н о з н а я к р о в ь оттекает по одноименным венам в маточное венозное сплетение. Л и м ф а т и ч е с к и е с о с у д ы трубы впадают в поясничные лимфатические узлы. И н н е р в а ц и я маточных труб осуществляется из яичникового и маточно-влагалищного сплетений.

На р е н т г е н о г р а м м е маточные трубы имеют вид длинных и узких теней, расширенных в области ампулярной части.

Влагалище

Влагалище (*vagína*, *s.cólpos*) — непарный полый орган, имеющий форму трубки, расположен в полости малого таза и простирается от матки до половой щели. Внизу влагалища проходит через мочеполовую диафрагму. Длина влагалища 8—10 см, толщина стенки — около 3 мм. Влагалище несколько изогнуто кзади, его продольная ось с осью матки образует тупой угол (несколько больше 90°), открытый кпереди. Своим верхним концом влагалище начинается от шейки матки, идет вниз, где нижним концом открывается в преддверие отверстием влагалища. У девушек оно закрыто **девственной плевой** (*hýmen*), место прикрепления которой отграничивает преддверие от влагалища. Девственная плева представляет собой полулунную или продырявленную соединительнотканную пластинку. Во время первого полового акта девственная плева разрывается и ее остатки образуют *лоскуты девственной плевы* (*carúnculae hymenáles*). В спавшемся состоянии просвет влагалища на поперечном разрезе имеет вид фронтально расположенной щели (полость).

У влагалища различают **переднюю стенку** (*páries antérior*), которая в верхней трети прилежит к дну мочевого пузыря, а на ос-

тальном участке сращена со стенкой женского мочеиспускательного канала. **Задняя стенка** (páries postérior) влагалища в верхней своей части покрыта брюшиной прямокишечно-маточного углубления, а нижняя часть стенки прилежит к передней стенке прямой кишки. Стенки верхней части влагалища, охватывая влагалищную часть шейки матки, образуют вокруг нее узкую щель — **свод влагалища** (fórnix vaginae). В связи с тем что задняя стенка влагалища длиннее, чем передняя, и выше прикрепляется к шейке матки, **задняя часть свода** (párs postérior) глубже, чем **передняя часть** (párs antérior).

Строение стенок влагалища. Стенка влагалища состоит из трех оболочек. Наружная **адвентициальная оболочка** (túnica adventitia) построена из рыхлой соединительной ткани, содержащей значительное количество эластических волокон, а также пучки гладких (неисчерченных) мышечных клеток. Средняя **мышечная оболочка** (túnica musculáris) представлена преимущественно продольно ориентированными пучками мышечных клеток, а также пучками, имеющими циркулярное направление. Вверху мышечная оболочка стенки влагалища переходит в мускулатуру матки, внизу становится более мощной и ее пучки вплетаются в мышцы промежности. Пучки поперечнополосатых (исчерченных) мышечных волокон, охватывающие нижний конец влагалища и одновременно мочеиспускательный канал, образуют своеобразный мышечный жом.

Внутренняя оболочка стенки влагалища представлена **слизистой оболочкой** (túnica mucósa). Вследствие отсутствия подслизистой основы она непосредственно срастается с мышечной оболочкой. Поверхность слизистой оболочки покрыта многослойным плоским эпителием; желез слизистая оболочка не содержит. Слизистая оболочка довольно толстая (около 2 мм). Эпителиальные клетки поверхностного слоя ее содержат значительное количество гликогена. Строение и толщина эпителия зависят от фазы овариально-менструального цикла. К моменту овуляции в связи с увеличением секреции эстрогена содержание гликогена в эпителиоцитах увеличивается. Гликоген используется для поддержания нормальной жизнедеятельности сперматозоидов. Превращение гликогена в молочную кислоту обеспечивает кислую реакцию во влагалище. Слизистая оболочка образует многочисленные поперечные складки — **влагалищные складки** (rúgae vaginále) или **морщины**. На передней и задней стенках влагалища, ближе к срединной линии, складки становятся более высокими, образуют продольно ориентированные **столбы складок** (colúmnae rugárum). Расположенный на передней стенке влагалища **п е р е д н и й с т о л б с к л а д о к** (colúmna rugárum antérior) выражен лучше, чем на задней стенке. Внизу он представляет собой продольно ориентированный выступ — **уретральный киль влагалища** (carína urethrális vaginae), соответствующий проходящему рядом моче-

испускающему каналу. Задний столб складок (colúmpna rugárum postérior) расположен правее или левее переднего, поэтому у спавшегося влагалища передний и задний столбы не накладываются друг на друга. Основу столбов складок составляет слизистая оболочка, которая здесь толще, чем в других местах, и содержит пучки гладких мышечных клеток и многочисленные вены. В связи с этим столбы складок на разрезе имеют губчатое строение.

Сосуды и нервы влагалища. Кровоснабжение осуществляется артериями из маточных артерий, а также из нижних мочепузырных, средних прямокишечных и внутренних половых артерий. Венозная кровь оттекает по венам во влагалищное венозное сплетение, а из него во внутренние подвздошные вены. Лимфатические сосуды впадают во внутренние подвздошные лимфатические узлы (от верхней части влагалища) и в паховые лимфатические узлы (от нижней части влагалища). Иннервация влагалища происходит от нижних подчревных сплетений и по ветвям полового нерва.

Вопросы для повторения и самоконтроля

1. Назовите края и поверхности яичника.
2. Какие связки имеются у яичника?
3. Назовите придатки яичника. Где каждый придаток располагается?
4. Какие изгибы имеет матка?
5. Назовите связки матки и опишите их топографию и строение.
6. Какие части выделяют у маточной трубы? Какие отличительные особенности имеет каждая часть?
7. Опишите овариально-менструальный цикл, дайте характеристику его фазам.
8. Расскажите о строении и функциях плаценты.

Наружные женские половые органы

Наружные женские половые органы включают женскую половую область и клитор.

К женской половой области (*pudéndum feminínium*) относят лобок, большие и малые половые губы, преддверие влагалища (рис. 22).

Лобок (*móns púbis*) сверху отделен от области живота лобковой бороздой, от бедер — тазобедренными бороздами. Лобок (лобковое возвышение) покрыт волосами, которые у женщин на область живота не переходят. Книзу волосистой покров продолжается на большие половые губы. В области лобка хорошо развита подкожная основа (жировой слой).

Большие половые губы (*lábia majóra pudéndi*) представляют собой парную кожную складку, упругую, длиной 7—8 см и ши-

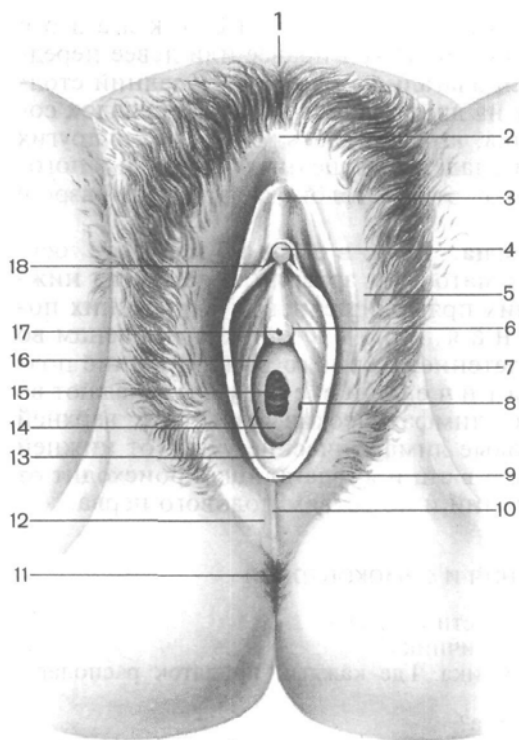


Рис. 22. Наружные женские половые органы.

1 — лобок; 2 — передняя спайка губ; 3 — крайняя плоть клитора; 4 — головка клитора; 5 — большая половая губа; 6 — околоуретральная складка; 7 — малая половая губа; 8 — проток больших желез преддверия; 9 — уздечка половых губ; 10 — задняя спайка губ; 11 — задний проход; 12 — промежность; 13 — ямка преддверия влагалища; 14 — девственная плева; 15 — отверстие влагалища; 16 — преддверие влагалища; 17 — наружное отверстие мочеиспускательного канала; 18 — уздечка клитора.

риной 2—3 см. Они ограничивают с боков *половую щель* (*gita pudendi*). Между собой большие половые губы соединяются спайками: более широкой *передней спайкой губ* (*commissura labiorum anterior*) и узкой *задней спайкой губ* (*commissura labiorum posterior*). Внутренней поверхностью большие половые губы обращены друг к другу. Эта поверхность розового цвета и похожа на слизистую оболочку. Кожа, покрывающая большие половые губы, пигментирована, содержит многочисленные сальные и потовые железы.

Малые половые губы (*labia minora pudendi*) — парные продольные тонкие кожные складки. Они располагаются кнутри от больших половых губ в половой щели, ограничивая преддверие влагалища. Наружная поверхность малых половых губ обращена к большим половым губам, а внутренняя — в сторону входа во влагалище. Передние края малых половых губ истончены и свободны. Малые половые губы построены из соединительной ткани без жировой клетчатки, содержат большое количество эластических волокон, гладкомышечные клетки и венозное сплетение. Задние концы малых половых губ соединяются между собой и образуют поперечную складку — *уздушку половых губ* (*frénulum labiorum pudendi*), которая ограничивает небольших

размеров углубление — *ямку преддверия влагалища* (fóssa vestibuli vaginae).

Верхний передний конец каждой малой половой губы разделяется на две складочки (ножки), которые направляются к клитору. Латеральная ножка малых половых губ обходит клитор сбоку и охватывает его сверху. Соединяясь друг с другом, латеральные ножки образуют **крайнюю плоть клитора** (prerútium clitóridis). Медиальная ножка малых половых губ более короткая. Она подходит к клитору снизу и, сливаясь с ножкой противоположной стороны, образует *уздечку клитора* (frénulum clitóridis). В толще кожи малых половых губ залегают сальные железы.

Преддверие влагалища (vestíbulum vaginae) ограничено с боков медиальными поверхностями малых половых губ, внизу (сзади) находится ямка преддверия влагалища, вверху (вперед) — клитор. В глубине преддверия располагается непарное *отверстие влагалища* (óstium vaginae). В преддверие влагалища, между клитором спереди и входом во влагалище сзади, на вершине небольшого сосочка открывается *наружное отверстие мочеиспускательного канала*, а также протоки больших и малых преддверных желез.

Большая железа преддверия (бартолинова железа; glándula vestibuláris májor) — парная, аналогичная бульбоуретральной железе у мужчин. Большие железы преддверия расположены с каждой стороны в основании малых половых губ, позади луковичи преддверия. Они выделяют слизеподобную жидкость, увлажняющую стенки входа во влагалище. Это альвеолярно-трубчатые железы, овальные, размером с горошину или фасоль. Протоки больших желез преддверия открываются у основания малых половых губ.

Малые преддверные железы (glándulae vestibuláres minóres) располагаются в толще стенок преддверия влагалища, куда открываются их протоки.

Луковица преддверия (búlbus vestibuli) по развитию и строению идентична непарному губчатому телу мужского полового члена. Она подковообразная, с истонченной средней частью (между наружным отверстием мочеиспускательного канала и клитором). Боковые части луковицы преддверия слегка сплюснуты и находятся в основании больших половых губ, прилегая своими задними концами к большим железам преддверия. Снаружи луковица преддверия покрыта пучками луковично-губчатой мышцы. С медиальной стороны луковица преддверия прилежит к входу во влагалище. Луковица преддверия состоит из густого сплетения вен, окруженных соединительной тканью и пучками гладкомышечных клеток.

Клитор (clitoris) является гомологом пещеристых тел мужского полового члена и состоит из парного **пещеристого тела клитора** (córpus cavernósum clitóridis) — правого и левого. Каж-

дое из них начинается **ножкой клитора** (*crús clitoridis*) на надкостнице нижней ветви лобковой кости. Ножки клитора имеют цилиндрическую форму и соединяются под нижней частью лобкового симфиза, образуя **тело клитора** (*corpus clitoridis*) длиной от 2,5 до 3,5, заканчивающееся **головкой** (*gláns clitoridis*). Тело клитора снаружи покрыто плотной **белочной оболочкой** (*túnica albugínea*).

Сосуды и нервы наружных половых органов. Большие и малые половые губы получают кровь по передним губным ветвям из наружной половой артерии (правой и левой) — ветви соответствующей бедренной артерии, а также по задним губным ветвям из промежностных артерий, являющихся ветвями внутренних половых артерий. **В е н о з н а я к р о в ь** оттекает по одноименным венам во внутренние подвздошные вены. **Л и м ф а т и ч е с к и е с о с у д ы** впадают в поверхностные паховые лимфатические узлы. **И н н е р в а ц и я** больших и малых половых губ осуществляется передними губными ветвями от подвздошно-пахового нерва, задними губными ветвями от промежностного нерва и половыми ветвями от бедренно-полового нерва.

В кровоснабжении клитора и луковицы преддверия принимают участие парные глубокая артерия клитора, дорсальная артерия клитора, артерия луковицы преддверия — из внутренней половой артерии. **В е н о з н а я к р о в ь** от клитора оттекает по парным дорсальным глубоким венам клитора в мочепузырное венозное сплетение и по глубокой вене клитора во внутреннюю половую вену и нижние прямокишечные вены. **Л и м ф а т и ч е с к и е с о с у д ы** от клитора и луковицы преддверия впадают в поверхностные паховые лимфатические узлы. **И н н е р в а ц и я** клитора осуществляется ветвями дорсальных нервов клитора от полового нерва и ветвями пещеристых нервов клитора от нижнего подчревного сплетения.

ВОЗРАСТНЫЕ ОСОБЕННОСТИ ЖЕНСКИХ ПОЛОВЫХ ОРГАНОВ

Яичник у новорожденной девочки имеет цилиндрическую форму. В период второго детства (8—12 лет) форма яичника становится яйцевидной. Длина яичника у новорожденной равна 1,5—3,0 см, ширина — 4—8 мм. В период первого детства длина становится равной 2,5 см. В подростковом и юношеском возрасте длина яичника увеличивается до 5 см, ширина достигает 3 см, толщина — 1,5 см. Масса яичника у новорожденной равна 0,16 г, в грудном возрасте (до 1 года) — 0,84 г, в период первого детства (4—7 лет) — 3,3 г и в юношеском возрасте — 6,03 г. У женщин после 40—50 лет масса яичников уменьшается, а после 60—70 лет происходит постепенная атрофия яичников. Поверхность яичников гладкая у новорожденных и в грудном воз-

расте. Начиная с подросткового возраста на их поверхности появляются неровности, бугристости, обусловленные набуханием созревающих фолликулов и наличием желтых тел в ткани яичника. У новорожденных в ткани яичников имеются примордиальные фолликулы, в грудном возрасте появляются первичные фолликулы яичника. В подростковом возрасте в корковом веществе яичников образуются вторичные (пузырчатые) фолликулы, которые на разрезах органа имеют вид полостей со светлым содержимым. У новорожденных яичники еще расположены вне полости малого таза, над лобковым симфизом, и сильно наклонены кпереди. К 3—5 годам яичники в результате смещения вниз и поворота вокруг своей длинной оси примерно на 90° приобретают поперечное положение. К периоду первого детства (4—7 лет) яичники опускаются в полость малого таза, где принимают то положение, которое свойственно им у взрослой женщины.

Матка у новорожденной, в грудном возрасте и в период раннего детства (до 3 лет) имеет цилиндрическую форму, уплощена в переднезаднем направлении. В период второго детства матка становится округлой, ее дно расширяется. У подростков матка становится грушевидной. Эта форма сохраняется и у взрослой женщины. Длина матки у новорожденной составляет 3,5 см ($\frac{2}{3}$ длины ее составляет шейка), к 10 годам она увеличивается до 3 см, в юношеском возрасте — до 5,5 см. У взрослой женщины длина матки равна 6—8 см. В период второго детства (8—12 лет) длина тела и шейки матки почти одинаковы, у подростков длина тела матки относительно увеличивается, а в юношеском возрасте достигает 5 см.

Масса матки возрастает вначале медленно, а затем быстро. У новорожденной масса матки равна 3—5 г, в подростковом возрасте (12—15 лет) — примерно 6,5 г, а в юношеском возрасте (16—20 лет) — 25—30 г. Максимальную массу (45—80 г) матка имеет в возрасте 30—40 лет, а после 50 лет ее масса постепенно уменьшается.

Канал шейки матки у новорожденной широкий, обычно содержит слизистую пробку. Слизистая оболочка матки образует разветвленные складки, которые к 6—7 годам сглаживаются. Маточные железы немногочисленны, однако по мере увеличения возраста девочки их количество увеличивается, строение усложняется, а к периоду полового созревания они становятся разветвленными. Мышечная оболочка матки, слаборазвитая у новорожденной девочки, утолщается в процессе роста матки, особенно после 5—6 лет.

У новорожденных матка наклонена кпереди. Шейка матки направлена книзу и кзади. Расположена матка высоко, выступает над лобковым симфизом. Связки матки слабые, поэтому она легко смещается в стороны. После 7 лет в окружности матки между листками ее широких связок появляется большое коли-

чество соединительной и жировой ткани. По мере увеличения размеров таза и в связи с опусканием расположенных в нем органов матки постепенно смещается вниз и занимает в подростковом возрасте положение, свойственное этому органу у половозрелой женщины. В пожилом и старческом возрасте в связи с уменьшением жировой ткани в полости малого таза подвижность матки увеличивается.

Маточные трубы у новорожденной изогнутые и не соприкасаются с яичниками. В период созревания (в подростковом возрасте) в связи с ростом матки, ее широких связок и увеличением полости малого таза маточные трубы теряют извилистость, опускаются книзу, приближаются к яичникам. Длина маточной трубы у новорожденной равна примерно 3,5 см, в период полового созревания быстро увеличивается. У пожилых женщин стенка маточной трубы резко истончается за счет атрофии мышечной оболочки, складки слизистой оболочки сглаживаются.

Влагалище у новорожденной короткое (2,5—3,5 см), дугообразно изогнуто, передняя стенка его короче задней. Нижний отдел влагалища обращен кпереди. В результате продольная ось влагалища с осью матки образует тупой угол, открытый кпереди. Отверстие влагалища узкое. До 10 лет влагалище изменяется мало, быстро растет в подростковом возрасте.

Лобок у новорожденной девочки выпуклый, большие половые губы рыхлые, как бы отечны. Малые половые губы прикрыты большими половыми губами не полностью. Преддверие влагалища глубокое, особенно в передней его части, где находится наружное отверстие мочеиспускательного канала. В задней трети преддверие влагалища ограничено большими половыми губами, а в передних отделах — малыми; девственная плева плотная. Железы преддверия у новорожденной развиты слабо.

Вопросы для повторения и самоконтроля

1. Опишите строение больших и малых половых губ.
2. Назовите наружные женские половые органы, которые имеют спайки (комиссуры), уздечки. Опишите, где эти комиссуры располагаются.
3. Выводные протоки каких желез впадают в преддверие влагалища? Где эти железы располагаются?
4. Расскажите о возрастных изменениях (преобразованиях) яичника, матки, маточных труб, влагалища и его преддверия.

МОЧЕПОЛОВОЙ АППАРАТ В ОНТОГЕНЕЗЕ

Мочевая и половая системы взаимосвязаны в своем развитии. У человека из эмбриональных структур некоторых органов, формирующихся как мочевые, в дальнейшем образуются половые органы.

У низших позвоночных животных различают три генерации выделительных органов, сменяющих друг друга: предпочку, первичную почку и окончательную почку.

Предпочка (pronephros) — наиболее простая форма выделительных органов, она закладывается у зародышей всех позвоночных видов рыб. Это парный орган, состоящий из нескольких выделительных канальцев, или *протонефридий*. На одном конце канальца имеется воронка, которая открывается в полость тела, а другой конец канальца соединяется с выводным протоком, идущим вдоль тела. Правый и левый протоки в каудальном отделе тела открываются наружу или впадают в конечный отдел пищеварительной трубки. Вблизи воронок протонефридий находятся сосудистые клубочки, где происходит фильтрация жидкости, которая сначала выделяется в полость тела, а затем поступает в просвет канальца.

У зародышей высших позвоночных закладка предпочки очень рано редуцируется. На смену ей закладывается вторая генерация выделительных органов — первичная почка.

Первичная почка (mesonephros), или вольфово тело, — парный орган, закладывается каудальнее предпочки и состоит из сегментарных извитых канальцев, или *мезонефридий*. У высших позвоночных эти канальцы одним концом начинаются слепо и имеют вид двустенной чаши (капсулы). В капсулу впячивается с о с у д и с т ы й к л у б о ч е к (glomerulus). В совокупности они образуют п о ч е ч н о е т е л ь ц е (corpusculus renis). Другим концом канальцы соединяются с оставшимся протоком предпочки, который становится выводным протоком первичной почки — в о л ь ф о в ы м п р о т о к о м (ductus mesonephricus). Первичная почка закладывается и функционирует как выделительный орган у всех позвоночных в зародышевом периоде, а у взрослых особей — только у круглоротых и некоторых рыб. У высших позвоночных первичная почка и ее мезонефральный проток функционируют определенное время, а затем частично редуцируются. Сохранившиеся части первичной почки служат зачатками для развития некоторых половых органов.

Латеральнее протока первичной почки параллельно с ним у зародыша позвоночных животных из клеток, выстилающих полость тела, развивается парный п а р а м е з о н е ф р а л ь н ы й п р о т о к (ductus paramesonephricus), или мюллеров проток. Краниальные концы этих протоков открываются в полость тела, а каудальные соединяются друг с другом в общий проток, который открывается в м о ч е п о л о в у ю п а з у х у (sinus urogenitalis). Из парамезонефральных протоков у женской особи закладываются и развиваются маточные трубы, влагалище, а у мужской особи — придатки половых органов. На смену первичной почке приходит третья генерация выделительных органов — окончательная почка.

Окончательная почка (metanéphros) — парный выделительный орган, закладывается у зародыша позднее предпочки и первичной почки. Формируется окончательная почка из нефрогенной ткани и проксимального участка мочеточникового выроста протока первичной почки. Окончательная почка функционирует как мочеобразующий орган у высших позвоночных.

Система **половых органов** у высших животных состоит из половых желез и половых путей. *Половые железы* у позвоночных животных парные, развиваются на задней стенке тела, медиальнее первичной почки. Выводящие пути для половых клеток формируются из протока первичной почки (у особей мужского пола) или парамезонефрального протока (у особей женского пола).

У млекопитающих половые железы от места их закладки перемещаются в тазовую область. Яичники остаются в полости малого таза, яички (семенники) у большинства млекопитающих (кроме некоторых насекомоядных, китообразных и др.) выходят из брюшной полости в кожную складку — мошонку. Из передней части клоаки у млекопитающих обособляется мочеполовой синус, в который открываются половые протоки. У живородящих млекопитающих мочеполовой синус преобразуется в преддверие влагалища. У особей мужского пола мочеполовой синус вытягивается в мочеиспускательный канал.

В мочеполовые протоки у особей мужского пола открываются также протоки семенных пузырьков, предстательной и бульбоуретральных желез; у особей женского пола образуются большие железы преддверия (влагалища).

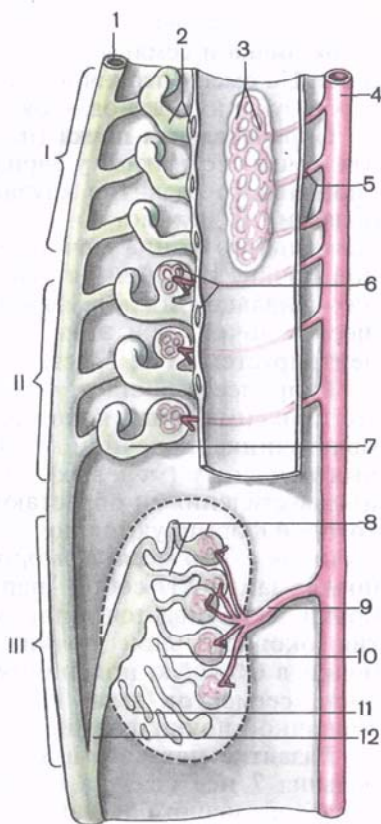
Образование матки у плацентарных млекопитающих происходит путем слияния имеющихся у большинства грызунов, слонов и некоторых других животных парных яйцеводов (двойная матка) в разделенную продольной перегородкой двураздельную матку (у некоторых грызунов, хищных животных, свиней). У копытных, китообразных и насекомоядных срастание яйцеводов таково, что образуется двурогая матка, и лишь у некоторых рукокрылых обезьян и человека матка имеет одну полость (простая матка), которая открывается во влагалище.

У человека в **эмбриогенезе** закладывается, а затем полностью исчезает предпочка. Первичная почка на определенном этапе развития прекращает выполнять свою функцию и частично редуцируется. Сохранившиеся части первичной почки служат источником развития некоторых половых органов и их придатков. В процессе своего развития органы мочевой и половой систем вступают в тесные анатомические взаимоотношения.

Развитие почки. Почка развивается из среднего зародышевого листка (сегментных ножек — нефротомов) в виде трех последовательно сменяющих друг друга парных закладок: предпочки, первичной почки и окончательной почки.

Рис. 23. Развитие предпочки (I), первичной (II) и окончательной (III) почки (схема).

1 — проток первичной почки (вольфов проток); 2 — каналцы предпочки и нефростомы; 3 — клубочек (сосудистый) предпочки; 4 — аорта; 5 — сегментарные артерии; 6 — клубочек (сосудистый) первичной почки и воронка; 7 — каналец окончательной почки и сосудистый клубочек; 9 — почечная артерия; 10 — почечные каналцы; 11 — нефрогенная ткань; 12 — мочеточник.



Предпочка (передняя, или головная, почка) закладывается у зародыша человека на 3-й неделе эмбрионального развития из нефротомов нижних шейных и верхних грудных сегментов (мезодерма в области перехода сомитов в боковые пластинки) и состоит из 5—8 каналцев (рис. 23). Канальцы предпочки имеют короткий срок развития (существуют 40—50 ч), а затем полностью редуцируются. Выводной проток предпочки сохраняется и становится протоком для следующей генерации почки — первичной почки.

Первичная почка (*mesonéphros*); (средняя почка, туловищная почка, вольфово тело) начинает развиваться у зародыша человека в конце 3-й недели из нефротомов грудных и поясничных сегментов и состоит из 25—30 сегментарных извитых каналцев. Слепо начинающийся конец каждого каналца расширяется и образует капсулу (двустенный бокал), в которую впячивается сосудистый клубочек. В результате образуется почечное тельце. Другим концом каналец открывается в выводной проток предпочки, который становится протоком первичной (средней) почки (*dúctus mesonéphricus*). Первичная почка развивается в области задней стенки полости тела, находясь в составе продольного возвышения — мочеполовой складки (*plica urogenitalis*).

Первичная почка является первым секреторным органом, который функционирует у эмбриона человека в течение 1-го и 2-го месяцев эмбрионального развития. В конце 2-го месяца наступает частичная редукция каналцев первичной почки и она прекращает свою функцию. Из сохранившихся каналцев первичной почки

и протока первичной почки формируются у мужской особи придаток яичка и семявыносящие пути, у женской — придатки яичника. На смену первичной почке приходит третья генерация мочеобразующих органов — окончательная почка.

Окончательная почка (metanéphros; постоянная почка, тазовая почка) возникает у зародыша человека на 2-м месяце эмбрионального развития каудальнее первичной почки (в тазовой области) из двух источников: из метанефрогенной ткани и проксимального конца мочеточникового выроста протока первичной почки. Из слияния этих двух закладок и развивающейся в них канальцевой системы формируется корковое и мозговое вещество почки, при этом метанефрогенная ткань вначале концентрируется возле врастающего в нее мочеточникового выроста. В процессе роста и разветвления мочеточникового выроста его проксимальный конец расширяется, превращаясь в зачаток мочеточника, почечной лоханки, почечных чашек и собирательных почечных (мочевых) трубочек. Собирательные трубочки с их разветвлениями обрастают метанефрогенной тканью, за счет которой формируются почечные канальцы (канальцы нефрона). Начиная с 3-го месяца эмбрионального развития окончательная почка заменяет собой первичную. Развитие окончательной почки заканчивается лишь после рождения. В процессе развития окончательной почки происходит как бы восхождение почки в будущую поясничную область за счет неравномерного роста сегментов тела. Из мочеточникового выроста протока первичной почки формируется мочеточник.

Развитие мочевого пузыря. Закладка мочевого пузыря у зародыша 7 нед связана с преобразованием клоаки, аллантаоиса (мочевой мешок) и каудальных отделов протоков первичной почки. Клоака фронтальной перегородкой делится на передний отдел — мочеполовую пазуху, часть которой идет на образование стенки мочевого пузыря, и задний отдел — будущую прямую кишку. С мочеполовой пазухой соединены аллантаоис, проток первичной почки и парамезонефральный проток. Из нижней части аллантаоиса и устьев протоков первичной почки на 2-м месяце эмбрионального развития образуются дно и треугольник мочевого пузыря. Из средней части аллантаоиса формируется тело мочевого пузыря, а из его верхней части — мочевой ход, превращающийся затем в фиброзный тяж — срединную пупочную связку.

Развитие половых органов. У зародыша человека вначале закладываются индифферентные внутренние и наружные половые органы, а затем формируются внутренние и наружные мужские или женские половые органы в их окончательном виде.

Зачатки индифферентных половых желез у зародыша человека появляются в стенке полости тела на 4-й неделе эмбрионального развития из зачатков эпителия, располагающегося кпереди и медиальнее от закладок правой и левой первичных

почек, на протяжении от IV шейного до V поясничного сегментов тела. На 5-й неделе из клеток, выстилающих полость тела, формируется бороздка. Затем бороздка углубляется, края ее сближаются и она превращается в парамезонефральный проток, открывающийся в мочеполовую пазуху. На вентромедиальной поверхности первичной почки начинает формироваться будущая половая железа. В этом месте с каждой стороны от корня брыжейки образуется валикообразное возвышение — мочеполовая складка. В дальнейшем каждая из этих складок продольной бороздкой делится на медиальную часть — половую складку, где затем образуется половая железа, и латеральную часть, представляющую собой первичную почку, а также проток первичной почки и парамезонефральный проток.

На 7-й неделе развивающиеся половые железы (гонады) начинают дифференцироваться либо в семенники, либо в яичники. При формировании семенников протоки первичных почек превращаются в выводящие протоки мужских половых желез, а парамезонефральный протоки почти полностью редуцируются. Если происходит формирование яичников, то из парамезонефральных протоков развиваются маточные трубы, матка и часть влагалища, а протоки первичных почек превращаются в рудиментарные образования (табл. 1). Наружные половые органы закладываются у зародыша на 7-й неделе эмбрионального развития в индифферентной форме: в виде бугорка, половых складок и валиков. Из этих закладок затем развиваются наружные мужские или женские половые органы.

Т а б л и ц а 1. Источники развития мужских и женских половых органов

Исходная форма	Мужская особь	Женская особь
Индифферентная половая железа	Яичко	Яичник
Мезонефрос (первичная почка, вольфово тело)	<div> <div>Краниальный отдел</div> <div>Каудальный отдел</div> </div>	<div> <div>Придаток яичника</div> <div>Околояичник</div> </div>
Проток мезонефроса (вольфов проток)	Проток придатка яичка, семявыносящий проток, семенной пузырек, семявыбрасывающий проток	Продольный проток придатка яичника (гартнеров проток)
Парамезонефральный проток (мюллеров проток)	Привесок яичка, предстательная (мужская) маточка	Маточная труба, матка, влагалище

Исходная форма	Мужская особь	Женская особь
Направляющая связка	Направляющая связка (в эмбриогенезе)	Собственная связка яичника, круглая связка матки
Мочеполовая пазуха (синус)	Предстательная часть мужского мочеиспускательного канала	Преддверие влагалища
Половой бугорок	Пещеристые тела полового члена	Клиитор
Половые складки	Губчатое тело полового члена	Малые половые губы
Половые валики	Мошонка (частично)	Большие половые губы

Развитие внутренних мужских половых органов. На 7-м месяце внутриутробного развития из соединительной ткани, окружающей развивающуюся мужскую половую железу, формируется белочная оболочка. К этому времени половая железа становится более округлой, в ней образуются тяжи, дифференцирующиеся в семенные каналы.

При развитии мужской половой железы (рис. 24) из канальцев первичной почки формируются *выносящие канальцы яичка*, а из краниальной части протока первичной почки — *проток придатка яичка*. Несколько краниально расположенных канальцев первичной почки превращаются в *привесок придатка яичка*, а каудально лежащие канальцы преобразуются в *придачок привеска яичка*. Из остальной части протока первичной почки (каудальнее придатка яичка), вокруг которого образуется мышечная оболочка, формируется *семявыносящий проток*. Дистальный отдел семявыносящего протока расширяется и превращается в *ампулу семявыносящего протока*, из бокового выпячивания протока развивается *семенной пузырек*. Из концевое суженного отдела протока первичной почки формируется *семявыбрасывающий проток*, который открывается в мужской мочеиспускательный канал — мужскую уретру.

Краниальный конец парамезонефрального протока преобразуется в *привесок яичка*, а из слившихся каудальных концов этих протоков возникает *предстательная маточка*. Остальная часть этих протоков у эмбрионов мужского пола редуцируется.

Яичко с его придатком и рудиментарные образования не остаются на том месте, где они закладывались, а в процессе развития смещаются в каудальном направлении — происходит процесс *о п у с к а н и я я и ч е к* (*descensus testis*). В этом процес-

се главную роль играет направляющая связка яичка. К 3-му месяцу внутриутробного периода яичко находится в подвздошной ямке, к 6-му месяцу подходит к внутреннему кольцу пахового канала. На 7—8-м месяце яичко проходит через паховый канал вместе с семявыносящим протоком, сосудами и нервами, которые входят в состав образующегося в процессе опускания яичка *семенного канатика*.

Предстательная железа развивается из эпителия формирующейся уретры в виде клеточных тяжей (до 50), из которых в дальнейшем образуются дольки железы. **Бульбоуретральные железы** развиваются из эпителиальных выростов губчатой части уретры. Протоки предстательной железы и бульбоуретральных желез открываются своими устьями в тех местах, где происходит закладка этих желез в процессе внутриутробного развития.

Развитие внутренних женских половых органов. В яичнике эмбриона женского пола зона соединительной ткани под слоем зачаткового эпителия выражена слабее, чем в мужской половой железе. Клеточные тяжи менее заметны, половые клетки расходятся в мезенхимной строме органа. Часть этих клеток растет активнее, они становятся более крупными, окружены более мелкими клетками, формируются первоначальные — примордиальные — фолликулы яичника. В дальнейшем образуется *корковое и мозговое вещество яичника*. В последнее вырастают кровеносные сосуды и нервы. По мере развития яичники также опускаются, но на значительно меньшее расстояние, чем яички. От места закладки яичники смещаются вместе с маточными трубами в тазовую область. Опускание яичников сопровождается изменением топографии маточных труб, которые из вертикального положения переходят в горизонтальное.

При развитии яичника оставшиеся каналы и проток первичной почки становятся рудиментарными — придатками женской половой железы (рис. 25). Краниально расположенные каналы и прилежащая часть протока превращаются в *придаток яичника* (надъяичник), а каудальные — в *околояичник*. Остатки протока первичной почки могут сохраняться в виде сплошного или прерывистого тяжа, лежащего сбоку от матки и влагалища, — это *продольный проток придатка яичника* (гарнтеров канал; *ductus eroborghi longitudinalis*).

Из парамезонефральных протоков развиваются *маточные трубы*, а из дистальных, сросшихся частей образуются *матка и проксимальный отдел влагалища*. Из мочеполовой пазухи формируются *дистальный отдел влагалища* и его *преддверие*.

Развитие наружных половых органов. На 3-м месяце внутриутробного развития кпереди от клоачной перепонки из мезенхимы возникает половой бугорок. В основании полового бугорка по направлению к анальному отверстию находится мочеполовая (уретральная) бороздка, которая ограничена с двух сторон половыми складками. По обеим сторонам от полового бугорка и

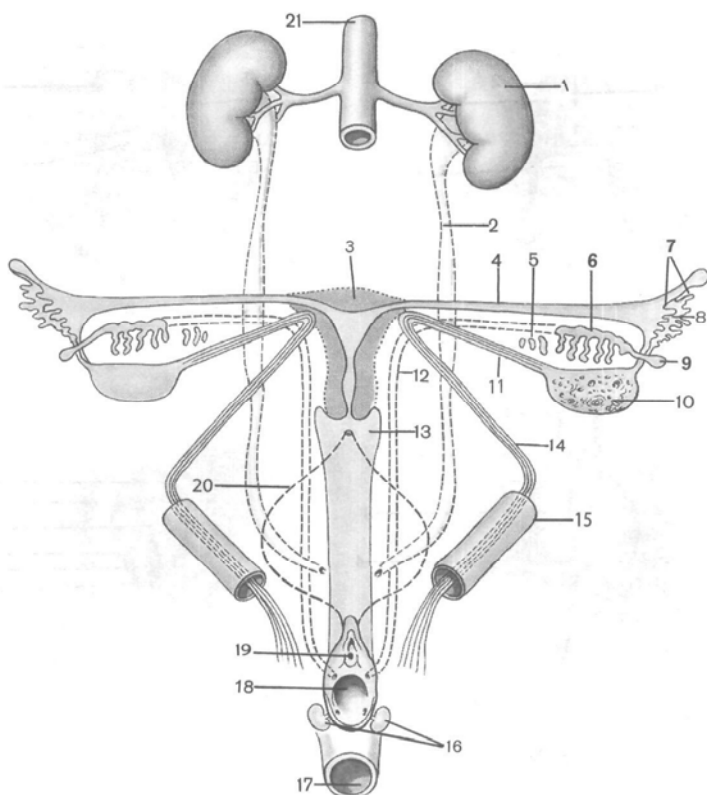
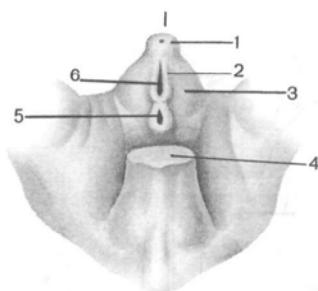


Рис. 25. Развитие внутренних женских половых органов (схема).

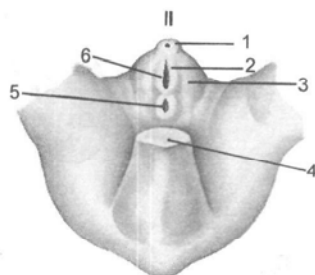
1 — почка; 2 — мочеточник; 3 — матка; 4 — маточная труба; 5 — околяичник; 6 — придаток яичника; 7 — бахромки трубы; 8 — брюшинное отверстие маточной трубы; 9 — пузырчатый привесок; 10 — яичник; 11 — собственная связка яичника; 12 — мезонефральный проток; 13 — влагалище; 14 — круглая связка матки; 15 — паховый канал; 16 — большие железы преддверия; 17 — прямая кишка; 18 — отверстие влагалища; 19 — наружное отверстие мочеиспускательного канала; 20 — мочевого пузыря; 21 — аорта.

половых складок формируются полулунной формы возвышения кожи и подкожной клетчатки — половые валики. Эти образования представляют индифферентную закладку наружных половых органов, из которых в дальнейшем развиваются наружные мужские или женские половые органы.

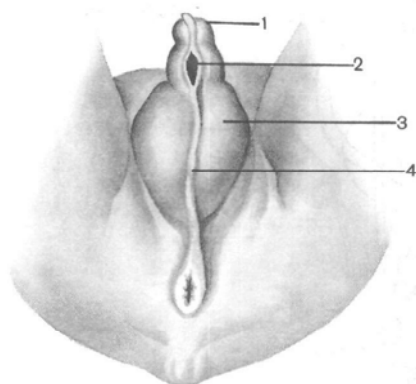
Развитие наружных мужских половых органов. У эмбрионов мужского пола индифферентные зачатки подвергаются сложным изменениям (рис. 26). Половой бугорок начинает быстро расти и удлиняться, превращаясь в пещеристые тела полового члена. На нижней (каудальной) их поверхности половые складки становятся более высокими. Они ограничивают мочеполовую (уретральную)



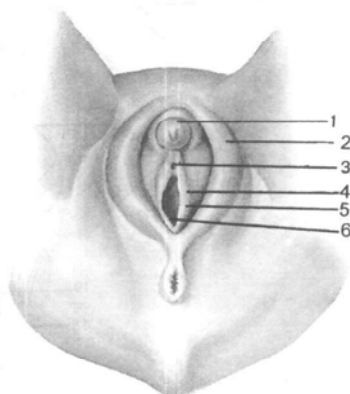
A



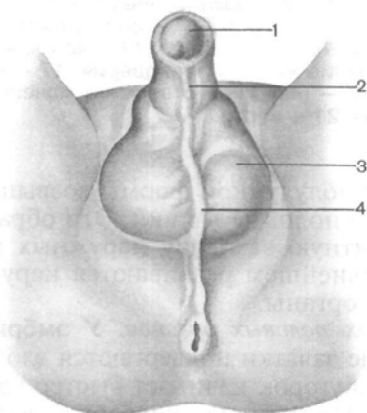
A



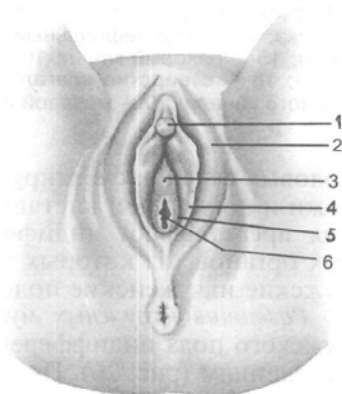
Б



Б



Б



Б

щель, которая превращается в желобок. Затем в результате сращения краев желобка образуются *мужской мочеиспускательный канал* и *губчатое тело полового члена*. В процессе роста мочеполовое отверстие из первоначального положения у корня полового члена как бы передвигается на дистальный его конец.

Место закрытия (сращения) уретрального желобка остается в виде рубчика, называемого *швом полового члена*. Одновременно с формированием мужской уретры над дистальным концом полового члена образуется *крайняя плоть*. Это связано с развитием вокруг головки полового члена кожной складки.

Половые валики становятся более выпуклыми, особенно в каудальных отделах, они сближаются и срастаются по средней линии. На месте сращения половых валиков возникает *шов мошонки*, который тянется от корня полового члена до анального отверстия через всю промежность.

Развитие наружных женских половых органов. У эмбрионов женского пола половой бугорок преобразуется в *клитор* (см. рис. 26). Половые складки разрастаются и превращаются в *малые половые губы*, ограничивающие с боков мочеполовую щель, которая открывается в мочеполовую пазуху. Дистальная часть половой щели становится более широкой и превращается в *преддверие влагалища*, куда открываются *женский мочеиспускательный канал* и *влагалище*. Отверстие влагалища к концу внутриутробного развития становится значительно шире отверстия мочеиспускательного канала. Половые валики преобразуются в большие половые губы, в которых накапливается значительное количество жировой клетчатки, затем они прикрывают малые половые губы.

ВАРИАНТЫ И АНОМАЛИИ РАЗВИТИЯ ОРГАНОВ МОЧЕПОЛОВОГО АППАРАТА

Среди нарушений развития **почек** имеются аномалии, обусловленные количеством. Встречаются *добавочная почка*, которая образуется с какой-либо стороны и лежит ниже нор-

←
Рис. 26. Развитие наружных мужских (I) и женских (II) половых органов (схема).

А — индифферентная форма половой железы (эмбрион 7 нед): 1 — половой бугорок; 2 — половая складка; 3 — половой выступ (валик); 4 — хвост; 5 — задний проход; 6 — мочевого синус. Б — эмбрион 12 нед; I: 1 — головка полового члена; 2 — мочеполовая складка; 3 — мошонка; 4 — шов мошонки; II: 1 — головка клитора; 2 — большая половая губа; 3 — наружное отверстие мочеиспускательного канала; 4 — малая половая губа; 5 — девственная плева; 6 — отверстие влагалища. В — плод 7 мес; I: 1 — головка полового члена, 2 — шов полового члена, 3 — мошонка, 4 — шов мошонки; II: 1 — головка клитора, 2 — большая половая губа, 3 — наружное отверстие мочеиспускательного канала, 4 — малая половая губа, 5 — девственная плева, 6 — отверстие влагалища.

мальной почки. *Удвоенная почка* (gen dúplex), возникшая при разделении на одной стороне закладки первичной почки на две равные части, редко — *отсутствие одной почки* (agenésia rénís). Аномалии почек могут быть связаны с необычным их п о л о ж е н и е м. Почка может располагаться в области ее эмбриональной закладки — *дистопия почки* (distopia rénís) или в полости таза. Возможны аномалии почек по *форме*. При сращении нижних или верхних концов почек образуется *подковообразная почка* (gen arcuáta). В случае сращения обоих нижних концов правой и левой почек и обоих верхних концов формируется *кольцевидная почка* (gen anuláris).

При нарушении развития канальцев и капсул клубочков, которые остаются в почке в виде изолированных пузырьков, развивается *врожденная кистозная почка*.

Аномалии **мочеточника** наблюдаются в виде его удвоения с двух или с одной стороны. Встречается *расщепленный мочеточник* (uréter fissus) в его краниальном или, реже, каудальном отделе. Иногда образуются сужения или расширения, а также выпячивания стенки мочеточника — *дивертикул мочеточника*.

При развитии **мочевого пузыря** может появиться выпячивание его стенки. Редко встречается недоразвитие стенки (ее расщепление), что сочетается с несращением лобковых костей, — *эктопия мочевого пузыря* (ectopia vésicae urináriae).

Аномалии внутренних половых органов. Аномалии и варианты развития внутренних мужских и женских половых органов возникают в результате сложных преобразований их в эмбриогенезе.

Из аномалий половых желез следует отметить недоразвитие одного яичка или его отсутствие (*монокризм*), при задержке опускания яичек в малом тазе или в паховом канале возникает двусторонний *крипторхизм*. Влагалищный отросток брюшины может оказаться незаращенным, тогда он сообщается с брюшинной полостью и в образовавшийся карман может выпячиваться петля тонкой кишки. Иногда яичко в процессе опускания задерживается, что приводит к необычному его *расположению* (éctopia téstis). При этом яичко может находиться в брюшной полости, либо под кожей промежности, либо под кожей в области наружного кольца бедренного канала.

В процессе развития яичников также наблюдаются случаи их *ненормального смещения* (éctopia ovariorum). Один или оба яичника либо устанавливаются у глубокого пахового кольца, либо проходят через паховый канал и залегают под кожей больших половых губ. В 4 % случаев встречается *добавочный яичник* (ovarium accessórium). Изредка имеет место врожденное недоразвитие одного, а иногда и обоих яичников. Очень редко наблюдается *отсутствие маточных труб*, а также закрытие их брюшного или маточного отверстия.

При недостаточном сращении дистальных концов правого и левого парамезонефральных протоков развиваются *двурогая матка* (*úterus bicornus*), а при полном несращении — *двойная матка* и *двойное влагалище* (редкая аномалия). В случае задержки развития парамезонефрального протока на одной стороне возникает асимметричная, или *однорогая, матка*. Нередко матка как бы останавливается в своем развитии. Такую матку называют *детской* (инфантильной).

Аномалии наружных половых органов. Аномалией развития мужских наружных половых органов является **гипоспадия** (*hypospadiā*) — неполное закрытие уретры снизу. Мужской мочеиспускательный канал остается снизу в виде щели большей или меньшей длины. Если мужской мочеиспускательный канал расщеплен сверху, то возникает верхнее его расщепление — **эписпадия** (*epispadiā*). Эта аномалия может сочетаться с несращением передней брюшной стенки и открытым спереди мочевым пузырем (*эктопия мочевого пузыря*). Иногда отверстие крайней плоти по величине не превышает диаметр мужского мочеиспускательного канала и головка полового члена не может выходить через такое отверстие. Это состояние называется *фимозом* (*fimosis*).

К редким аномалиям развития половых органов относится так называемый **гермафродитизм** (двуполость). Различают истинный и ложный гермафродитизм. Истинный гермафродитизм встречается очень редко и характеризуется наличием у одного и того же человека яичек и яичников при мужском или женском типе строения половых органов. Чаще встречается так называемый ложный гермафродитизм. В этих случаях половые железы относятся к одному полу, а наружные половые органы по своим признакам соответствуют другому полу. Вторичные половые признаки при этом напоминают признаки противоположного пола или являются как бы промежуточными. Различают мужской ложный гермафродитизм, при котором половая железа дифференцируется как яичко и остается в брюшной полости. Одновременно задерживается развитие половых валиков. Они не срастаются друг с другом, а половой бугорок развивается незначительно. Эти образования имитируют половую щель и влагалище, а половой бугорок — клитор. При женском ложном гермафродитизме половые железы дифференцируются и развиваются как яичники. Они спускаются в толщу половых валиков, которые настолько сближаются друг с другом, что напоминают мошонку. Концевая часть мочеполювого синуса остается очень узкой и влагалище открывается в мочеполювой синус, так что отверстие влагалища становится малозаметным. Половой бугорок значительно разрастается и имитирует половой член. Вторичные половые признаки приобретают вид, характерный для мужчины.

Вопросы для повторения и самоконтроля

1. Расскажите о генерациях почки в филогенезе, сменяющих друг друга. Что собой представляют предпочка, первичная почка и окончательная почка?
2. Расскажите, как устроена первичная почка у зародыша человека. Во что превращаются структуры первичной почки после прекращения ее функций?
3. Расскажите о развитии окончательной почки у человека.
4. Расскажите о развитии у человека мочевого пузыря.
5. Из каких структур у человека развиваются внутренние и наружные мужские половые и женские половые органы?
6. Опишите развитие промежности.
7. Расскажите об известных вариантах и аномалиях развития половых органов, мужских и женских.

ПРОМЕЖНОСТЬ

Промежность (*perinéum*) представляет собой комплекс мягких тканей (кожа, мышцы, фасции), закрывающих выход из полости малого таза.

Промежность занимает область, ограниченную спереди нижним краем лобкового симфиза, сзади — верхушкой копчика, а по бокам — нижними ветвями лобковых и седалищных костей и седалищными буграми. Если принять за крайние боковые точки промежности седалищные бугры, впереди — нижнюю точку лобкового симфиза, сзади — верхушку копчика, то очертания промежности можно сравнить с ромбом.

Поперечная линия, соединяющая седалищные бугры, разделяет эту область на две части, имеющие форму треугольников. Передневерхняя часть получила название **мочеполовой области** (*regio urogenitalis*), а нижнезадняя — **заднепроходной области** (*regio analis*). В пределах мочеполовой области находится **мочеполовая диафрагма**, а в заднепроходной области — **диафрагма таза**. Обе диафрагмы прилежат друг к другу своими основаниями, а вершинами направлены соответственно к лобковому симфизу и копчику.

В узком смысле под промежностью понимают область, расположенную между наружными половыми органами спереди и задним проходом сзади. Эта область соответствует **сухожильному центру промежности** (*centrum tendineum perinei*). У женщин этот участок простирается от заднего края половой щели до переднего края заднего прохода (рис. 27), а у мужчин — от заднего края мошонки до переднего края заднего прохода (рис. 28). В переднезаднем направлении на коже промежности проходит темная полоска — срединный **шов промежности** (*carphé perinéum*), который у мужчин спереди продолжается в шов мошонки.

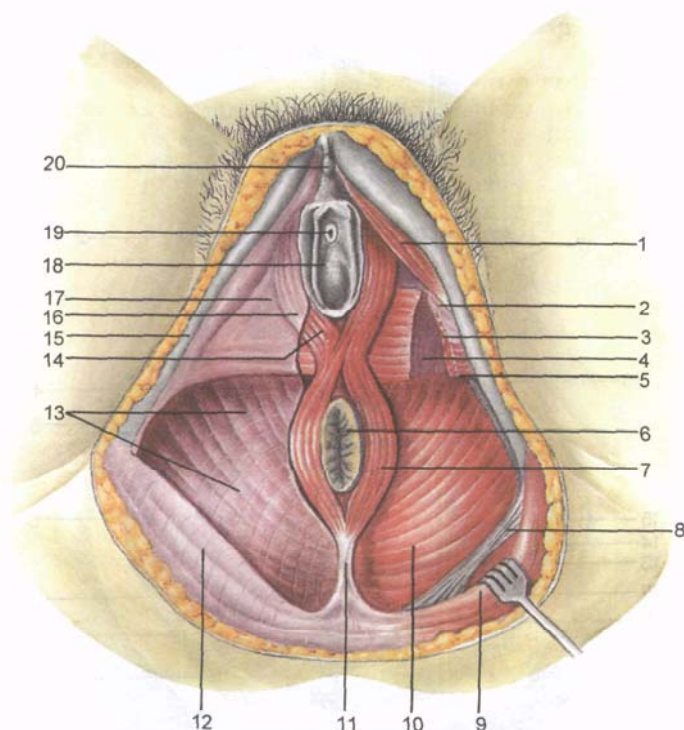


Рис. 27. Мышцы и фасции женской промежности.

1 — седалищно-пещеристая мышца; 2 — нижняя фасция мочеполовой диафрагмы; 3 — глубокая поперечная мышца промежности; 4 — верхняя фасция мочеполовой диафрагмы; 5 — поверхностная поперечная мышца промежности; 6 — заднепроходное отверстие; 7 — наружный сфинктер заднего прохода; 8 — крестцово-остистая связка; 9 — большая ягодичная мышца; 10 — мышца, поднимающая задний проход; 11 — заднепроходно-копчиковая связка; 12 — ягодичная фасция; 13 — нижняя фасция диафрагмы таза; 14 — луковично-губчатая мышца (мышца — мочеиспускательный сжиматель); 15 — седалищная кость; 16 — поверхностная фасция промежности; 17 — мочеполовая диафрагма; 18 — преддверие влагалища; 19 — наружное отверстие мочеиспускательного канала; 20 — головка клитора.

Мочеполовая диафрагма (мочеполовая область) и диафрагма таза (заднепроходная область) представляют собой мышечно-фасциальные пластинки, образованные двумя слоями мышц (поверхностным и глубоким) и фасциями (табл. 2). В заднепроходной области мышцы диафрагмы таза лежат между верхней и нижней ее фасциями. Мышцы мочеполовой диафрагмы располагаются таким образом, что глубокий слой заключен между верхней и нижней фасциями мочеполовой диафрагмы. Все эта мышечно-фасциальная пластинка со стороны полости малого таза покрыта фасцией таза, снаружи (снизу) — поверхностной фасцией.

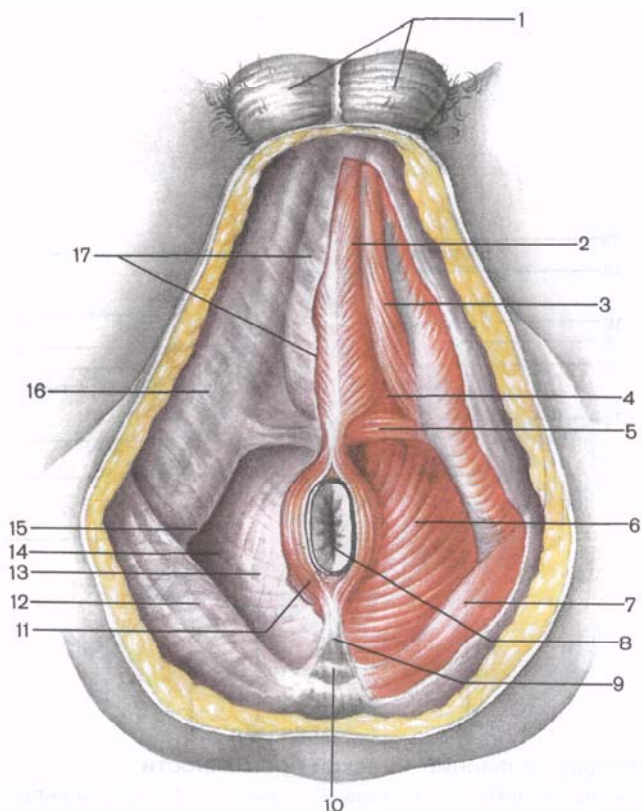


Рис. 28. Мышцы и фасции мужской промежности.

1 — мошонка; 2 — луковично-губчатая мышца; 3 — седалищно-пещеристая мышца; 4 — мочеполовая диафрагма; 5 — поверхностная поперечная мышца промежности; 6 — мышца, поднимающая задний проход; 7 — большая ягодичная мышца; 8 — отверстие заднего прохода; 9 — заднепроходно-копчиковая связка; 10 — копчиковая кость; 11 — наружный сфинктер заднего прохода; 12 — ягодичная фасция; 13 — нижняя фасция диафрагмы таза; 14 — седалищно-прямокишечная ямка; 15 — седалищный бугор; 16 — фасция наружной запирательной мышцы; 17 — поверхностная фасция промежности.

Мочеполовая диафрагма занимает переднюю часть промежности и имеет форму треугольника, вершина которого обращена к лобковому симфизу. Стороны ограничены нижними ветвями лобковых и седалищных костей, основание соответствует линии, соединяющей седалищные бугры. Через мочеполовую диафрагму у мужчин проходит мочеиспускательный канал, а у женщин — мочеиспускательный канал и влагалище.

Мышцы мочеполовой диафрагмы подразделяются на поверхностные и глубокие. К *поверхностным* относятся 3 мышцы: поверхностная поперечная мышца промежности, седалищно-пещеристая и луковично-губчатая.

Т а б л и ц а 2. **Мышцы промежности***

Мышцы	Начало	Прикрепление	Функция
Мышцы диафрагмы таза			
<i>Глубокий слой</i>			
Мышца, поднимающая задний проход	Нижняя ветвь лобковой кости, сухожильная дуга мышцы, поднимающей задний проход	Копчик, задне-проходно-копчиковая связка; охватывает конечный отдел прямой кишки и вплетается в наружный сфинктер заднего прохода	Укрепляет и поднимает дно таза, поднимает конечный отдел прямой кишки
Копчиковая мышца	Седалищная ость	Боковые края IV—V крестцовых позвонков, копчик	Удерживает копчик
<i>Поверхностный слой</i>			
Наружный сфинктер заднего прохода	Копчик, задне-проходно-копчиковая связка	Кольцеобразно окружает задний проход	Суживает задний проход
Мышцы мочеполовой диафрагмы			
<i>Глубокий слой</i>			
Глубокая поперечная мышца промежности	Ветвь седалищной кости	Сухожилие вплетается в сухожильный центр промежности	Укрепляет сухожильный центр промежности
Сфинктер мочеиспускательного канала	Циркулярные пучки окружают мочеиспускательный канал, а у женщин и влагалище	Суживает мочеиспускательный канал, у женщин и влагалище	
<i>Поверхностный слой</i>			
Поверхностная поперечная мышца промежности	Седалищный бугор	Сухожилие вплетается в сухожильный центр промежности	Укрепляет сухожильный центр промежности
Седалищно-пещеристая мышца	Ветвь седалищной кости	Пещеристое тело полового члена (клитора)	Способствует эрекции

* Все мышцы промежности иннервируются половым нервом.

Мышцы	Начало	Прикрепление	Функция
Луковично-губчатая мышца	Луковица полового члена (охватывает вход во влагалище)	Губчатое тело полового члена. Обе мышцы срастаются по средней линии	Сдавливает мочеиспускательный канал, способствуя выделению мочи и семени; суживает влагалище

Поверхностная поперечная мышца промежности (*m.transversus perinei superficialis*) парная, лежит в глубоком слое подкожной жировой клетчатки. Начинается на нижней ветви седалищной кости возле седалищного бугра, идет поперечно навстречу такой же мышце другой стороны и заканчивается в сухожильном центре промежности, образованном тонкими плоскими сухожилиями этих мышц. Часть волокон этой мышцы вплетается в наружный сфинктер заднего прохода и в луковично-губчатую мышцу противоположной стороны. Поверхностные поперечные мышцы участвуют в укреплении сухожильного центра промежности.

Седалищно-пещеристая мышца (*m.ischiocavernosus*) также парная, начинается на нижней ветви седалищной кости. Прилежит своей медиальной стороной к ножке полового члена (у мужчин) или клитора (у женщин). Мышца прикрепляется к пещеристому телу, часть этой мышцы сухожильным окончанием продолжается на спинку полового члена, где соединяется с волокнами такой же мышцы противоположной стороны. У женщин эта мышца имеет меньшие размеры, чем у мужчин. Седалищно-пещеристые мышцы при сокращении способствуют эрекции полового члена или клитора, сдавливая венозные сосуды.

Луковично-губчатая мышца (*m.bulbospongiosus*) у мужчин берет начало на шве и нижней поверхности луковицы полового члена. Волокна идут вперед, латерально и кверху, охватывают справа и слева луковицу и губчатое тело полового члена и прикрепляются к его белочной оболочке и поверхностной фасции на тыле полового члена. При сокращении мышца сдавливает луковицу, пещеристые тела и дорсальную вену полового члена, а также бульбоуретральные железы, участвует в эрекции, а также способствует выбрасыванию спермы и мочи из мочеиспускательного канала. У женщин луковично-губчатая мышца парная, охватывает влагалище в области его отверстия (*m.sphincter urethrovaginalis*). Мышца начинается на сухожиль-

ном центре промежности и наружном сфинктере заднего прохода, прикрепляется к дорсальной поверхности клитора, вплетаясь в его белочную оболочку. На своем пути мышца прилежит снизу к железам преддверия. При сокращении суживает вход во влагалище, сдавливает большую железу преддверия, луковицу преддверия и выходящие из нее вены.

К глубоким мышцам мочеполовой диафрагмы относятся поперечная мышца промежности и мышца — сфинктер мочеиспускательного канала.

Глубокая поперечная мышца промежности (*m.transversus perinei profundus*) парная, имеет вид тонкой пластинки, начинается на ветвях седалищной и лобковой костей. По срединной линии промежности своим плоским сухожилием соединяется с сухожилием такой же мышцы другой стороны и участвует в образовании сухожильного центра промежности. Обе мышцы укрепляют мочеполовую диафрагму.

Мышца — сфинктер мочеиспускательного канала (*m.sphincter urethrae*) начинается частично на нижних ветвях лобковых костей. Пучки мышцы имеют преимущественно циркулярное направление, охватывают у мужчин перепончатую часть мочеиспускательного канала, а у женщин — мочеиспускательный канал. У мужчин пучки волокон этой мышцы присоединяются к предстательной железе, а у женщин вплетаются в стенку влагалища. Мышца является произвольным сжимателем мочеиспускательного канала. У женщин мышца сжимает также и влагалище.

Диафрагма таза (*diaphragma pelvis*) занимает заднюю часть промежности и имеет вид треугольника, вершина которого обращена к копчику, а углы направлены к седалищным буграм. Через диафрагму таза как у мужчин, так и у женщин проходит конечный отдел прямой кишки.

Поверхностный слой мышц диафрагмы таза представлен парной мышцей — **наружным сфинктером заднего прохода** (*m.sphincter ani externus*). Эта мышца лежит под кожей, окружающей конечный отдел прямой кишки. Состоит из нескольких пучков, наиболее поверхностные из которых оканчиваются в подкожной клетчатке. Пучки, начинающиеся на верхушке копчика, охватывают задний проход и оканчиваются в сухожильном центре промежности. Наиболее глубокие пучки, окружая нижний отдел прямой кишки, прилегают к мышце, поднимающей задний проход. Все пучки наружного сфинктера заднего прохода при своем сокращении сжимают (закрывают) отверстие заднего прохода.

К глубоким мышцам диафрагмы таза относятся две мышцы, которые образуют задний отдел дна полости малого таза. **Мышца, поднимающая задний проход** (*m.levator ani*) парная, имеет форму тонкой треугольной пластинки, образует с аналогичной мышцей другой стороны воронку, широкой частью об-

ращенную вверх. Нижние части обеих мышц, суживаясь, охватывают прямую кишку в виде петли. Мышца берет начало на боковой стенке малого таза несколькими пучками. Передние пучки начинаются на внутренней поверхности нижней ветви лобковой кости, боковые — на **сухожильной дуге мышцы, поднимающей задний проход** (*arcus tendineus muscoli levatoris ani*). Сухожильная дуга представляет собой дугообразное утолщение фасции таза в том месте, где она образует запирательную фасцию. Пучки правой и левой мышц, поднимающих задний проход, направляются вниз и кзади, соединяются друг с другом, охватывают прямую кишку. Часть волокон этих мышц вплетается в предстательную железу (у мужчин), стенку влагалища (у женщин), а также в стенку мочевого пузыря и прямой кишки; сами мышцы заканчиваются у верхушки копчика в виде **заднепроходно-копчиковой связки** (*lig. apocossygeum*). При сокращении мышцы, поднимающей задний проход, укрепляется и поднимается тазовое дно, подтягивается вперед и вверх нижний (конечный) отдел прямой кишки, которая при этом сдавливается. Эта мышца у женщин также сжимает вход во влагалище и приближает заднюю стенку влагалища к передней.

Копчиковая мышца (*m. cossygeus*) парная, начинается на седалищной ости и крестцово-остистой связке, идет медиально и кзади; прикрепляется к латеральному краю копчика и верхушке крестца. Пучки этой мышцы прилежат с медиальной стороны к крестцово-остистой связке, частью вплетаются в нее, укрепляя заднюю часть диафрагмы таза.

Фасции промежности. Выделяют поверхностную фасцию промежности, верхнюю и нижнюю фасции диафрагмы таза, а также верхнюю и нижнюю фасции мочеполовой диафрагмы.

Поверхностная (подкожная) фасция промежности (*fascia perinei superficialis*) выражена слабо и является продолжением общей подкожной фасции, покрывающей соседние части тела. Эта фасция прилежит снизу (снаружи) к поверхностным мышцам мочеполовой диафрагмы, срастается с их собственными фасциями. Кпереди у мужчин поверхностная фасция промежности продолжается в поверхностную фасцию полового члена. По сторонам она прирастает к седалищным буграм. В заднем отделе промежности, под поверхностной фасцией промежности располагается **нижняя фасция диафрагмы таза** (*fascia diaphragmatis pelvis inferior*). Эта фасция срастается с собственной фасцией большой ягодичной мышцы и выстилает седалищно-прямокишечную ямку. В ямке фасция покрывает наружную поверхность запирательной мышцы, достигает вершины седалищно-прямокишечной ямки, а затем переходит на наружную поверхность мышцы, поднимающей задний проход. Переходя на наружную поверхность наружного сфинктера заднего прохода, нижняя фасция диафрагмы таза заканчивается в клетчатке, окружающей задний проход. Кпереди фасция доходит до заднего

края мочеполовой диафрагмы, где соединяется с ее нижней и верхней фасциями. Сверху (со стороны полости таза) мышца, поднимающая задний проход, покрыта **верхней фасцией диафрагмы таза** (*fáscia diaphragmátis pélvis supérior*). Таким образом, мышца, поднимающая задний проход, а также наружный сфинктер заднего прохода вместе с покрывающими их нижней и верхней фасциями диафрагмы таза образуют мышечно-фасциальную пластинку — **диафрагму таза** (*diaphrágma pélvis*).

В переднем отделе промежности **нижняя фасция мочеполовой диафрагмы** (*fáscia diaphragmátis urogenitális inférior*) располагается между поверхностными и глубокими мышцами, покрывая снизу (снаружи) глубокую поперечную мышцу промежности, а также сфинктер мочеиспускательного канала. Сверху на этих мышцах лежит **верхняя фасция** мочеполовой диафрагмы (*fáscia diaphragmátis urogenitális supérior*). Между названными фасциями располагаются бульбоуретральные (куперовы) железы у мужчин и большие железы преддверия (бартолиновы) у женщин. Верхняя и нижняя фасции мочеполовой диафрагмы по сторонам срастаются с надкостницей нижних ветвей седалищных и лобковых костей, а под лобковым симфизом — друг с другом, в результате чего образуется **поперечная связка промежности** (*lig. transversum perinéi*). Эта связка находится спереди от перепончатой части мочеиспускательного канала и не доходит до дугообразной связки лобка. Благодаря этому между двумя связками остается узкая щель, через которую проходят тыльная вена и артерии полового члена или клитора.

Верхняя фасция диафрагмы таза является нижней частью **фасции таза** (*fáscia pélvis*). В полости малого таза, между расположенными в нем органами, имеются пучки соединительной ткани, соединительнотканые перегородки, получившие название **висцеральной фасции таза**. Впереди между лобковым симфизом и нижней частью мочевого пузыря соединительнотканые пучки образуют у мужчин парные **лобково-пузырные (лобково-предстательные) связки** (*ligg. pubovesicales, s. puboprostáticas*). Между мочевым пузырем и прямой кишкой у мужчин соединительнотканые пучки образуют фронтально расположенную пластинку — **прямокишечно-пузырную перегородку** (*septum rectovesicále*). У женщин между прямой кишкой и влагалищем пучки соединительной ткани образуют поперечно лежащую **прямокишечно-влагалищную перегородку** (*septum rectovaginále*).

Женская промежность имеет некоторые характерные особенности. Так, мочеполовая диафрагма у женщин более широкая, через нее проходит не только мочеиспускательный канал, но и влагалище. Мышцы этой области выражены слабее, чем одноименные мышцы у мужчин. Парная поверхностная поперечная мышца промежности нередко отсутствует. Слабо развита и глубокая поперечная мышца промежности. Обе фасции (верхняя и нижняя) мочеполовой диафрагмы у женщин, напротив,

более прочные. Мышечные пучки сфинктера женского мочеиспускательного канала охватывают и влагалище, вплетаясь в его стенки. Сухожильный центр промежности находится между влагалищем и заднепроходным отверстием, состоит из переплетающихся сухожильных и эластических волокон.

Седалищно-прямокишечная (анальная) ямка. В области промежности, по бокам от заднего отверстия, находится парное углубление — **седалищно-прямокишечная ямка** (*fóssa ischioirectális, s.ischioanális*). Она имеет призматическую форму, заполнена жировой клетчаткой, широко открыта книзу и суживается кверху, содержит сосуды и нервы. На разрезе, проведенном во фронтальной плоскости, имеет вид треугольника, вершиной обращенного вверх, в сторону полости таза. Вершина седалищно-прямокишечной ямки соответствует нижнему краю *сухожильной дуги фасции таза* (*arcus tendineus fasciae pelvis*). Латеральную стенку седалищно-прямокишечной ямки образуют покрытая фасцией внутренняя запирательная мышца и внутренняя поверхность седалищного бугра. Медиальная стенка ямки ограничена наружной поверхностью мышцы, поднимающей задний проход и наружным сфинктером заднего прохода, покрытыми нижней фасцией диафрагмы таза. Заднюю стенку седалищно-прямокишечной ямки образуют задние пучки мышцы, поднимающей задний проход, и копчиковая мышца. Передней стенкой седалищно-прямокишечной ямки являются поперечные мышцы промежности. Жировая клетчатка, заполняющая полость седалищно-прямокишечной ямки, выполняет функцию упругой эластической подушки.

Сосуды и нервы промежности. К р о в о с н а б ж е н и е промежности осуществляется за счет ветвей внутренней (глубокой) половой артерии, которая из полости таза выходит через большое седалищное отверстие, огибает седалищную ость, а затем через малое седалищное отверстие входит в седалищно-прямокишечную ямку. Здесь артерия отдает несколько крупных ветвей: нижнюю прямокишечную артерию, промежностную артерию и дорсальную артерию полового члена или клитора. В е н о з н а я к р о в ь оттекает по одноименным венам во внутреннюю подвздошную вену. Л и м ф а т и ч е с к и е с о с у д ы впадают в поверхностные паховые лимфатические узлы.

И н н е р в а ц и я промежности осуществляется по ветвям полового нерва: по нервным волокнам нижних прямокишечных нервов, промежностных нервов, а также заднепроходно-копчиковых нервов — ветвей копчикового нерва.

Развитие промежности. У эмбриона в процессе развития полость клоаки за счет фронтально врастающей в нее мочепрямокишечной перегородки делится на вентральный отдел — мочеполовой синус и дорсальный отдел — прямую кишку. Мочепрямокишечная перегородка разрастается в каудальном направлении, достигает клоачной пластинки, которая затем подразделяется на

переднюю часть — мочеполовую пластинку и заднюю часть — заднепроходную пластинку. Каждая пластинка самостоятельно прорывается, в результате чего образуются отверстия заднего прохода и мочеполовое отверстие. Вокруг этих отверстий из вросшей в толщу анальной и мочеполовой пластинок мезодермы образуются мышечные волокна. Вначале из этих волокон формируются сфинктеры, а затем мышца, поднимающая задний проход (в области анальной пластинки), и остальные мышцы, составляющие основу мочеполовой диафрагмы.

Вопросы для повторения и самоконтроля

1. Расскажите, какую часть тела у человека называют промежностью. Назовите границы промежности и области, которые у промежности выделяют.
2. Расскажите о строении мочеполовой диафрагмы, мышцах и фасциях, которые ее образуют.
3. Расскажите о диафрагме таза, ее мышцах и фасциях.
4. Что собой представляет седалищно-прямокишечная ямка? Где эта ямка находится, чем образованы ее стенки?
5. Расскажите, что вы знаете о развитии промежности.

ОРГАНЫ КРОВЕТВОРЕНИЯ И ИММУННОЙ СИСТЕМЫ

Органы кроветворения и иммунной системы тесно связаны между собой общностью строения, происхождения и функций. Ретикулярная ткань является стромой и костного мозга (органа кроветворения), и органов иммунной системы. Родоначальником всех клеток крови и иммунной (лимфоидной) системы у человека служат стволовые клетки костного мозга, обладающие способностью к многократному (до 100 раз) делению. В связи с этим стволовые клетки составляют самоподдерживающуюся популяцию. Таким образом, костный мозг (красный) одновременно является и органом кроветворения, и органом иммунной системы.

В костном мозге располагаются образовавшиеся из стволовых клеток клетки-предшественники, которые путем сложных превращений (многократное деление) и дифференцировки по трем линиям (эритропоэз, гранулопоэз, тромбоцитопоэз) становятся форменными элементами крови: эритроцитами, лейкоцитами, тромбоцитами — и поступают в кровеносное русло (см. главу «Ткани. Кровь»).

Из стволовых клеток в костном мозге развиваются также клетки иммунной системы — *В-лимфоциты*, а из последних — плазматические клетки (плазмоциты). Часть стволовых клеток из костного мозга поступает в кровь, а затем попадает в другой центральный орган иммунной системы — тимус (вилочковая

железа), здесь они также дают начало иммунокомпетентным клеткам — *Т-лимфоцитам*.

В популяции **Т-лимфоцитов** выделяют несколько субпопуляций: Т-хелперы, Т-эффекторы гиперчувствительности замедленного типа (ГЗТ), Т-киллеры (Т-эффекторы цитотоксических реакций), Т-супрессоры.

Т-хелперы активируют В-лимфоциты, включают их в процесс образования антител.

Т-эффекторы ГЗТ вовлекают в иммунный процесс другие клетки (моноциты, которые дифференцируются в макрофаги), взаимодействуют с гранулоцитами (базофильными и эозинофильными лейкоцитами) и также вовлекают их в реакции иммунного ответа.

Т-киллеры разрушают чужеродные клетки-мишени, такие как опухолевые клетки, клетки-мутанты; участвуют в реакциях отторжения пересаженных тканей, в противовирусном иммунитете.

Т-супрессоры подавляют активность (функции) Т- и В-клеток (Т- и В-лимфоцитов).

В-лимфоциты окончательно созревают в костном мозге. Часть В-лимфоцитов (антигензависимые) активизируется после их контакта с антигеном.

В реакциях иммунного ответа Т- и В-лимфоциты участвуют содружественно, образуют различные модели лимфоцитарных взаимодействий.

Иммунная система объединяет органы и ткани, обеспечивающие защиту организма от генетически чужеродных клеток или веществ, поступающих извне либо образующихся в самом организме.

Органы иммунной системы, содержащие лимфоидную ткань, выполняют функцию «охраны постоянства внутренней среды организма в течение всей жизни индивидуума». Они вырабатывают иммунокомпетентные клетки, в первую очередь лимфоциты, а также плазматические клетки, включают их в иммунный процесс, обеспечивают распознавание и уничтожение проникших в организм или образовавшихся в нем чужеродных клеток и веществ, «несущих на себе признаки генетически чужеродной информации» [Петров Р.В., 1976]. Генетический контроль осуществляют функционирующие совместно популяции Т- и В-лимфоцитов, которые при участии макрофагов обеспечивают иммунный ответ в организме.

Иммунную систему, по современным данным, составляют все органы, которые участвуют в образовании клеток лимфоидного ряда, осуществляют защитные реакции организма, создают иммунитет — невосприимчивость к веществам, обладающим чужеродными антигенными свойствами. Паренхима всех органов иммунной системы образована лимфоидной тканью, которая состоит из двух составляющих — ретикулярной стромы и клеток

лимфоидного ряда. *Ретикулярную строму* образуют ретикулярные клетки и волокна, формирующие мелкопетлистую сеть. В петлях этой сети располагаются лимфоциты различной степени зрелости, плазмocyты, макрофаги и другие сопутствующие клетки.

К органам иммунной системы принадлежат костный мозг, в котором лимфоидная ткань тесно связана с кроветворной, тимус, лимфатические узлы, селезенка, скопление лимфоидной ткани в стенках полых органов пищеварительной, дыхательной систем и мочевыводящих путей (миндалины, лимфоидные бляшки, одиночные лимфоидные узелки) (рис. 29). Эти органы называют также лимфоидными органами, или органами иммуногенеза.

В зависимости от функции и положения в теле человека органы иммунной системы подразделяют на центральные и периферические. К **центральным органам иммунной системы** относят костный мозг и тимус. В **костном мозге** из его стволовых клеток образуются В-лимфоциты (бурсозависимые), независимые в своей дифференцировке от тимуса. В системе иммуногенеза человека костный мозг в настоящее время рассматривается в качестве аналога сумки (bursa) Фабрициуса — клеточного скопления в стенке клоачного отдела кишки у птиц. В **тимусе** происходит дифференцировка Т-лимфоцитов (тимусзависимых), образованных из поступивших в этот орган стволовых клеток костного мозга. В дальнейшем В- и Т-лимфоциты с током крови попадают в периферические органы иммунной системы, к которым относят миндалины, лимфоидные узелки, расположенные в стенках полых органов пищеварительной и дыхательной систем, мочевыводящей системы, лимфоидные бляшки в стенках тонкой кишки, лимфатические узлы и селезенку, а также многочисленные лимфоциты, свободно перемещающиеся в органах и тканях с целью поиска, распознавания и уничтожения чужеродных веществ.

Т-лимфоциты заселяют тимусзависимую (паракортикальную) зону лимфатических узлов, селезенки (периартериальные лимфоидные муфты и периартериальная часть лимфоидных узелков) и обеспечивают осуществление клеточного иммунитета путем накопления и ввода в действие сенсибилизированных (с повышенной чувствительностью) лимфоцитов, а также гуморального иммунитета (путем синтеза специфических антител).

В-лимфоциты являются предшественниками антителообразующих клеток — плазмocyтов и лимфоцитов с повышенной активностью. Они поступают в бурсозависимые зоны лимфатических узлов (лимфоидные узелки и мякотные тяжи) и селезенки (лимфоидные узелки, кроме их периартериальной части). В-лимфоциты выполняют функцию гуморального иммунитета, в котором основная роль принадлежит крови, лимфе, секрету желез, содержащему вещества (антитела), участвующие в иммунных реакциях.

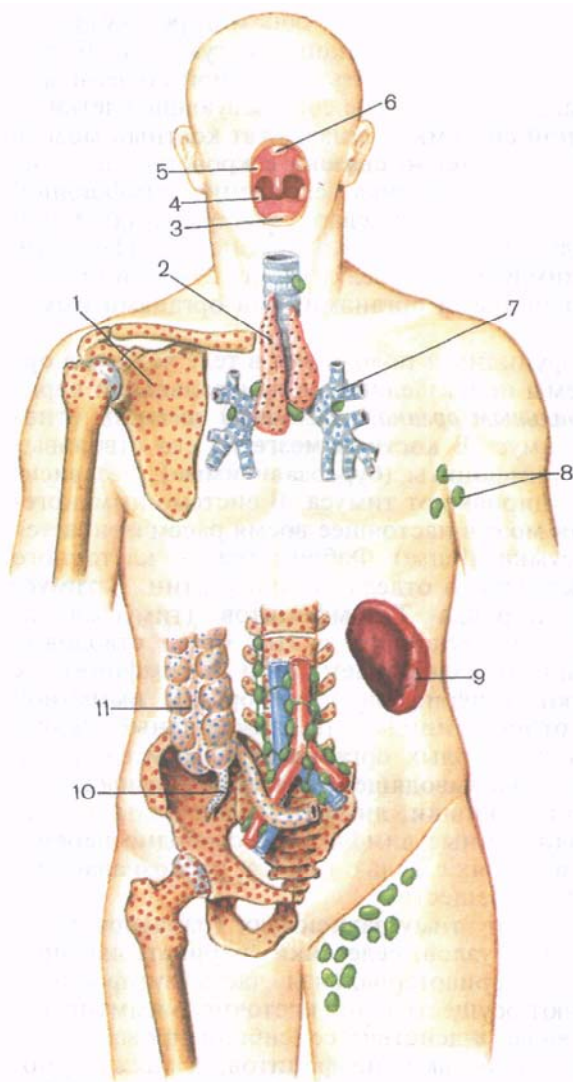


Рис. 29. Расположение центральных и периферических органов иммунной системы у человека.

1 — костный мозг; 2 — тимус; 3 — язычная миндалина; 4 — небная миндалина; 5 — трубная миндалина; 6 — глоточная миндалина; 7 — лимфоидные узелки в стенках трахеи и бронхов; 8 — лимфатические узлы (подмышечные); 9 — селезенка; 10 — лимфоидные узелки аппендикса; 11 — лимфоидные узелки в стенках толстой кишки.

Т- и В-лимфоциты отличить друг от друга в световом микроскопе невозможно. Под большим увеличением электронного микроскопа со сканирующей приставкой на поверхности В-лимфоцитов видны многочисленные микроворсинки. На этих микроворсинках располагаются молекулярной величины структуры — рецепторы (чувствительные аппараты), распознающие антигены — сложные вещества, вызывающие в организме иммунную реакцию. Эта реакция заключается в образовании антител клетками лимфоидного ряда. Количество (плот-

ность расположения) таких рецепторов на поверхности В-лимфоцитов очень велика. Клетки, выполняющие иммунную реакцию, получили также название *иммунокомпетентных клеток* (иммуноциты).

Центральные органы иммунной системы расположены в хорошо защищенных местах: костный мозг — в костномозговых полостях, тимус — в грудной полости позади рукоятки грудины.

Периферические органы иммунной системы находятся на границах сред обитания микрофлоры, в участках возможного внедрения в организм чужеродных веществ. Здесь формируются как бы пограничные, охранные зоны — «сторожевые посты», «фильтры», содержащие лимфоидную ткань. **Миндалины** залегают в стенках начального отдела пищеварительной трубки и дыхательных путей, образуя так называемое глоточное лимфоидное кольцо (кольцо Пирогова — Вальдейера). Лимфоидная ткань миндалин имеется на границе полости рта, полости носа — с одной стороны и полости глотки и гортани — с другой. **Лимфоидные (пейеровы) бляшки** располагаются в стенках тонкой кишки, главным образом подвздошной, вблизи места впадения ее в слепую, возле границы двух различных отделов пищеварительной трубки: тонкой и толстой кишок. По другую сторону подвздошно-слепокишечного клапана многочисленные плотно лежащие друг возле друга лимфоидные узелки находятся в стенках **червеобразного отростка**. **Одиночные лимфоидные узелки** рассеяны в толще слизистой оболочки органов пищеварения, дыхательных и мочевыводящих путей для осуществления иммунного надзора на границе организма и внешней среды, представленной воздухом, содержащим пищеварительного тракта, выводимой из организма мочой.

Многочисленные **лимфатические узлы** лежат на путях следования лимфы (тканевая жидкость) от органов и тканей в венозную систему. Чужеродный агент, попадающий в ток лимфы из тканевой жидкости, задерживается в лимфатических узлах и обезвреживается. На пути тока крови из артериальной системы (из аорты) в систему воротной вены, разветвляющейся в печени, лежит **селезенка**, функцией которой является иммунный контроль крови.

Характерные морфологические признаки органов иммунной системы — ранняя закладка (в эмбриогенезе) и состояние зрелости уже у новорожденных, а также значительное развитие в детском и подростковом возрасте, т.е. в период становления и созревания организма и формирования его защитных систем. В дальнейшем довольно быстро происходит возрастная инволюция как центральных, так и периферических органов иммунной системы. В них довольно рано (начиная с подросткового и юношеского возраста) уменьшается количество лимфоидной ткани, а ее место занимает разрастающаяся соединительная (жировая) ткань.

Лимфоидной ткани органов иммунной системы свойственно наличие лимфоидных узелков как без центра размножения, так и с таким центром (центр деления клеток и образования новых лимфоцитов).

Общая масса органов иммунной системы в теле человека составляет (без костного мозга) около 1,5—2,0 кг (примерно 10^{12} лимфоидных клеток).

ЦЕНТРАЛЬНЫЕ ОРГАНЫ ИММУННОЙ СИСТЕМЫ

КОСТНЫЙ МОЗГ

Выделяют **красный костный мозг** (*medúlla óssium rúbra*), который у взрослого человека располагается в ячейках губчатого вещества плоских и коротких костей, эпифизов длинных (трубчатых) костей, и **желтый костный мозг** (*medúlla óssium fláva*), заполняющий костномозговые полости диафизов длинных костей. Общая масса костного мозга у взрослого человека примерно 2,5—3,0 кг (4,5—4,7 % от массы тела), причем около половины составляет красный костный мозг. Красный костный мозг состоит из миелоидной ткани, включающей ретикулярную ткань и гемоцитопоэтические элементы. В нем содержатся стволовые кроветворные клетки — предшественники всех клеток крови и иммунной системы (лимфоидного ряда). В красном костном мозге разветвляются питающие его кровеносные капилляры диаметром 6—20 мкм и широкие капилляры диаметром до 500 мкм — синусоиды, через стенки которых мигрируют в кровеносное русло зрелые форменные элементы (клетки крови и иммунной системы (В-лимфоциты)).

Желтый костный мозг представлен в основном жировой тканью, которая заместила миелоидную и лимфоидную ткани. Наличие желтого цвета жировых включений в переродившихся ретикулярных клетках дало название этой части костного мозга. Кровеобразующие элементы в желтом костном мозге отсутствуют. При больших кровопотерях на месте желтого костного мозга может снова появиться красный костный мозг.

РАЗВИТИЕ И ВОЗРАСТНЫЕ ОСОБЕННОСТИ КОСТНОГО МОЗГА

В эмбриональном периоде кроветворение осуществляется в кровяных островках желточного мешка (от 19-го дня до начала 4-го месяца внутриутробной жизни). С 6-й недели кроветворение наблюдается в печени.

Костный мозг начинает формироваться в костях эмбриона в конце 2-го месяца. С 12-й недели в костном мозге развиваются кровеносные сосуды, в том числе синусоиды. Вокруг кровенос-

ных сосудов появляется ретикулярная ткань, формируются первые островки кроветворения. С этого времени костный мозг начинает функционировать как кроветворный орган. Начиная с 20-й недели развития масса костного мозга быстро увеличивается, он распространяется в сторону эпифизов. В диафизах трубчатых костей костные перекладины резорбируются, в них формируется костно-мозговая полость. У новорожденного красный костный мозг занимает все костно-мозговые полости. Жировые клетки в красном костном мозге впервые появляются после рождения (1—6 мес), а к 20—25 годам желтый костный мозг полностью заполняет костно-мозговые полости диафизов длинных (трубчатых) костей. У стариков костный мозг приобретает слизеподобную консистенцию (желатиновый костный мозг). В эпифизах трубчатых костей, в плоских костях часть красного костного мозга также превращается в желтый костный мозг.

ТИМУС

Тимус (thýmus, или, как раньше называли этот орган, вилочковая железа, зобная железа) является, как и костный мозг, центральным органом иммуногенеза. Стволовые клетки, проникающие в тимус из костного мозга с током крови, пройдя ряд промежуточных стадий, превращаются в Т-лимфоциты, ответственные за реакции клеточного иммунитета. В дальнейшем Т-лимфоциты поступают в кровь, покидают тимус и заселяют тимусзависимые зоны периферических органов иммуногенеза. Ретикулоэпителиоциты тимуса секретируют биологически активные вещества, получившие название тимического (гуморального) фактора. Эти вещества влияют на функции Т-лимфоцитов.

Тимус состоит из двух асимметричных по величине долей: правой доли (lobus dexter) и левой доли (lobus sinister). Обе доли могут быть сращены или тесно соприкасаются друг с другом на уровне середины (рис. 30). Нижняя часть каждой доли расширена, а верхняя сужена. Нередко верхние части выступают в области шеи в виде двузубой вилки (отсюда название «вилочковая железа»). Левая доля тимуса примерно в половине случаев длиннее правой. В период своего максимального развития (10—15 лет) масса тимуса достигает в среднем 37,5 г, а длина составляет 7,5—16,0 см.

Топография. Тимус располагается в передней части верхнего средостения, между правой и левой медиастинальной плеврой. Положение тимуса соответствует верхнему межплевральному полю при проекции границ плевры на переднюю грудную стенку. Верхняя часть тимуса нередко заходит в нижние отделы предтрахеального межфасциального промежутка и лежит позади грудино-подъязычных и грудино-щитовидных мышц. Передняя поверхность тимуса выпуклая, прилежит к задней поверхности рукоятки и тела грудины (до уровня IV реберного хряща). Поза-

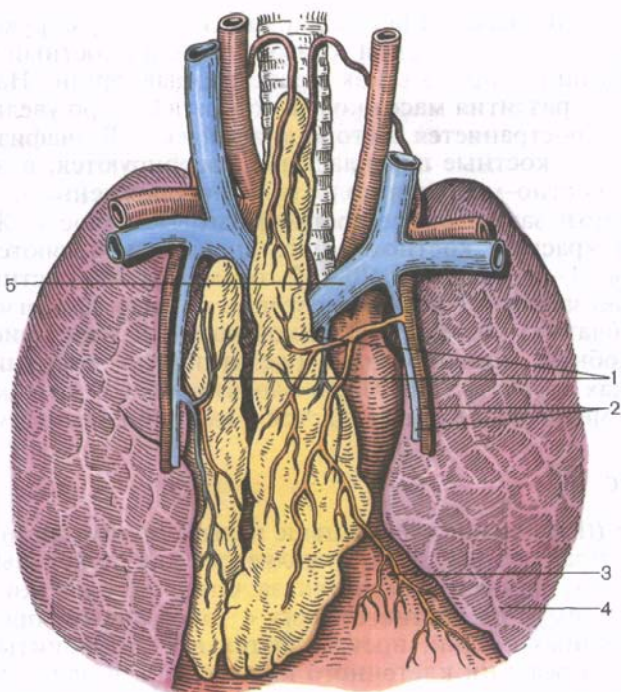


Рис. 30. Тимус, его положение в грудной полости; вид спереди.

1 — правая и левая доли тимуса; 2 — внутренние грудные артерия и вена; 3 — перикард; 4 — левое легкое; 5 — левая плечеголовная вена.

ди тимуса находятся верхняя часть перикарда, покрывающего спереди начальные отделы аорты и легочного ствола, дуга аорты с отходящими от нее крупными сосудами, левая плечеголовная и верхняя полая вены.

Строение. Тимус имеет нежную тонкую *соединительнотканную капсулу* (*capsula thými*), от которой внутри органа, в его корковом веществе, отходят *междольковые перегородки* (*septa corticales*), разделяющие вещество тимуса на *дольки* (*lobuli thými*). Паренхима тимуса состоит из более темного *коркового вещества* (*cortex thými*) и более светлого *мозгового вещества* (*medulla thými*), занимающего центральную часть долек (рис. 31).

Строма тимуса представлена ретикулярной тканью и звездчатой формы многоотростчатыми эпителиальными клетками — эпителиоретикулоцитами тимуса.

В петлях сети, образованной ретикулярными клетками и ретикулярными волокнами, а также эпителиоретикулоцитами, располагаются лимфоциты тимуса (тимоциты).

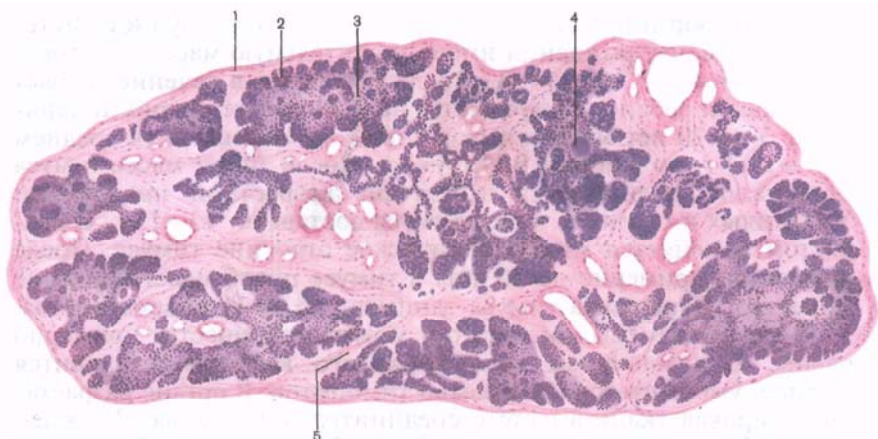

Рис. 31. Микроскопическое строение тимуса.

1 — капсула тимуса; 2 — корковое вещество тимуса; 3 — мозговое вещество тимуса; 4 — тимическое тельце (тельце Гассалья); 5 — междольковые перегородки.

В мозговом веществе имеются плотные тельца тимуса (*corpúscula thymici*, тельца Гассалья), образованные concentрически расположенными, сильно уплощенными эпителиальными клетками.

РАЗВИТИЕ И ВОЗРАСТНЫЕ ОСОБЕННОСТИ ТИМУСА

Эпителиальный компонент тимуса развивается в виде парного органа из эпителия головной кишки у всех позвоночных животных. У человека тимус закладывается в виде парного выпячивания эпителия III и IV жаберных карманов в конце 1-го — начале 2-го месяца внутриутробной жизни. В дальнейшем эпителиальная часть тимуса развивается из эпителия лишь третьих жаберных карманов, а закладка из четвертых карманов рано редуцируется или сохраняется в виде рудиментарных образований (островков), располагающихся возле щитовидной железы или внутри нее. В эпителиальной закладке тимуса из поступающих сюда из костного мозга стволовых клеток развиваются лимфоидные элементы этого органа (тимоциты). Зачатки тимуса растут в каудальном направлении, удлиняются, утолщаются, сближаются друг с другом. Вытянутая в длину тонкая верхняя (проксимальная) часть зачатка тимуса, получившая название «*dúctus thymopharyngeus*», постепенно исчезает, а нижняя утолщенная часть образует долю тимуса. На 5-м месяце внутриутробного развития тимус имеет дольчатое строение, в нем хорошо видны корковое и мозговое вещество.

Тимус формируется раньше других органов иммунной системы и к моменту рождения имеет значительную массу — в среднем 13,3 г (от 7,7 до 34 г). После рождения в течение первых 3 лет жизни ребенка тимус растет наиболее интенсивно. В период от 3 до 20 лет масса тимуса довольно стабильна (в среднем 25,7—29,4 г, по данным В.И.Пузик). После 20 лет масса тимуса постепенно уменьшается вследствие возрастной инволюции. У пожилых и стариков масса тимуса составляет 13—15 г. С возрастом изменяется микроскопическое строение тимуса. После рождения (примерно до 10 лет) в тимусе преобладает корковое вещество. Паренхима тимуса занимает до 90 % объема органа. К 10 годам размеры коркового и мозгового вещества примерно равны. В дальнейшем зона коркового вещества становится тоньше, уменьшается количество тимоцитов. В органе разрастается жировая ткань вместе с соединительной тканью. У людей старше 50 лет она составляет 90 % от объема органа. Паренхима тимуса в процессе возрастной инволюции полностью не исчезает, а сохраняется в виде островков, окруженных жировой тканью, лежащей позади грудины.

Кровоснабжение и иннервация тимуса. К тимусу от внутренней грудной артерии, дуги аорты и плечеголовного ствола отходят *тимусные ветви* (gr.thýmici). В междольковых перегородках они делятся на более мелкие ветви, которые проникают внутрь долек, где разветвляются до капилляров. Вены тимуса впадают в плечеголовые вены, а также во внутренние грудные вены.

Н е р в ы т и м у с а являются ветвями правого и левого блуждающих нервов, а также происходят из шейно-грудного (звездчатого) и верхнего грудного узлов симпатического ствола.

ПЕРИФЕРИЧЕСКИЕ ОРГАНЫ ИММУННОЙ СИСТЕМЫ

ЛИМФОИДНАЯ ТКАНЬ СТенок ОРГАНОВ ПИЩЕВАРИТЕЛЬНОЙ, ДЫХАТЕЛЬНОЙ СИСТЕМ И МОЧЕВЫВОДЯЩИХ ПУТЕЙ

Миндалины

Миндалины: язычная и глоточная (непарные), небная и трубная (парные) — расположены у входа в глотку из полости рта и из полости носа, т.е. на путях поступления в организм пищи и вдыхаемого воздуха. Пища до расщепления на аминокислоты, простые сахара и эмульгированные жиры является для организма чужеродным продуктом. Во вдыхаемом воздухе всегда находятся в небольшом количестве пылевые и другие посторонние частицы. Кроме того, вместе с пищей и вдыхаемым воздухом в организм человека могут попасть микроорганизмы и продукты их жизнедеятельности. Таким образом, миндалины, образующие вокруг входа в глотку глоточное лимфоидное коль-

цо (кольцо Пирогова — Вальдейера), являются важными органами иммунной системы, которые первыми соприкасаются с чужеродными веществами, поступающими в пищеварительный и дыхательный пути человека.

Миндалины представляют собой скопления лимфоидной ткани, содержащие небольших размеров более плотные клеточные массы — лимфоидные узелки.

Язычная миндалина (*tonsilla linguális*) непарная, залегает под многослойным эпителием слизистой оболочки корня языка, нередко в виде двух скоплений лимфоидной ткани. Границей между этими скоплениями на поверхности языка является сагиттально ориентированная срединная борозда языка, а в глубине органа — перегородка языка.

Поверхность языка над миндалиной бугристая, количество возвышений (бугорков) особенно велико в подростковом возрасте и составляет от 61 до 151 (А.В.Яланский). Между бугорками, поперечные размеры которых не превышают 3—4 мм, открываются отверстия небольших углублений — крипт, уходящих в толщу языка на 2—4 мм. В крипты впадают протоки слизистых желез.

Наиболее крупных размеров язычная миндалина достигает к 14—20 годам, ее длина в эти годы равна 18—25 мм, а ширина составляет 18—25 мм (Л.В.Зарецкий). Язычная миндалина капсулы не имеет.

Язычная миндалина состоит из лимфоидных узелков и меж-узелковой лимфоидной ткани. Число узелков (80—90) наибольшее в детском, подростковом и юношеском возрасте. Лимфоидные узелки располагаются под эпителиальным покровом, а также возле крипт. Максимальной величины узелки достигают к юношескому возрасту, их поперечный размер в этот период равен 0,5—1,0 мм. У детей и подростков практически все лимфоидные узелки имеют центры размножения.

Развитие и возрастные изменения язычной миндалины. Язычная миндалина появляется у плода на 6—7-м месяце в виде единичных диффузных скоплений лимфоидной ткани в боковых отделах корня языка. На 8—9-м месяце внутриутробной жизни лимфоидная ткань образует более плотные скопления — лимфоидные узелки. В это время на поверхности корня языка обнаруживаются мелкие, неправильной формы бугорки и складки. К моменту рождения количество лимфоидных узелков в формирующейся миндалине заметно возрастает. Центры размножения в лимфоидных узелках появляются уже вскоре после рождения (на 14-м месяце жизни), их количество увеличивается вплоть до юношеского возраста. У детей грудного возраста в язычной миндалине насчитывается около 66 узелков. В период первого детства их число в среднем достигает 85, а в подростковом возрасте — 90. Размеры узелков увеличиваются до 0,5—1,0 мм. У пожилых людей количество лимфоидной ткани в язычной миндалине невелико, в ней разрастается соединительная ткань.

Сосуды и нервы язычной миндалины. К язычной миндалине подходят ветви правой и левой язычных артерий, а также, в редких случаях, ветви лицевой артерии. Венозная кровь от миндалины оттекает в язычную вену. Лимфа от язычной миндалины по лимфатическим сосудам языка направляется к регионарным лимфатическим узлам — латеральным глубоким шейным (внутренним яремным).

Иннервация миндалины осуществляется волокнами языкоглоточного и блуждающего нервов, а также симпатическими волокнами наружного сонного сплетения.

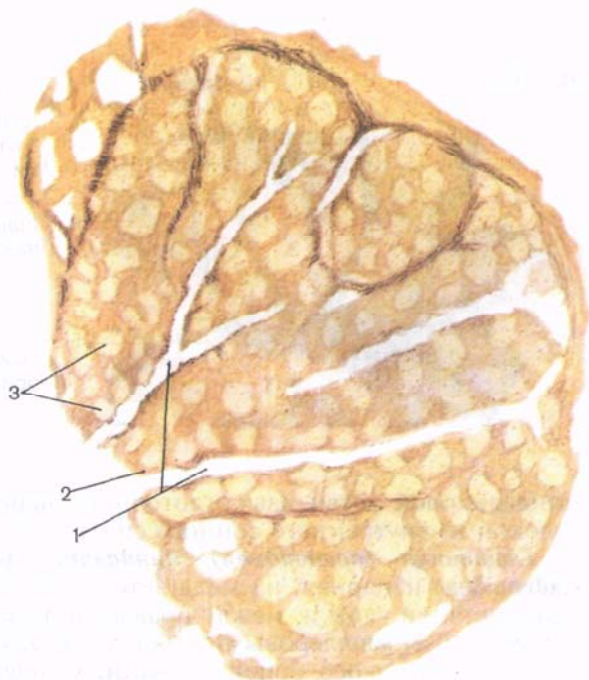
Небная миндалина (*tonsilla palatina*) парная, располагается в миндаликовой ямке (*fóssa tonsilláris*), которая представляет собой углубление между расходящимися книзу небно-язычной дужкой спереди и небно-глоточной дужкой сзади. Над миндалиной, между начальными отделами этих дужек, находится треугольной формы надминдаликовая ямка (*fóssa supratonsilláris*), которая иногда образует довольно глубокий мешкообразный карман. Небная миндалина имеет неправильную форму, близкую к форме миндального ореха. Наибольшая длина (13—28 мм) небной миндалины отмечается у 8—30-летних, а наибольшая ширина (14—22 мм) — в 8—16 лет.

Медиальная свободная поверхность миндалины, покрытая многослойным плоским (сквамозным) эпителием, обращена в сторону зева. На этой поверхности видно до 20 миндаликовых ямочек (*fóssulae tonsillae*), в которые открываются миндаликовые крипты (*crúptae tonsilláres*; рис. 32). Латеральной стороной миндалина прилежит к соединительнотканной оболочке стенки глотки, которую называют капсулой небной миндалины. От этой пластинки в медиальном направлении в лимфоидную ткань органа отходят трабекулы (перегородки), которые, если они хорошо выражены, разделяют миндалину на дольки. В толще миндалины располагаются округлые плотные скопления лимфоидной ткани — лимфоидные узелки миндалины. Наибольшее количество их отмечается в детском и подростковом возрасте (от 2 до 16 лет). Узелки локализируются вблизи эпителиального покрова миндалины и возле крипт. Лимфоидные узелки разного размера (от 0,2 до 1,2 мм). Большинство лимфоидных узелков имеет центры размножения. Вокруг узелков расположена диффузная межузелковая лимфоидная ткань, которая между узелками имеет вид клеточных тяжей толщиной до 1,2 мм. Стромой миндалины является ретикулярная ткань. Волокна этой ткани образуют петли, в которых находятся клетки лимфоидного ряда.

Развитие и возрастные особенности небной миндалины. Небные миндалины закладываются у плодов 12—14 нед в виде сгущения мезенхимы под эпителием второго глоточного кармана. У 5-месячного плода миндалина представлена скоплением лимфоидной ткани размером до 2—3 мм. В этот период в образую-

Рис. 32. Микроскопическое строение небной миндалины.

1 — крипты миндалины; 2 — покровный эпителий; 3 — лимфоидные узелки миндалины.



щуюся миндалину начинают вращать эпителиальные тяжи, формируются будущие крипты. На 30-й неделе крипты еще не имеют просвета, а вокруг эпителиальных тяжей находится лимфоидная ткань. К моменту рождения количество лимфоидной ткани увеличивается, появляются отдельные лимфоидные узелки, но без центров размножения (последние образуются уже после рождения). В течение первого года жизни ребенка размеры миндалины удваиваются (до 15 мм в длину и 12 мм в ширину), а к 8—13 годам миндалины имеют наибольшие размеры и сохраняются такими примерно до 30 лет. После 25—30 лет происходит выраженная возрастная инволюция лимфоидной ткани миндалины. Наряду с уменьшением массы лимфоидной ткани в органе наблюдается разрастание соединительной ткани, которая хорошо заметна уже в 17—24 года.

Сосуды и нервы небной миндалины. В миндалину проникают ветви восходящей глоточной артерии, лицевой артерии и ветви восходящей, а также нисходящей (из верхнечелюстной артерии) небных и язычной артерий. Венозная кровь по 3—4 миндаликовым венам, покидающим миндалину в области наружной ее поверхности, оттекает в вены крыловидного сплетения.

Иннервация небной миндалины осуществляется за счет волокон большого небного нерва (от крылонебного узла),

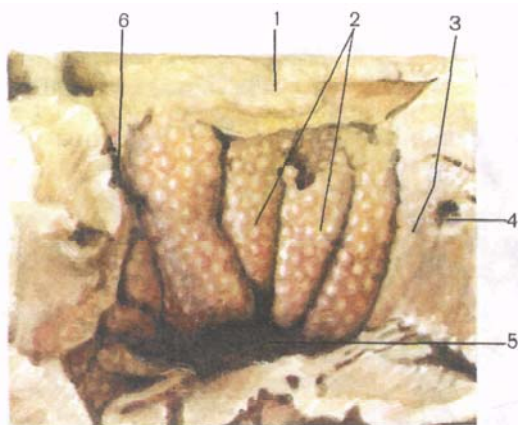


Рис. 33. Глоточная миндалина; вид снизу, со стороны полости глотки.

1 — верхняя стенка глотки (задняя часть крыльев сошника); 2 — глоточная миндалина; 3 — трубный валик; 4 — глоточное отверстие слуховой трубы; 5 — глоточная сумка; 6 — глоточный карман (розенмюллерова ямка).

миндаликовой ветви языкоглоточного нерва и симпатических волокон из внутреннего сонного сплетения.

Глоточная (аденоидная) миндалина (*tonsilla pharyngealis, s. adenoidea*) непарная, располагается в области свода и отчасти задней стенки глотки, между правым и левым глоточными карманами (розенмюллеровыми ямками). В этом месте имеется 4—6 поперечно и косо ориентированных толстых складок слизистой оболочки. Внутри этих складок находится лимфоидная ткань глоточной миндалины. Иногда указанные складки выражены очень сильно, так что свисают со свода глотки позади хоан и соприкасаются с задним краем перегородки носа, закрывая сообщение полости носа с глоткой. По срединной линии свода глотки складки низкие и менее толстые. Здесь проходит более или менее отчетливо выраженная продольная борозда. На поверхности складок у детей видны многочисленные мелкие бугорки, в глубине которых находятся скопления лимфоидной ткани — лимфоидные узелки (рис. 33). Между складками имеются различной глубины открытые книзу борозды, в просветы которых открываются протоки слизистых желез, залегающих в толще складок. Свободная поверхность складок покрыта реснитчатым (многоядерным мерцательным) эпителием. Под эпителиальным покровом в диффузной лимфоидной ткани находятся лимфоидные узелки глоточной миндалины диаметром до 0,8 мм, большинство из которых имеют центры размножения. Соединительнотканная строма миндалины сращена с глоточно-базиллярной фасцией глотки.

Наибольших размеров миндалина достигает в 8—20 лет: длина ее в этот период 13—21 мм, а ширина равна 10—15 мм.

Развитие и возрастные особенности глоточной миндалины. Глоточная миндалина закладывается на 3—4-м месяце внутриутробной жизни в толще формирующейся слизистой оболочки

носовой части глотки. У новорожденного миндалины уже хорошо выражены — размеры ее равны 5—6 мм. В дальнейшем миндалина растет довольно быстро. К концу года ее длина достигает 6—10 мм. Лимфоидные узелки в миндалине появляются на 1-м году жизни. После 30 лет величина глоточной миндалины постепенно уменьшается.

Сосуды и нервы глоточной миндалины. К р о в о с н а б ж а е т с я глоточная миндалина сосудами от ветвей восходящей глоточной артерии. В е н о з н а я к р о в ь оттекает в вены глоточного сплетения. Миндалины получают н е р в н ы е в о л о к н а из ветвей лицевого, языкоглоточного, блуждающего нервов и симпатические волокна от периаартериальных сплетений.

Трубная миндалина (tonsilla tubaria) парная, представляет собой скопление лимфоидной ткани в виде прерывистой пластинки в толще слизистой оболочки трубного валика, в области глоточного отверстия и хрящевой части слуховой трубы. Состоит миндалина из диффузной лимфоидной ткани и немногочисленных лимфоидных узелков. Слизистая оболочка над миндалиной покрыта реснитчатым (многоклеточным мерцательным) эпителием. Трубная миндалина достаточно хорошо выражена у новорожденного (ее длина 7,0—7,5 мм), а своего наибольшего развития достигает в 4—7 лет. У детей на поверхности слизистой оболочки в области трубной миндалины видны мелкие бугорки, под которыми имеются скопления лимфоидной ткани — лимфоидные узелки. Лимфоидные узелки и центры размножения в них появляются на 1-м году жизни ребенка. Возрастная инволюция трубной миндалины начинается в подростковом и юношеском возрасте.

Развитие трубной миндалины. Развитие трубной миндалины начинается на 7—8-м месяце жизни плода в толще слизистой оболочки вокруг глоточного отверстия слуховой трубы. Вначале появляются отдельные скопления будущей лимфоидной ткани, из которых в дальнейшем формируется трубная миндалина.

Сосуды и нервы трубной миндалины. К р о в ь к трубной миндалине притекает по ветвям восходящей глоточной артерии. В е н о з н а я к р о в ь от миндалины оттекает в вены глоточного сплетения. Н е р в н ы е в о л о к н а поступают в составе ветвей лицевого, языкоглоточного и блуждающего нервов, а также из периаартериальных симпатических сплетений.

Лимфоидные узелки червеобразного отростка

Лимфоидные узелки червеобразного отростка (аппендикса) (nóduli lymphoidei appendicis vermiformis) в период их максимального развития (после рождения и до 16—17 лет) располагаются в слизистой оболочке и в подслизистой основе на всем

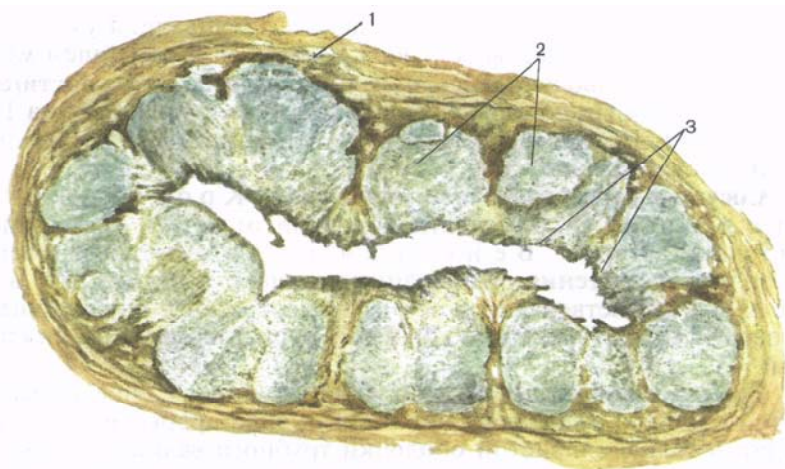


Рис. 34. Лимфоидные узелки в стенках аппендикса (поперечный разрез).

1 — наружные слои стенки аппендикса (мышечная и серозная оболочки); 2 — лимфоидные узелки; 3 — эпителиальный покров слизистой оболочки.

протяжении этого органа — от его основания (возле слепой кишки) до верхушки (рис. 34). Общее количество лимфоидных узелков в стенке аппендикса у детей и подростков достигает 600—800. Нередко узелки располагаются друг над другом в 2—3 ряда. Поперечные размеры одного узелка не превышают 1,0—1,5 мм. Между узелками находятся ретикулярные и коллагеновые волокна, а также проникающие сюда глубокие кишечные железы.

Развитие и возрастные особенности лимфоидных узелков червеобразного отростка. Закладка лимфоидных узелков в стенках формирующегося червеобразного отростка происходит у плода на 4-м месяце. Появляются узелки вначале в слизистой оболочке, а затем и в подслизистой основе. На 5-м месяце внутриутробной жизни узелки хорошо сформированы и представляют собой округлые скопления лимфоидной ткани. Непосредственно перед рождением или вскоре после него в узелках появляются центры размножения. Поперечный размер узелков у новорожденного составляет от 0,5 до 1,25 мм, а число их в стенках червеобразного отростка достигает 150—200. У детей старше 10 лет в подслизистой основе аппендикса имеются группы жировых клеток, увеличивается количество коллагеновых и эластических волокон; ретикулярные волокна становятся толще. В период с 16 до 18 лет количество лимфоидных узелков уменьшается и увеличивается масса жировой ткани. Особенно заметно увеличение жировой ткани в стенках червеобразного отростка в

20—30 лет. У людей старше 50—60 лет в стенках червеобразного отростка число лимфоидных узелков уменьшается.

Сосуды и нервы лимфоидных узелков червеобразного отростка. Артериальные сосуды подходят к лимфоидным узелкам от ветвей, кровоснабжающих стенки червеобразного отростка (артерия червеобразного отростка), а нервы — от вегетативных нервных сплетений. Венозная кровь от лимфоидных узелков оттекает в вену червеобразного отростка. Лимфатические сосуды, формирующиеся в стенках отростка, направляются к слепокишечным и подвздошно-ободочно-кишечным лимфатическим узлам.

Лимфоидные бляшки тонкой кишки

Лимфоидные бляшки (*nóduli lymphóidei aggregáti*), или, как их еще называют, пейеровы бляшки, представляют собой узелковые скопления лимфоидной ткани. Бляшки располагаются в стенках тонкой кишки, главным образом ее конечного отдела — подвздошной кишки, в толще слизистой оболочки и в подслизистой основе. В этих местах мышечная пластинка слизистой оболочки прерывается или отсутствует. Лимфоидные бляшки имеют вид плоских образований, преимущественно овальных или круглых, чуть-чуть выступающих в просвет кишки. Располагаются бляшки чаще на стороне, противоположной брыжеечному краю кишки, в отдельных случаях — вблизи брыжеечного края кишки. Длинным своим размером бляшки ориентированы, как правило, вдоль кишки. Встречаются бляшки, лежащие косо по отношению к длиннику кишки или даже в поперечном направлении. Последние изредка располагаются у самого конечного отдела подвздошной кишки, вблизи подвздошно-слепокишечного клапана. Круговые складки слизистой оболочки на месте лимфоидных бляшек прерываются. Бляшки располагаются почти рядом друг с другом, иногда расстояние между ними достигает нескольких десятков сантиметров. Количество лимфоидных бляшек в период их максимального развития (у детей и подростков) составляет 33—80.

Длина лимфоидных бляшек варьирует в широких пределах — от 0,2 до 1,5 см, ширина не превышает 0,2—1,5 см. Слизистая оболочка подвздошной кишки в области лимфоидных бляшек неровная, бугристая. Между бугорками, поперечные размеры которых достигают 1—2 мм, находятся небольшие углубления.

Построены лимфоидные бляшки из лимфоидных узелков, число которых в одной бляшке составляет от 5—10 до 100—150 и более. Между узелками располагаются диффузная лимфоидная ткань, тонкие пучки соединительнотканых волокон. Между отдельными узелками обнаруживаются кишечные желе-

зы. Нередко узелки лежат друг над другом в два ряда. Размеры лимфоидных узелков, образующих бляшки, у детей, подростков и юношей колеблются от 0,5 до 2 мм. Центральную часть большинства узелков занимает крупный центр размножения.

Развитие и возрастные особенности лимфоидных бляшек подвздошной кишки. Скопление клеток лимфоидного ряда в толще конечного отдела тонкой кишки можно обнаружить у плода на 4-м месяце внутриутробной жизни. Границы будущих узелков нечеткие, клеточные элементы в них располагаются рыхло. Слизистая оболочка кишки в этих местах утолщена. У 5-месячного плода узелки в слизистой оболочке становятся округлыми, а контуры их более оформленными. Размеры лимфоидных бляшек подвздошной кишки у плодов не превышают 2 см в длину и 0,2 см в ширину, их число до рождения колеблется от 5 до 21. У новорожденных эти бляшки еще не выступают над поверхностью слизистой оболочки. Количество их достигает 30, а длина наиболее крупных из них составляет 2—3 см. В одиночных узелках, входящих в состав бляшек, уже имеются центры размножения. По мере увеличения возраста ребенка число узелков, содержащих центр размножения, быстро возрастает. У детей на 1-м году жизни лимфоидные бляшки уже выступают над поверхностью слизистой оболочки. После 20 лет и особенно у людей старше 30 лет границы лимфоидных бляшек менее заметны на поверхности слизистой оболочки, а после 40—50 лет поверхность слизистой оболочки над бляшками сглажена.

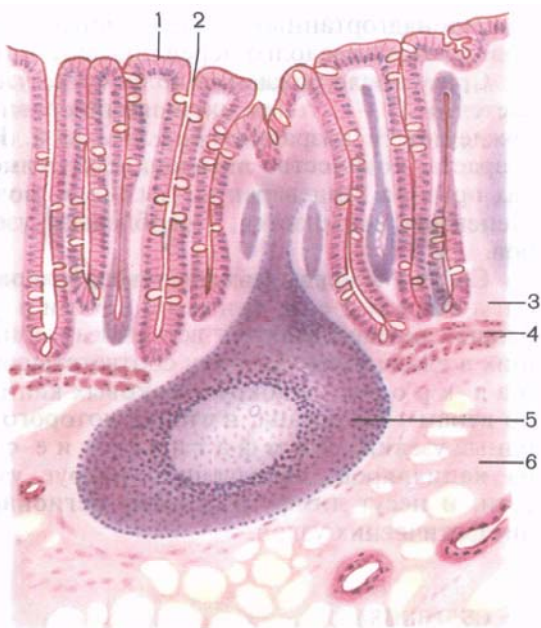
Количество лимфоидных бляшек с возрастом уменьшается. У людей старше 40 лет число бляшек не превышает 20, а старше 60 лет — 16. Сокращаются размеры бляшек и количество лимфоидных узелков в их составе. После 50—60 лет центры размножения в лимфоидных узелках встречаются редко.

Одиночные лимфоидные узелки

Одиночные лимфоидные узелки (*nóduli lymphóidei solitárii*) (рис. 35) имеются в толще слизистой оболочки и в подслизистой основе органов пищеварительной системы (глотка, пищевод, желудок, тонкая кишка, толстая кишка, желчный пузырь), органов дыхания (гортань, трахея, главные, долевые и сегментарные бронхи), а также в стенках мочеточников, мочевого пузыря, мочеиспускательного канала. Лимфоидные узелки располагаются на разном расстоянии друг от друга и на различной глубине. Нередко они лежат так близко к эпителиальному покрову, что слизистая оболочка над ним возвышается в виде небольших холмиков. Число лимфоидных узелков в слизистой оболочке указанных органов довольно велико. В стенках тонкой кишки у детей количество узелков от 1000 до 5000, толстой кишки — от 1800 до 7300, в стенках трахеи — от 100 до 180, а

Рис. 35. Одиночный лимфоидный узелок в слизистой оболочке кишки.

1 — эпителиальный покров слизистой оболочки; 2 — кишечная крипта; 3 — слизистая оболочка; 4 — мышечная пластинка слизистой оболочки; 5 — лимфоидный узелок; 6 — подслизистая основа.



мочевого пузыря — от 25 до 100. В детском и подростковом возрасте в толще слизистой оболочки двенадцатиперстной кишки на площади в 1 см^2 располагается в среднем 9 лимфоидных узелков, подвздошной — 18, слепой — 22, ободочной — 35, прямой кишки — 21 узелок. В слизистой оболочке желчного пузыря количество лимфоидных узелков достигает 25.

Скопления лимфоидной ткани в толще слизистой оболочки гортани имеют вид лимфоидных узелков, расположенных в виде кольца (гортанная миндалина). Наибольшее количество лимфоидной ткани наблюдается в слизистой оболочке на задней поверхности надгортанника, боковых отделов преддверия, желудочков гортани, черпалонадгортанных связок. Диффузная лимфоидная ткань имеется также в слизистой оболочке под голосовой полостью.

Развитие и возрастные особенности одиночных лимфоидных узелков. В стенках органов пищеварения, дыхания и мочевыводящих путей лимфоидные узелки появляются на 5—6-м месяце внутриутробной жизни. У новорожденных и детей 1-го года жизни в стенках тонкой кишки на 1 см^2 приходится в среднем 9 узелков, толстой кишки — 11. В слизистой оболочке гортани (преддверие, желудочки гортани) лимфоидные узелки у новорожденных хорошо развиты. В нижней части гортани (подголосовая полость) узелки формируются на 1-м году жизни ребенка. У детей 1—3 лет лимфоидные узелки обнаруживаются в толще

черпалонадгортанных связок. Центры размножения в узелках появляются незадолго перед рождением или вскоре после него.

Сразу после рождения количество узелков заметно увеличивается. К 10—15 годам их число по сравнению с периодом новорожденности возрастает в 1,5—2 раза. Начиная с юношеского возраста, количество лимфоидных узелков в слизистых оболочках органов пищеварения, дыхания, мочевыводящих путей постепенно уменьшается. Преобладают узелки небольших размеров.

Сосуды и нервы лимфоидных узелков и бляшек. К р о в о с н а б ж е н и е и и н н е р в а ц и я лимфоидных узелков и бляшек осуществляются ветвями артерий и нервов, проникающих в слизистую оболочку соответствующего органа. В е н о з н а я к р о в ь из вокругузелковых капиллярных сетей оттекает по венам того органа, в стенке которого располагаются лимфоидные узелки. Л и м ф а т и ч е с к и е с о с у д ы формируются из капилляров, образующих вокруг узелков мелкопетлистые сети, и несут лимфу в сторону регионарных для этих органов лимфатических узлов.

СЕЛЕЗЕНКА

Селезенка (*lien*, s. *splén*) выполняет функции иммунного контроля крови. Она расположена на пути тока крови из магистрального сосуда большого круга кровообращения — аорты в систему воротной вены, разветвляющейся в печени. Селезенка находится в брюшной полости, в области левого подреберья, на уровне от IX до XI ребра. Масса селезенки у взрослого человека (20—40 лет) составляет 192 г у мужчины и 153 г у женщины, длина — 10—14 см, ширина — 6—10 см и толщина — 3—4 см.

Селезенка имеет форму уплощенной и удлинненной полусферы (рис. 36). Она темно-красного цвета, на ощупь мягкая. У селезенки выделяют две поверхности: диафрагмальную и висцеральную. Гладкая выпуклая **диафрагмальная поверхность** (*facies diaphragmatica*) обращена латерально и вверх к диафрагме. Переднемедиальная **висцеральная поверхность** (*facies visceralis*) неровная, на ней выделяют **ворота селезенки** (*hilum splenicum*) и участки, к которым прилежат соседние органы. **Желудочная поверхность** (*facies gastrica*) соприкасается с дном желудка; она видна впереди ворот селезенки. **Почечная поверхность** (*facies renalis*), располагающаяся позади ворот органа, прилежит к верхнему концу левой почки и левому надпочечнику. **Ободочно-кишечная поверхность** (*facies colica*) в месте соприкосновения селезенки с левым изгибом ободочной кишки находится ниже ворот селезенки, ближе к ее переднему концу. Чуть выше ободочной поверхности, непосредственно позади ворот, имеется небольшой участок, к которому подходит хвост поджелудочной

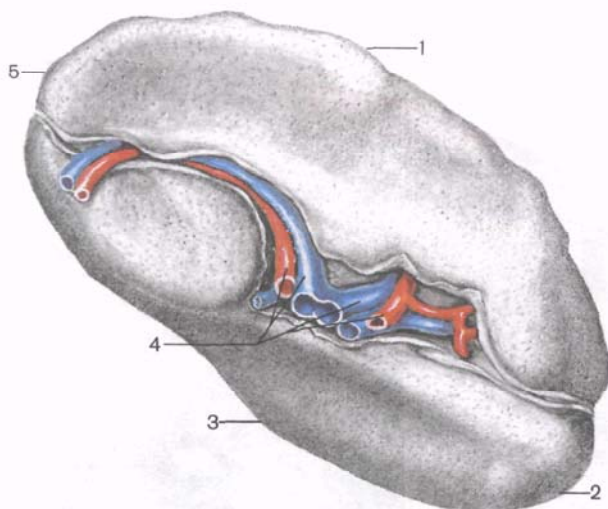


Рис. 36. Селезенка; висцеральная поверхность.

1 — верхний край; 2 — передний полюс; 3 — нижний край; 4 — ворота селезенки; 5 — задний полюс.

железы. **Верхний (передний) край селезенки** (*margo superior*), отделяющий желудочную поверхность от диафрагмальной, острый. На нем выделяются две-три неглубокие выемки. **Нижний (задний) край** (*margo inferior*) более тупой. У селезенки выделяют два конца (полюса): задний и передний. **Задний конец** (*extremitas posterior*) закруглен, обращен вверх и назад. **Передний конец** (*extremitas anterior*) более острый, выступает вперед и находится чуть выше поперечной ободочной кишки.

Селезенка со всех сторон покрыта брюшиной, которая прочно сращена с ее фиброзной оболочкой. Только в области ворот, куда обращен хвост поджелудочной железы, имеется небольшой участок, свободный от брюшины. Между висцеральной поверхностью селезенки с одной стороны, желудком и диафрагмой — с другой натянуты листки брюшины, ее связки (желудочно-селезеночная, диафрагмально-селезеночная), поэтому изменение положения этих органов (экскурсия диафрагмы при дыхании, наполнение и опорожнение желудка) отражается на топографии селезенки.

От **фиброзной оболочки** (*túnica fibrósa*), находящейся под серозным покровом, внутрь органа отходят соединительнотканые перекладины — **трабекулы селезенки** (*trabéculae splénicae*) (рис. 37). Между трабекулами находится паренхима — **пульпа (мякоть) селезенки** (*púlpa splénica*). Выделяют **красную пульпу** (*púlpa rubra*), располагающуюся между **венными синусами** (*sinus venuláris*) селезенки и состоящую из петель

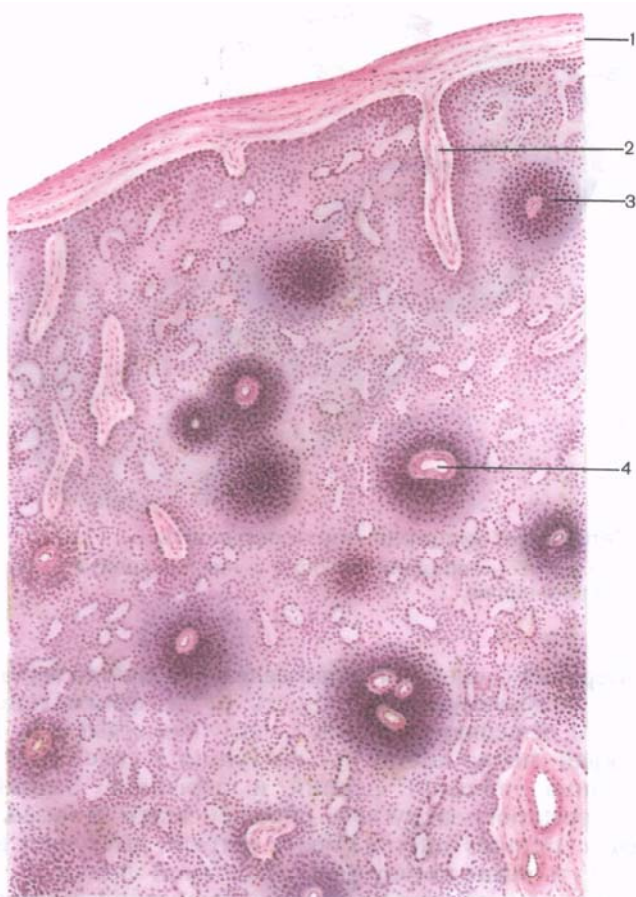


Рис. 37. Микроскопическое строение селезенки.

1 — капсула; 2 — трабекула; 3 — периартериальная лимфоидная муфта; 4 — пульпарная артерия.

ретикулярной ткани, заполненных эритроцитами, лейкоцитами, лимфоцитами, макрофагами. Белая пульпа (*púlpā álba*) образована селезеночными лимфоидными периартериальными муфтами, лимфоидными узелками и макрофагально-лимфоидными муфтами (эллипсоидами), состоящими из лимфоцитов и других клеток лимфоидной ткани, залегающих в петлях ретикулярной стромы (рис. 38). Масса белой пульпы у детей и подростков составляет 18,5—21 % от общей массы селезенки.

Периартериальные лимфоидные муфты окружают пульпарные артерии от места выхода их из трабекул и вплоть до эллипсоидов. Каждая пульпарная артерия окружена 2—4 рядами (слоями)

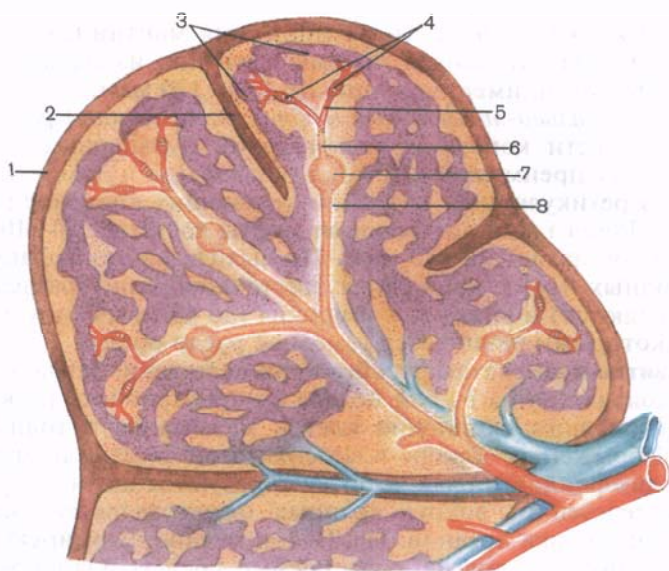


Рис. 38. Расположение лимфоидных структур в селезенке (схема).

1 — капсула селезенки; 2 — трабекула селезенки; 3 — венозные синусоиды; 4 — макрофагально-лимфоидные муфты (эллипсоиды); 5 — кисточковая артерия; 6 — центральная артерия; 7 — лимфоидный узелок селезенки; 8 — периартериальная лимфоидная муфта.

клеток лимфоидного ряда, состоящими из малых и средних лимфоцитов, плазматических и ретикулярных клеток, макрофагов, а также единичных больших лимфоцитов и клеток с картиной митоза. Непосредственно возле стенок артерий располагаются преимущественно Т-лимфоциты. Это внутренняя тимусзависимая зона периартериальных лимфоидных муфт. Наружная зона периартериальных лимфоидных муфт состоит из Т- и В-лимфоцитов и других клеток. Это так называемая маргинальная (пограничная) зона. Она отделяет тимусзависимую зону от красной пульпы.

Лимфоидные узелки диаметром от 300 мкм до 1 мм располагаются по ходу лимфоидных муфт, образуя их утолщения. При этом периартериальная лимфоидная муфта со своей артерией входит в состав лимфоидного узелка, занимая его периферию. Часть лимфоидной муфты, находящуюся внутри узелка, называют его периартериальной зоной. Пульпарная артерия, проходящая через лимфоидный узелок, всегда располагается эксцентрично. Лимфоидные узелки могут иметь центр размножения, который локализуется сбоку от артерии лимфоидного узелка. В центре размножения находятся большие лимфоциты, Т- и В-клетки, макрофаги, плазматические и митотически делящиеся

клетки. Окружающая центр размножения мантийная (периферическая) зона, состоящая преимущественно из малых и средних лимфоцитов, имеет толщину от 40 до 120 мкм.

Макрофагально-лимфоидные муфты (эллипсоиды) располагаются в области конечных разветвлений пульпарных артерий. Они состоят преимущественно из макрофагов и лимфоцитов, а также из ретикулярных клеток, окружающих кровеносный капилляр. Длина такой лимфоидной муфты достигает 50—100 мкм, диаметр составляет 25—50 мкм. По выходе из макрофагальных лимфоидных муфт капилляры кисточкообразно разделяются (разветвляются) и впадают в широкие (до 40 мкм) синусы селезенки, которыми начинается венозное русло органа.

Развитие и возрастные особенности селезенки. Закладка селезенки появляется на 5—6-й неделе внутриутробного развития в виде небольшого скопления клеток мезенхимы в толще дорсальной брыжейки. Вскоре в мезенхимном зачатке появляются клетки лимфоидного ряда, а также образуются щели — будущие сосуды селезенки, вокруг которых осуществляется тканевая дифференцировка органов. На 2—4-м месяце формируются венозные синусы и другие кровеносные сосуды. Одновременно внутри селезенки от капсулы вырастают тяжи клеток — будущие трабекулы. В конце 4-го месяца и на 5-м месяце в селезенке обнаруживаются скопления лимфоцитов — будущие периартериальные лимфоидные муфты и лимфоидные узелки. Постепенно количество лимфоидных узелков в селезенке увеличивается, в них появляются центры размножения.

У новорожденного селезенка округлая, имеет дольчатое строение, масса ее примерно 9,5 г. В этот период белая пульпа составляет от 5 до 10 % от массы органа. На 3-м месяце постнатального развития масса селезенки увеличивается до 11—14 г (в среднем), а к концу 1-го года жизни достигает 24—28 г. У ребенка 6 лет по сравнению с годовалым масса селезенки удваивается, к 10 годам достигает 66—70 г, в 16—17 лет составляет 165—171 г.

Относительное количество белой пульпы (82—85 %) в течение жизни человека почти не изменяется. Содержание белой пульпы (периартериальные лимфоидные муфты, лимфоидные узелки и макрофагально-лимфоидные муфты, или эллипсоиды) в селезенке ребенка 6—10 лет в среднем равно 18,6 %, к 21—30 годам снижается до 7,7—9,6 %, а к 50 годам не превышает 6—5 % от массы органа.

Сосуды и нервы селезенки. К селезенке подходит одноименная (селезеночная) артерия, которая делится на несколько ветвей, вступающих в орган через его ворота. Селезеночные ветви образуют 4—5 сегментарных артерий, а последние разветвляются на трабекулярные артерии. В паренхиму селезенки направляются пульпарные артерии диаметром 140—250 мкм, вокруг которых располагаются лимфоидные периартериальные

муфты и периартериальная зона селезеночных лимфоидных узелков. Каждая пульпарная артерия делится на артериолы диаметром около 50 мкм, а затем на капилляры, окруженные макрофагально-лимфоидными муфтами (эллипсоидами). Образовавшиеся при ветвлении артерий капилляры впадают в широкие селезеночные венозные синусы, расположенные в красной пульпе.

Венозная кровь от паренхимы селезенки оттекает по пульпарным, а затем трабекулярным венам. Образующаяся в воротах органа селезеночная вена впадает в воротную вену.

Иннервация селезенки осуществляется ветвями блуждающих нервов и симпатическими волокнами, подходящими к селезенке в составе одноименного сплетения.

ЛИМФАТИЧЕСКИЕ УЗЛЫ

Лимфатические узлы (*hódi lympháticsi*) являются наиболее многочисленными органами иммунной системы, служат биологическими фильтрами для протекающей по ним лимфы (тканевой жидкости). Они лежат на путях следования лимфатических сосудов от органов и тканей к лимфатическим протокам и лимфатическим стволам. Располагаются лимфатические узлы обычно группами. В группе может быть два и более, а иногда несколько десятков узлов. Например, группа верхних брыжеечных узлов насчитывает 66—404, подмышечных — 12—45, поверхностных паховых — 4—20 узлов.

Каждый **лимфатический узел** (*nódus lympháticus*) снаружи покрыт соединительнотканной капсулой, от которой внутрь органа отходят тонкие ответвления — перекладки, **капсулярные трабекулы** (*trabéculae*). В том месте, где из лимфатического узла выходят выносящие лимфатические сосуды, узел имеет небольшое вдавление — **ворота** (*hilum*). В области ворот капсула довольно сильно утолщается, образуя *воротное* (хиларное) *утолщение*, более или менее глубоко вдающееся внутрь узла. От воротного утолщения в паренхиму узла отходят воротные трабекулы. Наиболее длинные из них соединяются с капсулярными трабекулами.

У лимфатических узлов, к которым лимфа течет от конечностей (паховые, подмышечные) и которые называют также *с ом а т и ч е с к и м и*, чаще одни ворота, у *в и с ц е р а л ь н ы х* (брыжеечные, трахеобронхиальные) — до 3—4 ворот. Через ворота в лимфатический узел входят артерии, нервы, выходят вены и выносящие лимфатические сосуды.

Внутри лимфатического узла, между трабекулами, находится *р е т и к у л я р н а я с т р о м а*. Она представлена ретикулярными волокнами и ретикулярными клетками, образующими трехмерную сеть с различными по величине и форме петлями.

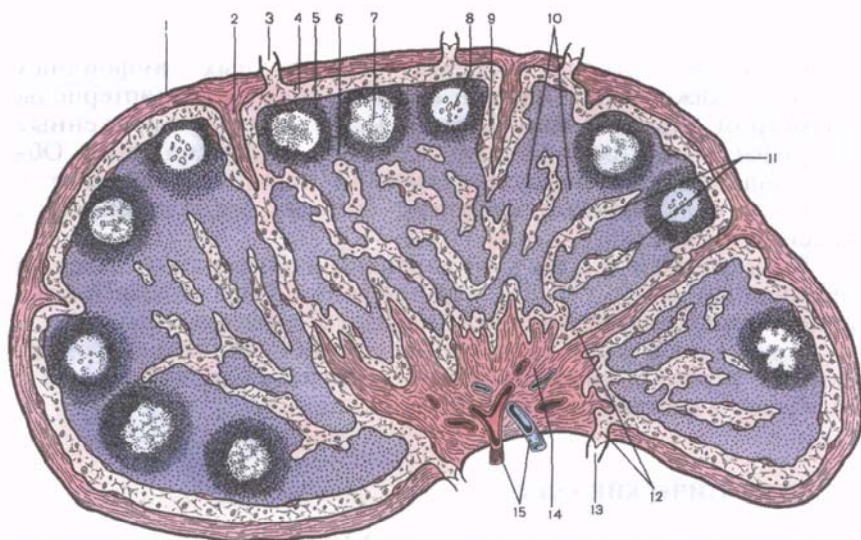


Рис. 39. Микроскопическое строение лимфатического узла.

1 — капсула; 2 — трабекула; 3 — приносящий лимфатический сосуд; 4 — подкапсульный лимфатический синус; 5 — корковое вещество; 6 — паракортикальная (тимусзависимая) зона; 7 — лимфоидный узелок; 8 — центр размножения лимфоидного узелка; 9 — корковый лимфатический синус; 10 — мякотные тяжи; 11 — мозговое вещество; 12 — воротный синус; 13 — выносящий лимфатический сосуд; 14 — воротное утолщение; 15 — кровеносные сосуды.

В петлях ретикулярной стромы располагаются клеточные элементы лимфоидной ткани.

Паренхиму лимфатического узла разделяют на корковое и мозговое вещество (рис. 39). **Корковое вещество** (cortex) более темное на окрашенных гистологических срезах вследствие плотно лежащих клеточных элементов, находится ближе к капсуле, занимает периферические отделы узла. Более светлое **мозговое вещество** (medulla) лежит ближе к воротам узла и занимает центральную его часть. В корковом веществе располагаются округлые образования диаметром 0,5—1,0 мм — **лимфоидные узелки** (nóduli lymphóidei). Различают лимфоидные узелки без центра размножения и с центром размножения (герминативный центр, centrum germinále).

Вокруг лимфоидных узелков располагается диффузная лимфоидная ткань. В ней выделяют корковое плато, которое включает участки лимфоидной ткани между узелками — межузелковую зону. В состав коркового плато входит также ткань, находящаяся снару́жи от лимфоидных узелков, между ними и капсулой. Кнутри от узелков, непосредственно на границе с мозговым веществом, выделяется полоска лимфоидной ткани — околкорковое вещество, или тимусзависимая (пара-

к о р т и к а л ь н а я) з о н а (paracórtex, s.zóna thymodepéndens), содержащая преимущественно Т-лимфоциты. В этой зоне находятся выстланные кубической формы эндотелием посткапиллярные венулы, через стенки которых лимфоциты мигрируют в кровеносное русло.

Паренхима мозгового вещества представлена тяжами лимфоидной ткани — **мякотными тяжами** (chórdæ medulláres). Они простираются от внутренних отделов коркового вещества до ворот лимфатического узла и вместе с лимфоидными узелками образуют В-зависимую зону. Мякотные тяжи соединяются друг с другом, в результате чего создаются сложные переплетения.

Паренхима лимфатического узла пронизана густой сетью узких каналов — **лимфатическими синусами** (sinus lympháatici), по которым поступающая в узел лимфа течет от **подкапсулярного** (краевого) **синуса** (sinus subcapsuláris) к воротному синусу. Вдоль капсулярных трабекул лежат *синусы коркового* (sinus corticáles) и *мозгового вещества* (sinus medulláres). Последние достигают ворот лимфатического узла (воротного утолщения) и впадают в расположенный здесь воротный синус. В просвете синусов имеется мелкопетлистая сеть, образованная ретикулярными волокнами и клетками, в петлях которых могут застревать инородные частицы, погибшие и опухолевые клетки.

Развитие и возрастные особенности лимфатических узлов. Лимфатические узлы, их строма развиваются из мезенхимы возле формирующихся сплетений кровеносных и лимфатических сосудов, начиная с 5—6-й недели жизни эмбриона. Закладки лимфатических узлов в разных областях тела человека образуются в различные периоды вплоть до рождения и даже после него.

В процессе развития узла просвет лимфатического сосуда превращается в подкапсулярный (краевой) синус. Промежуточные синусы развиваются на основе разветвленного лимфатического сплетения, между сосудами которого вырастают тяжи эмбриональной соединительной ткани. Сюда вселяются клетки лимфоидного ряда. Начиная с 19-й недели, в отдельных лимфатических узлах можно видеть намечающуюся границу между корковым и мозговым веществом. Лимфоидные узелки в лимфатических узлах начинают формироваться уже во внутриутробном периоде. Центры размножения в лимфоидных узелках появляются незадолго до рождения и вскоре после него. Основные возрастные формообразовательные процессы в лимфатических узлах заканчиваются к 10—12 годам.

Возрастные изменения в лимфатических узлах (уменьшение количества лимфоидной и разрастание жировой ткани) наблюдаются уже в юношеском возрасте. Разрастается соединительная ткань в строме и паренхиме узлов, появляются группы жировых клеток. Одновременно уменьшается количество лимфа-

тических узлов в регионарных группах. Многие лимфатические узлы небольших размеров полностью замещаются соединительной тканью и перестают существовать как органы иммунной системы. Рядом лежащие лимфатические узлы, чаще средних размеров, срастаются друг с другом и образуют более крупные узлы сегментарной или лентовидной формы.

Сосуды и нервы лимфатических узлов. В каждый лимфатический узел входит от 1—2 до 10 мелких артериальных ветвей от ближайших артерий. Формирующиеся из капилляров венулы сливаются в вены, направляются к воротам органа и покидают узел вместе с выносящими лимфатическими сосудами.

Вегетативные нервные волокна лимфатические узлы получают от сплетений, расположенных рядом с артериями, а также от проходящих возле узлов нервных стволов.

Вопросы для самоповторения и самоконтроля

1. Какие органы относятся к центральным органам иммунной системы, какие к периферическим и почему?
2. Какие морфологические признаки характерны для центральных органов иммунной системы, какие для периферических?
3. Вспомните, из каких структурных элементов состоят костный мозг и тимус?
4. Что общего в строении периферических органов иммунной системы?
5. В стенках каких органов располагаются лимфоидные узелки? Каково их строение?
6. Какие структурные элементы лимфоидной ткани входят в состав белой пульпы селезенки?
7. Какие образования имеются в лимфатических узлах, по которым лимфа течет от приносящих лимфатических сосудов к выносящим?

ЛИМФАТИЧЕСКАЯ СИСТЕМА

Лимфатическая система (*système lymphaticum*) включает разветвленные в органах и тканях капилляры, лимфатические сосуды, лимфатические узлы, являющиеся биологическими фильтрами для тканевой жидкости, а также лимфатические стволы и протоки. По лимфатическим сосудам лимфа (тканевая жидкость) от места своего образования течет к месту слияния внутренней яремной и подключичной вен, образующих венозный угол справа и слева в нижних отделах шеи (рис. 40).

Лимфатическая система выполняет важнейшие в организме защитные функции — фильтрует тканевую жидкость (через лимфатические узлы) и возвращает ее (очищенную) в кровь, а затем снова в органы и ткани. С помощью лимфатической системы из органов и тканей удаляются частицы погибших клеток

и других тканевых элементов, крупнодисперсные белки, не способные пройти через стенки кровеносных капилляров, а также чужеродные частицы и микроорганизмы, оказавшиеся в теле человека.

Соответственно строению и функциям в лимфатической системе выделяют **лимфатические капилляры** (лимфокапиллярные сосуды). В них всасывается тканевая жидкость, которая вместе с растворенными в ней кристаллоидами, продуктами обмена веществ в лимфатических капиллярах называется **лимфой** (от лат. *lympha* — чистая вода). По своему составу лимфа практически не отличается от тканевой жидкости. Она бесцветна, в ней присутствует некоторое количество лимфоцитов, встречаются макрофаги.

По **лимфатическим сосудам** лимфа из капилляров вместе с содержащимися в ней веществами течет к соответствующим данному органу или части тела регионарным лимфатическим узлам, а от них — к крупным лимфатическим сосудам — стволам и протокам. Лимфатические сосуды могут служить путями распространения инфекции и опухолевых клеток.

Лимфатические стволы и лимфатические протоки — это крупные коллекторные лимфатические сосуды, по которым лимфа от областей тела оттекает в нижние отделы шеи — в конечные отделы подключичной или внутренней яремной вены либо в венозный угол — место слияния этих вен. В результате этого слияния образуется правая (левая) плечеголовная вена.

Лимфа, оттекающая по лимфатическим сосудам к лимфатическим стволам и протокам, проходит через лимфатические узлы, выполняющие барьерно-фильтрационную и иммунную функции. В синусах лимфатических узлов лимфа профильтровывается через петли ретикулярной ткани.

ЛИМФАТИЧЕСКИЕ КАПИЛЛЯРЫ (ЛИМФОКАПИЛЛЯРНЫЕ СОСУДЫ)

Лимфатические капилляры (*vása lymphocapillária*) являются начальным звеном — «корнями» лимфатической системы. Они имеются во всех органах и тканях тела человека, кроме головного и спинного мозга, их оболочек, глазного яблока, внутреннего уха, эпителиального покрова кожи и слизистых оболочек, хрящей, паренхимы селезенки, костного мозга и плаценты. В отличие от кровеносных капилляров лимфокапилляры имеют больший диаметр (от 0,01 до 0,2 мм), неровные контуры, боковые выпячивания (рис. 41). При соединении друг с другом они образуют в органах и тканях замкнутые **лимфокапиллярные сети** (*réte lymphocapilláre*). Петли этих сетей лежат в одной или нескольких плоскостях в зависимости от строения (конструкции) органа, в котором они располагаются. Ориентация капилляров

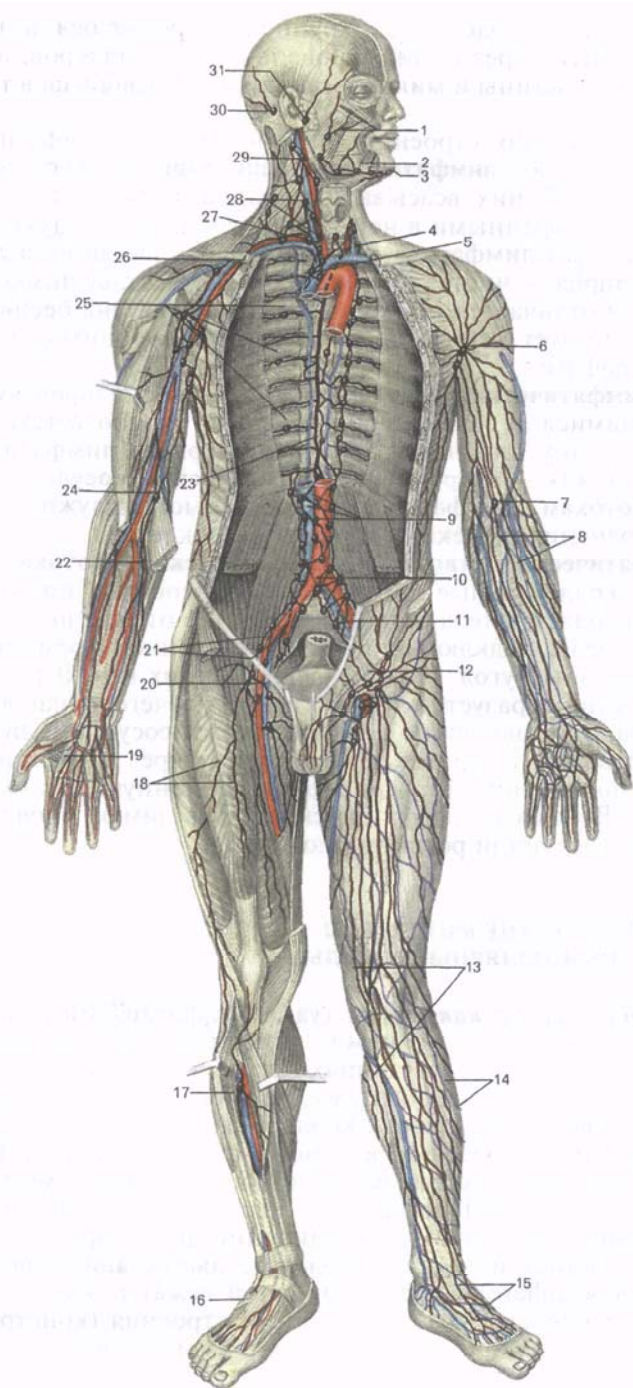
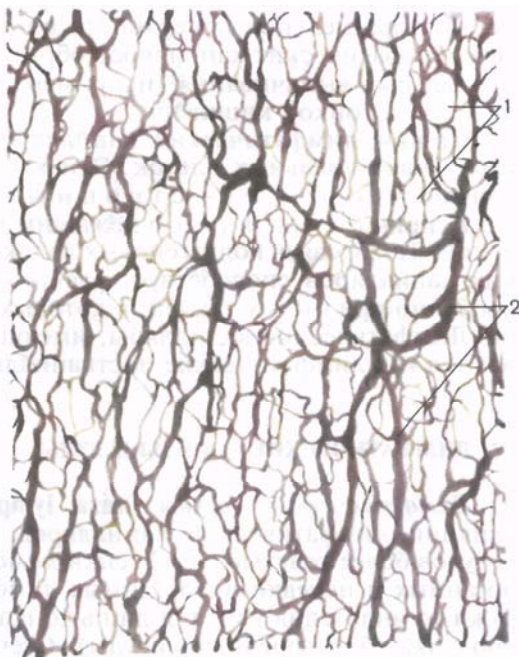

Рис. 41. Сеть лимфатических капилляров (1) и лимфатических сосудов (2) в серозной оболочке тонкой кишки.



соответствует направлению пучков соединительной ткани, в которых лимфатические капилляры залегают. Так, в объемных органах (мышцы, легкие, печень, почки, крупные железы и др.) лимфокапиллярные сети имеют трехмерное строение. Лимфатические капилляры в них ориентированы в различных направлениях, расположены между структурно-функциональными элементами органа: пучками мышечных волокон, группами железистых клеток, почечными тельцами и канальцами, печеночными дольками. В плоских органах (фасции, серозные оболочки, кожа, слои стенок полых органов, стенки крупных кровеносных сосудов) лимфокапиллярные сети располагаются в одной плос-

Рис. 40. Лимфатическая система человека.

1 — лимфатические сосуды лица; 2 — поднижнечелюстные лимфатические узлы; 3 — подбородачные лимфатические узлы; 4 — устье грудного протока; 5 — передние средостенные лимфатические узлы; 6 — подмышечные лимфатические узлы; 7 — поверхностный локтевой лимфатический узел; 8 — поверхностные лимфатические сосуды руки; 9 — поясничные лимфатические узлы; 10 — подаортальный лимфатический узел; 11 — общие подвздошные лимфатические узлы; 12 — поверхностные паховые лимфатические узлы; 13 — медиальная группа поверхностных лимфатических сосудов голени; 14 — латеральная группа поверхностных лимфатических сосудов голени; 15 — поверхностные лимфатические сосуды стопы; 16 — глубокие лимфатические сосуды стопы; 17 — глубокие лимфатические сосуды голени; 18 — глубокие лимфатические сосуды бедра; 19 — глубокие лимфатические сосуды ладони; 20 — глубокие паховые лимфатические узлы; 21 — наружные и внутренние подвздошные лимфатические узлы; 22 — глубокие лимфатические сосуды предплечья; 23 — грудной проток; 24 — глубокий локтевой лимфатический узел; 25 — межреберные лимфатические узлы; 26 — подключичный ствол; 27 — яремный ствол; 28 — глубокие шейные лимфатические узлы; 29 — яремно-двубрюшинный лимфатический узел; 30 — сосцевидные лимфатические узлы; 31 — предушные лимфатические узлы.

кости, параллельной поверхности органа. В некоторых органах сеть лимфатических капилляров образует пальцеобразные длинные слепые выпячивания (например, лимфатические синусы в ворсинках тонкой кишки).

Стенки лимфатических капилляров построены из одного слоя эндотелиальных клеток. Эти клетки при помощи пучков тончайших волокон — **с т р о п н ы х** (якорных) **ф и л а м е н т о в** прикреплены к рядом лежащим пучкам коллагеновых волокон. Такая связь коллагеновых волокон и стенок лимфатических капилляров способствует раскрытию просвета последних, особенно при отеках тканей, в которых эти капилляры находятся. Лимфатические капилляры, имеющие клапаны, рассматриваются как лимфатические посткапилляры.

ЛИМФАТИЧЕСКИЕ СОСУДЫ И УЗЛЫ

Лимфатические сосуды (*vása lymphática*) образуются при слиянии лимфатических капилляров. Стенки лимфатических сосудов более толстые, чем стенки лимфокапилляров. У внутриорганных и нередко внеорганных лимфатических сосудов снаружи от эндотелия имеется лишь тонкая соединительнотканная оболочка (безмышечные сосуды). Стенки более крупных лимфатических сосудов состоят из трех **о б о л о ч е к**: покрытой эндотелием **внутренней** (*túnica interna*), средней **мышечной** (*túnica média*) и **наружной** соединительнотканной (*túnica externa, s.adventitia*).

Лимфатические сосуды имеют **клапаны** (*válvulae lymphaticae*). Наличие клапанов придает этим сосудам характерный чешкообразный вид (рис. 42). Клапаны лимфатических сосудов, приспособленные пропускать лимфу только в одном направлении — от «периферии» в сторону лимфатических узлов, стволов и протоков, образованы складками внутренней оболочки с небольшим количеством соединительной ткани в толще каждой створки. Каждый клапан состоит из двух складок внутренней оболочки (створок), расположенных друг против друга. Расстояние между соседними клапанами составляет от 2—3 мм у внутриорганных лимфатических сосудов до 12—15 мм у более крупных (внеорганных) сосудов. Расположенные рядом внутриорганные лимфатические сосуды анастомозируют друг с другом, образуя сети (сплетения), петли которых имеют различные формы и размеры.

Из внутренних органов, мышц лимфатические сосуды, как правило, выходят рядом с кровеносными сосудами — это так называемые **глубокие лимфатические сосуды** (*vása lymphática profunda*). **Поверхностные лимфатические сосуды** (*vása lymphática superficialia*), находящиеся снаружи от поверхностной фасции тела человека, располагаются рядом с подкожными ве-

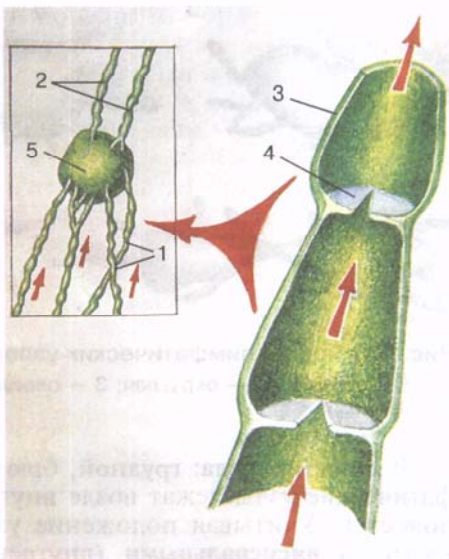
Рис. 42. Строение лимфатических сосудов (схема).

1 — приносящие лимфатические сосуды; 2 — выносящие лимфатические сосуды; 3 — стенка лимфатического сосуда; 4 — клапан; 5 — лимфатический узел.

нами или вблизи них. Эти сосуды формируются из лимфатических капилляров кожи, подкожной клетчатки. В подвижных местах, в местах изгибов тела (возле суставов) лимфатические сосуды раздваиваются, образуя окольные (коллатеральные) пути, которые обеспечивают непрерывный ток лимфы при изменениях положения тела или его частей, а также при нарушении проходимости некоторых лимфатических сосудов во время сгибательно-разгибательных движений в суставах.

Лимфатические узлы (*nódi lympháatici*) располагаются, как правило, возле кровеносных сосудов, чаще рядом с крупными венами, обычно группами — от нескольких узлов до десяти и более. С учетом особенностей положения (анатомо-топографический принцип), а также направления тока лимфы от органов (принцип регионарности) в теле человека различают около 150 регионарных групп лимфатических узлов (от лат. *régio* — область, участок). Соответственно области расположения выделяют: **поясничные лимфатические узлы** (*nódi lympháatici lumbáles*), **подмышечные лимфатические узлы** (*nódi lympháatici axilláres*) и др. Группа лимфатических узлов может иметь название кровеносного сосуда, рядом с которым она находится: **чревные лимфатические узлы** (*nódi lympháatici coeliáci*), **подвздошные лимфатические узлы** (*nódi lympháatici iliáci*).

В некоторых областях тела человека группы лимфатических узлов располагаются в два слоя, одна группа над другой. Между такими группами обычно находится фасция. В подобных случаях узлы, лежащие на фасции, называются **поверхностными**, а лежащие под фасцией — **глубокими**: например, на широкой фасции бедра располагаются **поверхностные паховые лимфатические узлы** (*nódi lympháatici inguináles superficiales*), а под фасцией — **глубокие паховые лимфатические узлы** (*nódi lympháatici inguináles profúndi*).



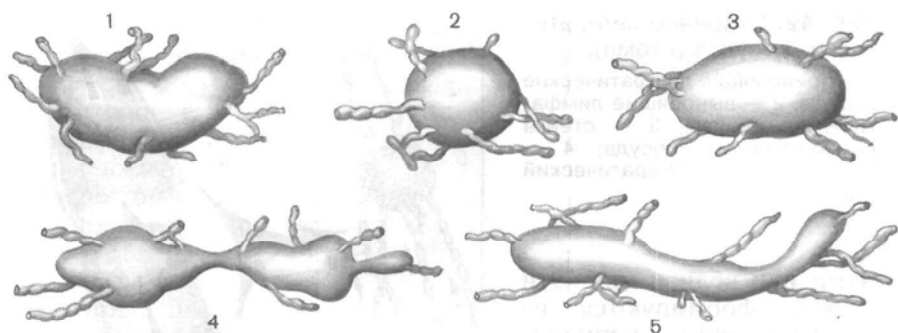


Рис. 43. Формы лимфатических узлов.

1 — бобовидная; 2 — округлая; 3 — овоидная; 4 — сегментарная; 5 — лентовидная.

В полостях тела: грудной, брюшной, в полости таза — лимфатические узлы лежат возле внутренних органов и на стенках полостей. Учитывая положение узлов, первые из них принято называть **висцеральными** (внутренностными) **лимфатическими узлами** (*nódi lympháticos viscerales*). Это такие группы лимфатических узлов, как средостенные, бронхолегочные, трахеобронхиальные в грудной полости; околопрямокишечные, околопочечные, околоматочные — в полости таза. На стенках полостей располагаются **париетальные** (пристеночные) **лимфатические узлы** (*nódi lymphatici parietales*). К ним относятся окологрудные, межреберные, верхние диафрагмальные лимфатические узлы в грудной полости; поясничные, нижние надчревные, нижние диафрагмальные — в брюшной полости; подвздошные: общие, наружные и внутренние лимфатические узлы — в полости таза.

Лимфатические узлы имеют розовато-серый цвет, они округлые, овоидные, бобовидные и даже лентовидные (рис. 43), размеры их от булавочной головки (0,5—1,0 мм) до крупного боба (длиной 30—50 мм и более). Каждый лимфатический узел снаружи покрыт соединительнотканной капсулой. Внутри лимфатического узла имеются соединительнотканная (ретикулярная) строма и паренхима, представленная лимфоидной тканью. Здесь же находится система сообщающихся друг с другом каналов — лимфатических синусов, по которым лимфа протекает через лимфатический узел. Под капсулой располагается *подкапсульный* (краевой) *синус*, уходящий своими концами непосредственно к воротам узла. От него в паренхиму лимфатического узла отходят *промежуточные* (вначале корковые, а затем мозговые) *синусы*, в области ворот органа они переходят в *воротный синус*. В этот синус открывается также и *подкапсульный синус*.

К лимфатическому узлу лимфа поступает по **приносящим лимфатическим сосудам** (*vása afferentia*). Эти сосуды в количест-

ве 2—4 подходят к выпуклой стороне узла, прободают капсулу и впадают в подкапсульный (краевой) синус. Затем по этому синусу и по промежуточным, которые находятся в паренхиме узла и сообщаются друг с другом, лимфа поступает в воротный синус. Из воротного синуса выходят 1—2 **выносящих лимфатических сосуда** (*vása efferéntia*), через которые лимфа оттекает из лимфатического узла (рис. 44). В просвете синусов мозгового вещества находится мелкаячешистая сеть, образованная ретикулярными волокнами и ретикулярными клетками (рис. 45). При прохождении лимфы через систему синусов лимфатического узла в петлях сети задерживаются инородные частицы, попавшие в лимфатические сосуды из тканей (микробные тела, погибшие и опухолевые клетки, пылевые частицы). В лимфу из паренхимы лимфатического узла поступают лимфоциты.

По выносящим лимфатическим сосудам лимфа от одних узлов направляется к лежащим на пути ее тока следующим лимфатическим узлам или к коллекторным сосудам — лимфатическим стволам и протокам. В каждой регионарной группе лимфатические узлы соединяются друг с другом при помощи межузловых лимфатических сосудов. По этим сосудам лимфа течет от одних узлов к другим в направлении общего тока, в сторону венозного угла. На своем пути от каждого органа лимфа проходит не менее чем через один лимфатический узел, а чаще через несколько. Например, на пути тока лимфы от желудка встречается 6—8 узлов, от почки лимфа проходит через 6—10 лимфатических узлов. Только пищевод составляет исключение. От средней его части некоторые лимфатические сосуды впадают непосредственно в рядом лежащий грудной проток, минуя лимфатические узлы. Поэтому при раке пищевода опухолевые клетки с лимфой попадают в грудной проток, а затем в кровь, не проходя через лимфатические узлы. Отдельные лимфатические сосуды печени в редких случаях также впадают непосредственно в грудной проток.

ЛИМФАТИЧЕСКИЕ СТВОЛЫ И ПРОТОКИ

Лимфа от каждой части тела, пройдя через лимфатические узлы, собирается в **лимфатические протоки** (*ductus lymphatici*) и **лимфатические стволы** (*trúnci lymphatici*). В теле человека выделяют шесть таких крупных лимфатических протоков и стволов. Три из них впадают в левый венозный угол (грудной проток, левый яремный и левый подключичный стволы), три — в правый венозный угол (правый лимфатический проток, правый яремный и правый подключичный стволы).

Самым крупным и основным лимфатическим сосудом является *грудной проток*. По нему лимфа течет от нижних конечностей, стенок и органов таза, брюшной полости, левой половины грудной полости. От правой верхней конечности лимфа направ-

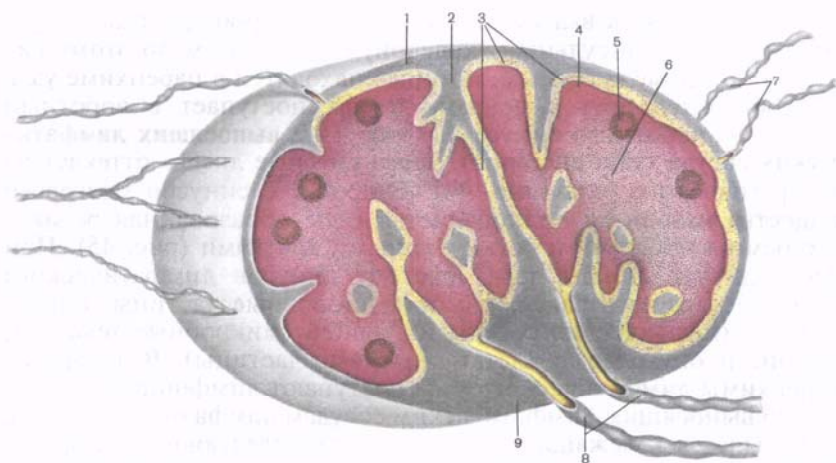


Рис. 44. Схема строения лимфатического узла.

1 — капсула; 2 — трабекула; 3 — синусы; 4 — корковое вещество; 5 — лимфоидный узелок; 6 — мозговое вещество; 7 — приносящие лимфатические сосуды; 8 — выносящие лимфатические сосуды; 9 — ворота лимфатического узла.

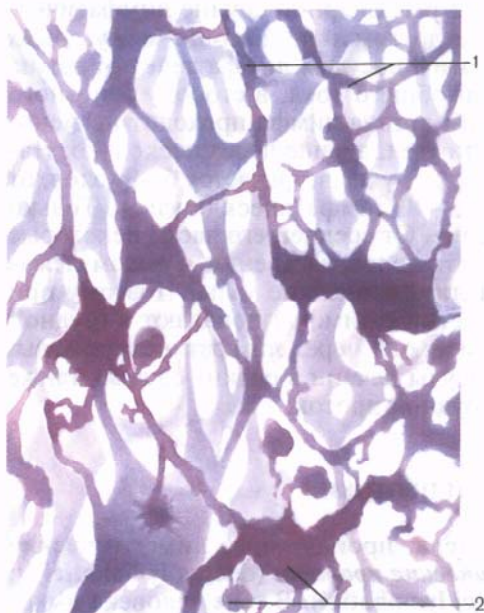
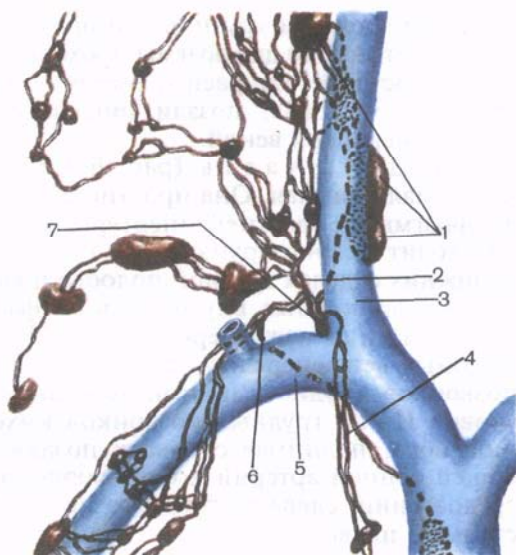


Рис. 45. Ретикулярные волокна (1) и ретикулярные клетки (2) в синусе лимфатического узла.

ляется в *правый подключичный ствол*, от правой половины головы и шеи — в *правый яремный ствол*, от органов правой половины грудной полости — в *правый бронхосредостенный ствол* (*truncus bronchomediastinalis dexter*), впадающий в *правый лимфатический проток* или самостоятельно в *правый венозный угол* (рис. 46). От левой верхней конечности лимфа оттекает через *левый подключичный ствол*, от левой половины головы и

Рис. 46. Впадение крупных лимфатических сосудов в правый венозный угол (место слияния правых внутренней яремной и подключичной вен).

1 — глубокие правые латеральные шейные лимфатические узлы; 2 — правый яремный ствол; 3 — правая внутренняя яремная вена; 4 — правый бронхосредостенный ствол; 5 — правая подключичная вена; 6 — правый подключичный ствол; 7 — правый лимфатический проток.



шей — через *левый яремный ствол*, а от органов левой половины грудной полости — в *левый бронхосредостенный ствол* (*truncus bronchomediastinalis sinister*), впадающий в грудной проток.

Грудной проток (*dūctus thorácicus*) формируется в брюшной полости, в забрюшинной клетчатке, на уровне XII грудного — II поясничного позвонков в результате слияния **правого и левого поясничных лимфатических стволов** (*trunci lumbales dexter et sinister*). Эти стволы, в свою очередь, образуются из слияния выносящих лимфатических сосудов соответственно правых и левых поясничных лимфатических узлов. Примерно в 25 % случаев в начальную часть грудного протока впадает один—три выносящих лимфатических сосуда брыжеечных лимфатических узлов, которые называют **кишечными стволами** (*trunci intestinales*). В грудной проток впадают выносящие лимфатические сосуды предпозвоночных, межреберных, а также висцеральных (предартериальных) лимфатических узлов грудной полости. Длина грудного протока составляет 30—40 см.

Брюшная часть (*pars abdominális*) **грудного протока** — это его начальная часть. В 75 % случаев она имеет расширение — **цистерну грудного протока** (*cisterna chyli*, млечная цистерна) конусовидной, ампуловидной или веретенообразной формы. В 25 % случаев начало грудного протока имеет вид сетевидного сплетения, образованного выносящими лимфатическими сосудами поясничных, чревных, брыжеечных лимфатических узлов. Стенки цистерны грудного протока обычно сращены с правой ножкой диафрагмы, которая при дыхательных движениях сжимает грудной проток и способствует проталкиванию лимфы. Из

брюшной полости грудной (лимфатический) проток через аортальное отверстие диафрагмы проходит в грудную полость, в заднее средостение, где располагается на передней поверхности позвоночного столба, позади пищевода, между грудной частью аорты и непарной веной.

Г р у д н а я ч а с т ь (*párs thorácica*) г р у д н о г о п р о т о к а самая длинная. Она простирается от аортального отверстия диафрагмы до верхней апертуры грудной клетки, где проток переходит в свою верхнюю ш е й н у ю ч а с т ь (*párs cervicális*). В нижних отделах грудной полости позади грудного протока находятся прикрытые внутригрудной фасцией начальные отделы правых задних межреберных артерий и конечные отделы одноименных вен, спереди — пищевод. На уровне VI—VII грудных позвонков грудной проток начинает отклоняться влево, на уровне II—III грудных позвонков выходит из-под левого края пищевода, поднимается вверх позади левых подключичной и общей сонной артерий и блуждающего нерва. Здесь, в верхнем средостении, слева от грудного протока находятся левая средостенная плевра, справа — пищевод, сзади — позвоночный столб. Латеральнее общей сонной артерии и позади внутренней яремной вены на уровне V—VII шейных позвонков шейная часть грудного протока изгибается и образует дугу. Д у г а г р у д н о г о п р о т о к а (*arcus ductus thorácici*) огибает купол плевры сверху и несколько сзади, а затем устье протока открывается в левый венозный угол или в конечный отдел образующих его вен (рис. 47). Примерно в 50 % случаев грудной проток перед впадением в вену имеет расширение. Также часто проток раздваивается, а в ряде случаев в виде 3—4 стволиков впадает в венозный угол или в конечные отделы образующих его вен.

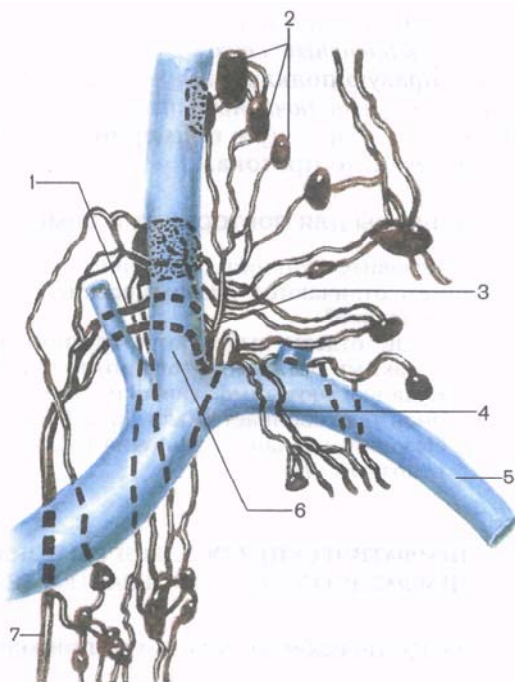
В устье грудного протока имеется парный клапан, образованный внутренней его оболочкой, препятствующий забрасыванию крови из вены. На протяжении грудного протока насчитывается 7—9 клапанов, препятствующих обратному току лимфы. Стенки грудного протока, помимо *внутренней оболочки* (*túnica interna*) и *наружной оболочки* (*túnica externa*) содержат хорошо выраженную *среднюю (мышечную) оболочку* (*túnica media*), способную активно проталкивать лимфу по протоку от его начала к устью.

Примерно в трети случаев встречается удвоение нижней половины грудного протока: рядом с его основным стволом располагается добавочный грудной проток. Иногда обнаруживаются местные расщепления (удвоения) грудного протока.

Правый лимфатический проток (*ductus lymphaticus dexter*) представляет собой сосуд длиной 10—12 мм, в который впадают (в 18,8 % случаев) правый подключичный, яремный и бронхо-средостенный стволы. Редко встречается правый лимфатический проток, имеющий одно устье. Чаше (в 80 % случаев) он имеет 2—3 и более стволиков. Этот проток впадает в угол, образованный слиянием правых внутренней яремной и подключич-

Рис. 47. Впадение грудного протока и лимфатических стволов в левый венозный угол (место слияния левой внутренней яремной и левой подключичной вен).

1 — дуга грудного протока; 2 — глубокие левые латеральные шейные лимфатические узлы; 3 — левый яремный ствол; 4 — левый подключичный ствол; 5 — левая подключичная вена; 6 — левая внутренняя яремная вена; 7 — грудной проток.



ной вен, или в конечный отдел внутренней яремной либо подключичной (очень редко) вены. При отсутствии правого лимфатического протока (81,2 % случаев) выносящие лимфатические сосуды лимфатических узлов заднего средостения и трахеобронхиальных узлов (правый бронхосредостенный ствол), правые яремный и подключичные стволы впадают самостоятельно в правый венозный угол, во внутреннюю яремную или подключичную вену в место их слияния друг с другом.

Яремный ствол, правый и левый (*truncus jugularis, dexter et sinister*), формируется из выносящих лимфатических сосудов латеральных глубоких шейных (внутренних яремных) лимфатических узлов соответствующей стороны. Каждый яремный ствол представлен одним сосудом или несколькими сосудами небольшой длины. *Правый яремный ствол* впадает в правый венозный угол, в конечный отдел правой внутренней яремной вены или участвует в образовании правого лимфатического протока. *Левый яремный ствол* впадает непосредственно в левый венозный угол, во внутреннюю яремную вену или, в большинстве случаев, в шейную часть грудного протока.

Подключичный ствол, правый и левый (*truncus subclavius, dexter et sinister*), образуется из выносящих лимфатических сосудов подмышечных лимфатических узлов, главным образом верхушечных, и в виде одного ствола или нескольких небольших

стволов направляется к соответствующему венозному углу. *Правый подключичный ствол* открывается в правый венозный угол или в правую подключичную вену, правый лимфатический проток; *левый подключичный ствол* — в левый венозный угол, левую подключичную вену и примерно в половине случаев в конечную часть грудного протока.

Вопросы для повторения и самоконтроля

1. Назовите функции лимфатической системы.
2. Чем отличаются лимфатические сосуды от лимфатических капилляров?
3. Какие отделы выделяют у грудного (лимфатического) протока? С какими органами этот проток граничит?
4. Куда впадают лимфатические протоки и стволы? Из каких регионов тела собирает лимфу каждый из них?
5. Назовите варианты строения грудного протока и его впадения в венозный угол.

ЛИМФАТИЧЕСКИЕ СОСУДЫ И РЕГИОНАРНЫЕ ЛИМФАТИЧЕСКИЕ УЗЛЫ ОБЛАСТЕЙ ТЕЛА

Лимфатические сосуды и узлы нижней конечности

На нижней конечности выделяют поверхностные лимфатические сосуды, лежащие над поверхностной фасцией, и глубокие, находящиеся рядом с глубоко лежащими кровеносными сосудами (артериями и венами), а также подколенные и паховые лимфатические узлы.

Поверхностные лимфатические сосуды нижней конечности формируются из капиллярных сетей кожи и подкожной основы и образуют у нижней конечности медиальную, латеральную и заднюю группы (рис. 48). Лимфатические сосуды *медиальной группы* (8—12) берут начало в коже I, II, III пальцев, тыльной поверхности медиального края стопы, медиальной и заднемедиальной поверхностей голени, а затем направляются вдоль большой подкожной вены к поверхностным паховым лимфатическим узлам. Лимфатические сосуды *латеральной группы* (1—6) формируются в области IV и V пальцев, латеральной части тыла стопы и латеральной стороны голени. Несколько ниже коленного сустава они присоединяются к сосудам медиальной группы. *Заднюю группу* составляют лимфатические сосуды (3—5), которые начинаются в коже подошвенной стороны латерального края стопы и пяточной области. Затем эти лимфатические сосуды, сопровождая малую подкожную вену, достигают **подколенных лимфатических узлов** (nódi lympháici popliteáles), располагающихся в большинстве случаев в количестве 1—3 в средних или нижних отделах подколенной ямки, возле подколенных артерий и вены.

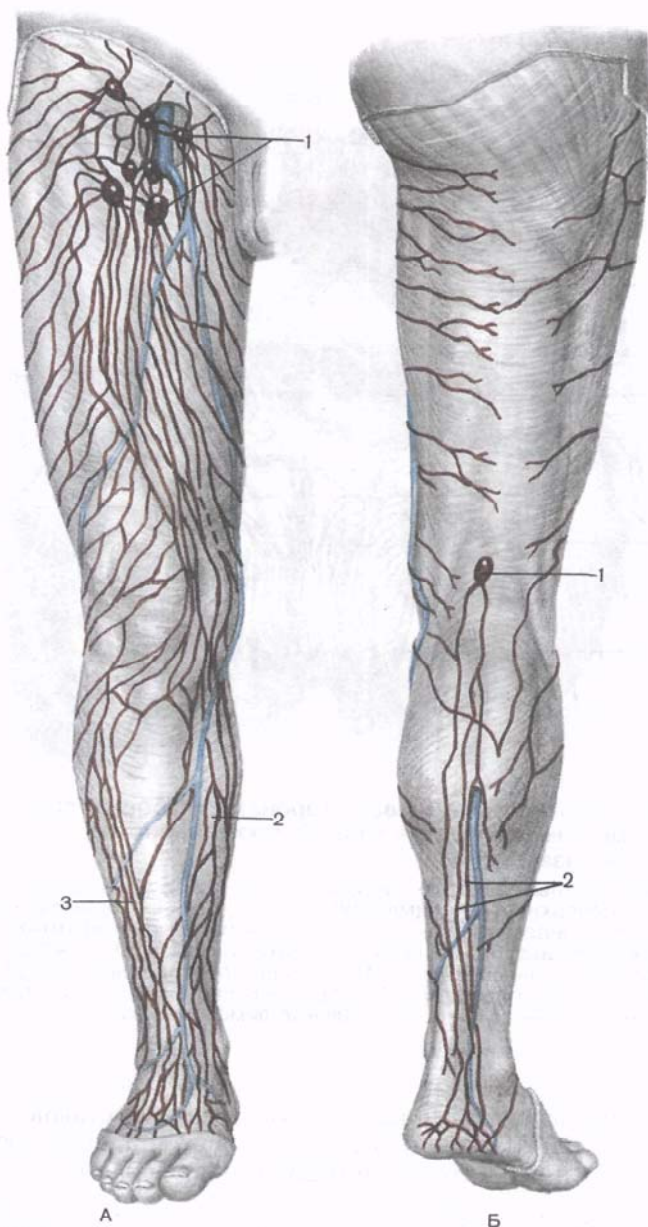


Рис. 48. Поверхностные лимфатические сосуды нижней конечности, правой.

А — вид спереди: 1 — паховые лимфатические узлы; 2 — медиальная группа лимфатических сосудов; 3 — латеральная группа лимфатических сосудов.
 Б — вид сзади: 1 — подколенный лимфатический узел; 2 — задние лимфатические сосуды.

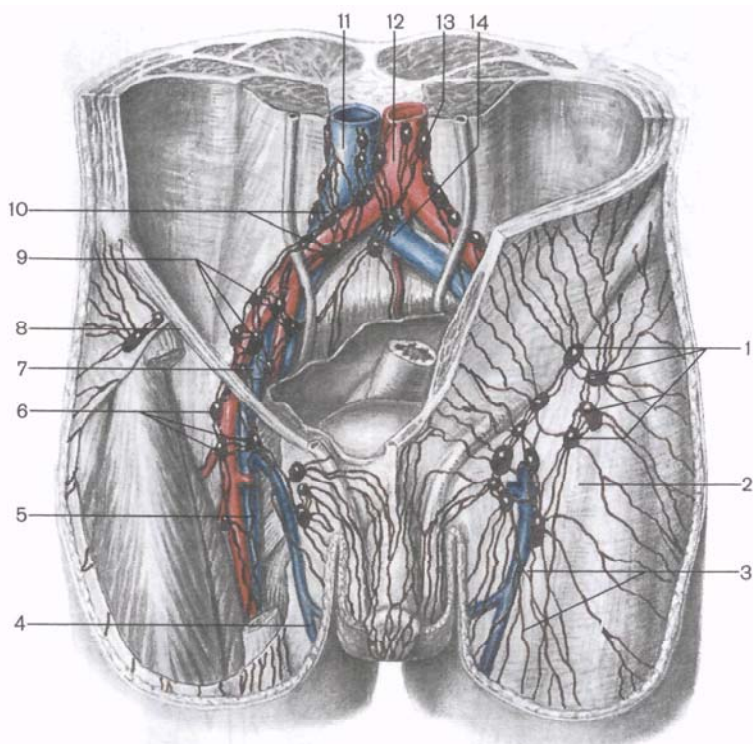


Рис. 49. Поверхностные (левая сторона) и глубокие (правая сторона) паховые лимфатические узлы, а также париеальные лимфатические узлы таза.

1 — поверхностные паховые лимфатические узлы; 2 — широкая фасция бедра; 3 — поверхностные лимфатические сосуды; 4 — большая подкожная вена ноги; 5 — бедренная вена; 6 — глубокие паховые лимфатические узлы; 7 — наружная подвздошная вена; 8 — паховая связка; 9 — наружные подвздошные лимфатические узлы; 10 — общие подвздошные лимфатические узлы; 11 — нижняя полая вена; 12 — брюшная часть аорты; 13 — поясничные лимфатические узлы; 14 — подаортальные лимфатические узлы.

Глубокие лимфатические сосуды нижней конечности образуются из лимфатических капилляров мышц, суставов, синовиальных сумок и влагалищ, костей и нервов, сопровождают крупные артерии и вены голени и бедра и направляются к глубоким паховым лимфатическим узлам. Глубокие лимфатические сосуды стопы и голени впадают также в подколенные лимфатические узлы. Между поверхностными и глубокими лимфатическими сосудами нижней конечности имеются многочисленные анастомозы, прорубающие поверхностную фасцию.

Паховые лимфатические узлы (*nódi lympháticos inguináles*), к которым направляются лимфатические сосуды нижней конеч-

ности, наружных половых органов, кожи нижней части передней стенки живота, ягодичной области, располагаются в области бедренного треугольника, несколько ниже паховой связки (рис. 49). Узлы, лежащие на поверхностной пластинке широкой фасции бедра (4—20), представляют собой **поверхностные паховые лимфатические узлы** (*nódi lympháticos inguináles superficiales*). Верхняя подгруппа этих узлов расположена цепочкой вдоль паховой связки, несколько ниже ее. Лимфатические узлы средней подгруппы лежат на решетчатой фасции и окружают ее, а узлы нижней подгруппы — на поверхностном листке широкой фасции бедра, где она образует нижний рог подкожной щели этой фасции.

Глубокие паховые лимфатические узлы (*nódi lympháticos inguináles profúndi*) в количестве от 1 до 7 находятся в подвздошно-гребенчатой борозде, возле бедренных артерии и вены. Самый верхний из этих узлов (узел Пирогова—Розенмюллера) лежит в глубоком бедренном кольце, на медиальной полуокружности бедренной вены. Выносящие лимфатические сосуды паховых лимфатических узлов через сосудистую лакуну бедра направляются в полость таза, к наружным подвздошным лимфатическим узлам.

Лимфатические сосуды и узлы таза

В полости таза и на его стенках располагаются лимфатические узлы, в которые впадают лимфатические сосуды от лежащих рядом органов, а также лимфатические сосуды нижних конечностей. В зависимости от положения лимфатические узлы таза подразделяются на висцеральные (внутренностные) и париетальные (пристеночные).

Висцеральные лимфатические узлы (*nódi lympháticos viscerales*) прилежат к внутренним органам, находящимся в полости малого таза. Единичные лимфатические узлы встречаются возле мочевого пузыря — **околомочепузырные** (*nódi lympháticos paravesicales*), между листками широкой связки матки — **околоматочные** (*nódi lympháticos parauterini*), а несколько ниже — **около влагалищные** (*nódi lympháticos paravaginales*). На боковых поверхностях прямой кишки, возле нижних ее отделов, находятся **околопрямокишечные** (аноректальные) **лимфатические узлы** (*nódi lympháticos pararectales, s. anorectales*), число которых может быть от 1 до 10. Выносящие лимфатические сосуды от висцеральных лимфатических узлов направляются к подвздошным узлам, главным образом общим, и к подаортальным узлам (под бифуркацией аорты). Некоторые лимфатические сосуды, в том числе от яичников, следуют вверх к поясничным лимфатическим узлам.

Париетальные лимфатические узлы (*nódi lympháticos parietales*) прилежат к стенкам таза, располагаются возле крупных крове-

носных сосудов (см. рис. 49). На каждой боковой стенке малого таза, возле внутренних подвздошных артерии и вены, находится 4—8 внутренних **подвздошных лимфатических узлов** (*nódi lympháticos ilíaci intèrni*).

Рядом с верхней и нижней ягодичными артериями лежат **ягодичные лимфатические узлы** (*nódi lympháticos gluteales*), к которым через над- и подгрушевидные отверстия направляются лимфатические сосуды от тканей задней поверхности бедра и ягодичной области, а также от прилежащих стенок малого таза. По ходу запирательных сосудов и нервов (примерно в трети случаев) встречаются **запирательные** (обычно один) **лимфатические узлы** (*nódi lympháticos obturatórii*).

На передней поверхности крестца, кнутри от передних крестцовых отверстий, располагается 2—3 **крестцовых лимфатических узла** (*nódi lympháticos sacrales*). Они являются регионарными узлами не только для стенок таза, но и для прямой кишки, поскольку прилежат к задней ее поверхности. Из названных пристеночных лимфатических узлов малого таза выносящие лимфатические сосуды направляются к наружным и общим подвздошным лимфатическим узлам, расположенным возле крупных подвздошных кровеносных сосудов. **Наружные лимфатические узлы** (*nódi lympháticos ilíaci extèrni*, всего 2—12) находятся возле наружных подвздошных артерий и вен, образуют медиальную, латеральную и промежуточную (в борозде между сосудами) цепочки. Нижний из этих узлов лежит непосредственно позади паховой связки, прикрывая сверху сосудистую лауну и бедренное кольцо.

Выносящие лимфатические сосуды внутренних и наружных подвздошных лимфатических узлов направляются к **общим подвздошным узлам** (*nódi lympháticos ilíaci commúnes*), которые в количестве 2—10 лежат на боковой стенке таза рядом с общими подвздошными артерией и веной и также образуют латеральную, промежуточную и медиальную цепочки. Медиальная цепочка общих подвздошных лимфатических узлов заканчивается 1—2 узлами, общими для правой и левой сторон. Эти узлы расположены непосредственно у начала общих подвздошных артерий от брюшной части аорты — под бифуркацией аорты и называются **подаортальными лимфатическими узлами** (*nódi lympháticos subaórtici*).

Выносящие лимфатические сосуды общих подвздошных и подаортальных узлов направляются к поясничным лимфатическим узлам, лежащим возле брюшной части аорты и нижней полой вены.

Лимфатические сосуды и узлы брюшной полости

В брюшной полости также выделяют висцеральные (внутренностные) и париетальные (пристеночные) лимфатические узлы.

Висцеральные лимфатические узлы (*nódi lympháticos viscerales*) находятся возле непарных висцеральных ветвей брюшной аорты

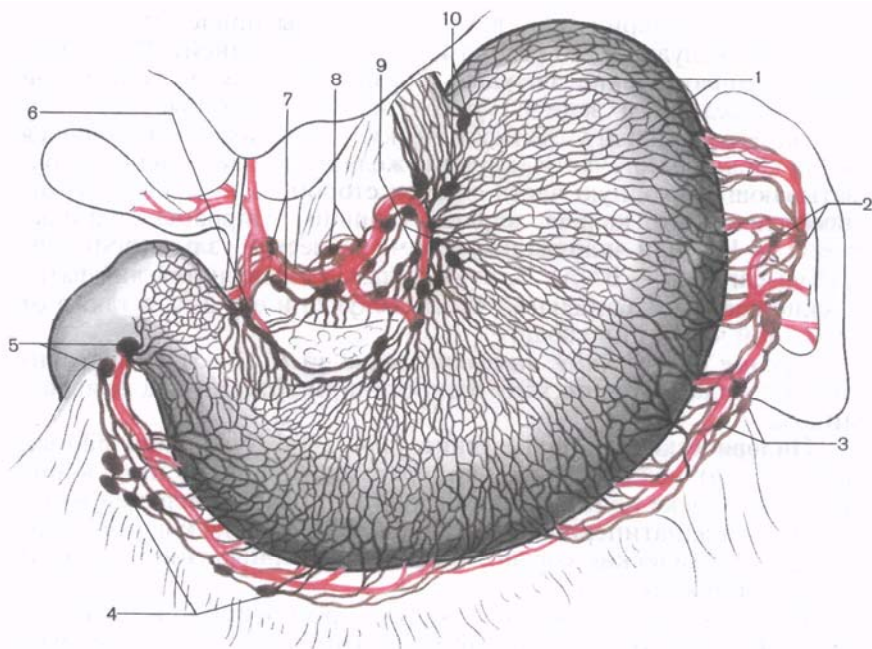


Рис. 50. Лимфатические сосуды и регионарные лимфатические узлы желудка.

1 — лимфатические сосуды; 2 — селезеночные лимфатические узлы; 3 — левые желудочно-сальниковые лимфатические узлы; 4 — правые желудочно-сальниковые лимфатические узлы; 5 — подпиривратниковые лимфатические узлы; 6 — надпиривратниковые лимфатические узлы; 7 — печеночные лимфатические узлы; 8 — чревные лимфатические узлы; 9 — левые желудочковые лимфатические узлы; 10 — кардиальные лимфатические узлы (лимфатическое кольцо кардии).

и их разветвлений (возле чревного ствола, печеночной, селезеночной и желудочных артерий, верхней и нижней брыжеечных артерий и их ветвей). **Чревные лимфатические узлы** (*nódi lympháticos coeliaci*, всего 1—5) располагаются возле чревного ствола на путях тока лимфы от многих висцеральных лимфатических узлов брюшной полости. К чревным лимфатическим узлам подходят лимфатические сосуды от узлов желудка, поджелудочной железы и селезенки, от почечных и печеночных лимфатических узлов. Выносящие лимфатические сосуды чревных узлов направляются к поясничным лимфатическим узлам, а также впадают в начальный отдел грудного протока.

Желудочные лимфатические узлы (*nódi lympháticos gástrici*) располагаются возле малой и большой кривизны желудка, по ходу его артерий, и как бы окружают желудок (рис. 50). *Левые желудочные лимфатические узлы* (7—38) находятся возле левой

желудочной артерии и ее ветвей. Эти узлы прилежат к малой кривизне желудка и его стенкам (передней и задней). В них впадают лимфатические сосуды, формирующиеся в толще той части передней и задней стенок желудка, которые образуют малую его кривизну. Лимфатические узлы, располагающиеся возле кардиальной части (кардии) желудка и в виде цепочки охватывающие входную часть со всех сторон, получили название **лимфатического кольца кардии** (*ánnulus lympháticus cárdiae*, всего 1—11), или «**кардиальные лимфатические узлы**» (*nódi lymphátici cardíaci* — BNA). К этим узлам направляются лимфатические сосуды кардиальной части желудка и его дна, а также от брюшной части пищевода.

Правые желудочные лимфатические узлы (1—3) непостоянные, располагаются по ходу одноименной артерии над привратником.

Пилорические лимфатические узлы (*nódi lymphátici pilórici*, всего 1—16) находятся над привратником, позади него и под ним (на головке поджелудочной железы), рядом с верхней желудочно-двенадцатиперстной артерией. В пилорические узлы впадают лимфатические сосуды не только от привратника, но и от головки поджелудочной железы.

Вдоль большой кривизны желудка располагаются правые и левые желудочно-сальниковые узлы. Они лежат в виде цепочек возле одноименных артерий и вен и принимают лимфатические сосуды, в которые поступает лимфа от стенок желудка, прилежащих к большой кривизне, а также от большого сальника.

Правые желудочно-сальниковые лимфатические узлы (*nódi lymphátici gastroomentális dextrí*, всего 1—49) находятся в желудочно-ободочной связке, у правой половины большой кривизны желудка, и прилегают к правым желудочно-сальниковым артериям и вене. **Левые желудочно-сальниковые лимфатические узлы** (*nódi lymphátici gastroomentális sinístri*, всего 1—17) лежат в области левой половины большой кривизны желудка, по ходу одноименных артерии и вены, между листками желудочно-ободочной связки. У верхнего края поджелудочной железы (возле селезеночных артерии и вены), на задней и передней ее поверхностях, расположены **панкреатические лимфатические узлы** (*nódi lymphátici pancréatici*, всего 2—8), принимающие лимфатические сосуды от поджелудочной железы. **Селезеночные лимфатические узлы** [*nódi lymphátici lienáles (splénici)*, всего 3—6] находятся в воротах селезенки, возле разветвления селезеночной артерии и формирования селезеночной вены, в толще желудочно-селезеночной связки. К этим узлам направляются лимфатические сосуды от дна желудка, левых желудочно-сальниковых лимфатических узлов и от капсулы селезенки.

Между головкой поджелудочной железы и стенкой двенадцатиперстной кишки у места впадения в нее общего желчного протока, а также возле места ветвления верхней и нижней под-

желудочно-двенадцатиперстных артерий располагаются **поджелудочно-двенадцатиперстные лимфатические узлы** (*nódi lympháticos pancreaticoduodenales*), регионарные для головки поджелудочной железы и для двенадцатиперстной кишки. Один из узлов этой группы, обычно крупных размеров, находится позади верхней части двенадцатиперстной кишки и принимает участие в образовании передней стенки сальникового отверстия. Поэтому он получил соответствующее название — **узел сальникового отверстия** (*nodus foraminális*). Увеличение размеров этого узла может суживать вход в сальниковую сумку.

Печеночные лимфатические узлы (*nódi lymphatici hepáticos*, всего 1—10) находятся в толще печеночно-двенадцатиперстной связки по ходу общей печеночной артерии и воротной вены. Они есть также возле шейки желчного пузыря — это **желчепузырные лимфатические узлы** (*nódi lymphatici cystici*). Их всего 1—2, они принимают лимфатические сосуды от печени и желчного пузыря. В редких случаях (около 2 %) лимфатические сосуды печени впадают непосредственно в грудной проток. В ы н о с я щ и е лимфатические сосуды печеночных и желчепузырных лимфатических узлов направляются к чревным и поясничным лимфатическим узлам.

Самая многочисленная группа висцеральных лимфатических узлов брюшной полости — **брыжеечные лимфатические узлы** (*nódi lymphatici mesentérici*). Их насчитывается от 66 до 404, они расположены в брыжейке тонкой кишки возле верхних брыжеечных артерии и вены, их ветвей и притоков в виде трех подгрупп. П е р в а я п о д г р у п п а (периферическая) находится между брыжеечным краем тонкой кишки и сосудистыми дугами — аркадами. Это *околокишечные брыжеечные узлы*. Узлы в т о р о й п о д г р у п п ы (средние) прилежат к стволам, ветвям и притокам верхних брыжеечных артерии и вены, а узлы третьей — *центральной подгруппы* расположены возле верхних брыжеечных сосудов на протяжении от нижнего края поджелудочной железы до места отхождения правой ободочной артерии. Лимфатические узлы центральной подгруппы у начала верхней брыжеечной артерии довольно плотно прилежат друг к другу и в ряде случаев образуют как бы конгломерат.

От тощей и подвздошной кишки лимфатические сосуды направляются в основном к периферической подгруппе брыжеечных лимфатических узлов. Некоторые лимфатические сосуды минуют эти узлы и следуют к узлам средней и даже центральной подгруппы. В ы н о с я щ и е лимфатические сосуды брыжеечных лимфатических узлов (центральной подгруппы) впадают в поясничные лимфатические узлы, а в ряде случаев (около 25 %) — непосредственно в грудной проток, образуя **кишечные стволы** (*trunci intestinales*). Лимфатические сосуды конечного отдела подвздошной кишки впадают не в брыжеечные, а в подвздошно-ободочные лимфатические узлы.

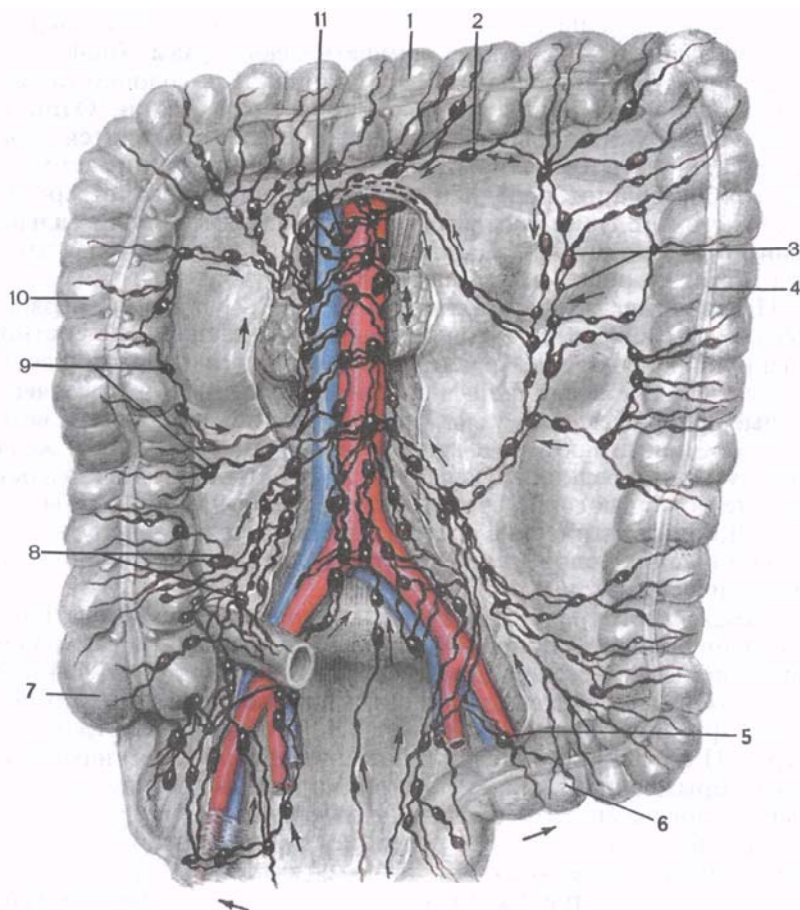


Рис. 51. Лимфатические сосуды и регионарные лимфатические узлы толстой кишки (схема). Стрелками показано направление тока лимфы.

1 — поперечная ободочная кишка; 2 — средние околоободочные лимфатические узлы; 3 — левые ободочно-кишечные лимфатические узлы; 4 — нисходящая ободочная кишка; 5 — сигмовидно-кишечные лимфатические узлы; 6 — сигмовидная ободочная кишка; 7 — слепая кишка; 8 — подвздошно-ободочно-кишечные лимфатические узлы; 9 — правые ободочно-кишечные лимфатические узлы; 10 — восходящая ободочная кишка; 11 — поясничные лимфатические узлы.

Регионарными лимфатическими узлами ободочной кишки являются узлы, прилежащие к ободочным артериям и венам — ветвям и притокам верхних и нижних брыжеечных артерий и вен (рис. 51). Лимфатические сосуды, выносящие лимфу от слепой кишки и червеобразного отростка, впадают в многочислен-

ные (3—15) относительно мелкие **слепокишечные узлы** (*nódi lympháticos caecales*). Среди этих узлов выделяют **предслепокишечные и заслепокишечные лимфатические узлы** (*nódi lympháticos prescaecales et retrocaecales*), располагающиеся соответственно возле передней и задней стенок слепой кишки. Единичные лимфатические сосуды этого органа, а также червеобразного отростка впадают в **подвздошно-ободочно-кишечные лимфатические узлы** (*nódi lympháticos ileocolici*, всего 1—7), к которым направляются также лимфатические сосуды конечного отдела подвздошной кишки. Лимфатические сосуды восходящей ободочной кишки впадают в **правые ободочные лимфатические узлы** (*nódi lympháticos colici dextri*, всего 7—55), находящиеся возле правых ободочных артерии и вены, их ветвей и притоков. От нисходящей ободочной кишки и сигмовидной кишки лимфатические сосуды направляются к **левым ободочным лимфатическим узлам** (*nódi lympháticos colici sinistri*, всего 8—65) и к **сигмовидным лимфатическим узлам** (*nódi lympháticos sigmoidei*, всего 5—50), которые находятся возле одноименных артерий и вен, их ветвей и притоков. К сигмовидным лимфатическим узлам подходят также лимфатические сосуды от верхней части прямой кишки. **В ы н о с я щ и е** лимфатические сосуды сигмовидных и левых ободочных лимфатических узлов следуют к **нижним брыжеечным узлам** (*nódi lympháticos mesentérici inferiores*), а выносящие сосуды последних впадают в находящиеся возле брюшной части аорты и нижней половой вены **поясничные лимфатические узлы** (париетальные узлы брюшной полости).

На путях лимфатических сосудов от ободочной кишки к ее регионарным лимфатическим узлам (ободочным) лежат не очень крупные **околоободочно-кишечные узлы** (*nódi lympháticos paracolici*). Они расположены непосредственно возле медиальной (нижней — для поперечной ободочной) стенки кишки или вблизи нее.

Выносящие лимфатические сосуды подвздошно-ободочно-кишечных, брыжеечно-ободочно-кишечных, правых и левых ободочных лимфатических узлов направляются к париетальным поясничным лимфатическим узлам, а также к центральной подгруппе верхних брыжеечных лимфатических узлов, находящихся у начала верхней брыжеечной артерии и возле одноименной вены.

Париетальные лимфатические узлы (*nódi lympháticos parietales*) брюшной полости располагаются на передней брюшной стенке (нижние надчревные) и на задней брюшной стенке (поясничные). **Нижние надчревные лимфатические узлы** (*nódi lympháticos epigástrici inferiores*, всего 3—4) парные, лежат в толще передней брюшной стенки по ходу одноименных кровеносных сосудов. Эти узлы собирают лимфу от прилежащих частей прямой, поперечной и косых мышц живота, брюшины, выстилающей переднюю брюшную стенку, и от подбрюшинной клетчатки. **В ы н о с я щ и е** лимфатические сосуды этих узлов направля-

ются по ходу нижних подчревных кровеносных сосудов вниз, к наружным подвздошным, и вверх вдоль верхних надчревных сосудов, а затем вдоль внутренних грудных кровеносных сосудов к окологрудинным лимфатическим узлам.

Многочисленные **поясничные лимфатические узлы** (*nódi lympháticos lumbáles*, всего 11—41) располагаются на всем протяжении задней брюшной стенки (забрюшинно) возле аорты и задней полой вены. В связи с положением этих узлов по отношению к крупным сосудам их подразделяют на левые, правые и промежуточные поясничные лимфатические узлы. *Левые поясничные лимфатические узлы* (левые латероаортальные) прилежат в виде цепочки к брюшной части аорты слева, спереди и сзади. В группе этих узлов, в свою очередь, выделяют следующие: **латеральные аортальные** (*nódi lympháticos aórtici lateráles*, всего 1—17), **преаортальные** (*nódi lympháticos preaórtici*, всего 1—14) и **постаортальные** (*nódi lympháticos postaórtici*, всего 1—15).

Правые поясничные лимфатические узлы располагаются возле передней, задней и правой поверхностей нижней полой вены на всем протяжении от места ее образования из общих подвздошных вен до диафрагмы. Эти лимфатические узлы подразделяются на **предкавальные** (*nódi lympháticos precaváles*, всего 1—7), **посткавальные** (*nódi lympháticos postcaváles*, всего 1—12) и **латеральные кавальные** (*nódi lympháticos caváles lateráles*, всего 1—4). В борозде между брюшной частью аорты и нижней полой веной находится цепочка **промежуточных поясничных** (интераортакавальных) **лимфатических узлов** (*nódi lympháticos lumbáles intermedii*, всего 1—9).

Перечисленные поясничные лимфатические узлы вместе с соединяющими их лимфатическими сосудами образуют возле брюшной части аорты и нижней полой вены густое лимфатическое сплетение. Через поясничные лимфатические узлы проходит лимфа от нижних конечностей, стенок и органов таза. В эти узлы впадают также выносящие лимфатические сосуды лимфатических узлов, расположенных возле внутренних органов брюшной полости (желудочные, брыжеечные, ободочные и др.).

В ы н о с я щ и е лимфатические сосуды поясничных лимфатических узлов формируют правый и левый поясничные стволы, дающие начало грудному протоку, или впадают в начальную часть протока самостоятельно.

На задней брюшной стенке, возле нижней диафрагмальной артерии, выделяют одноименные парные непостоянные **нижние диафрагмальные лимфатические узлы** (*nódi lympháticos phrénici inferiores*, всего 1—3). Они также являются париетальными пристеночными лимфатическими узлами брюшной полости. В эти узлы впадают лимфатические сосуды диафрагмы, задней части правой и левой долей печени. Выносящие лимфатические сосуды нижних диафрагмальных узлов направляются к чревным, посткавальным и промежуточным поясничным лимфатическим узлам.

Лимфатические сосуды и узлы грудной полости

В грудной полости выделяют париетальные (пристеночные) лимфатические узлы, лежащие на соответствующих стенках (передние, нижние и задние), и висцеральные (внутренностные), находящиеся в грудной полости на путях тока лимфы от ее внутренних органов.

Париетальными (пристеночными) лимфатическими узлами являются **окологрудинные лимфатические узлы** (*nódi lympháticos parasternales*), по 2—20 с каждой стороны. Они располагаются на внутренней (задней) поверхности передней грудной стенки справа и слева от грудины и прилежат к внутренним грудным артериям и венам; в редких случаях единичные узлы находятся на задней поверхности грудины. В окологрудинные лимфатические узлы впадают лимфатические сосуды не только от тканей передней грудной стенки, плевры и перикарда, нижних надчревных и верхних диафрагмальных лимфатических узлов, а также от диафрагмальной поверхности печени (проникают через диафрагму) и от молочной железы. **В ы н о с я щ и е** лимфатические сосуды правых окологрудинных лимфатических узлов впадают в правый яремный ствол и в превенозные лимфатические узлы, расположенные в верхнем средостении. Сосуды левых окологрудинных узлов направляются к предаортальным лимфатическим узлам, а также впадают непосредственно в грудной проток и в левый яремный ствол.

В межреберных промежутках с каждой стороны позвоночного столба, возле задних межреберных сосудов, расположены **задние межреберные лимфатические узлы** (*nódi lympháticos intercostales*, всего 1—7). К этим узлам направляются лимфатические сосуды от задней стенки грудной полости. **В ы н о с я щ и е** лимфатические сосуды межреберных узлов впадают в грудной проток, а от верхних узлов — в глубокие латеральные шейные (внутренние яремные) лимфатические узлы, расположенные возле внутренней яремной вены.

Верхние диафрагмальные лимфатические узлы (*nódi lympháticos phrénici superiores*) лежат на диафрагме, слева от нижней полой вены и вокруг перикарда, у мест вхождения в диафрагму правого и левого диафрагмальных нервов и мышечно-диафрагмальных артерий. В зависимости от положения по отношению к перикарду в этой группе выделяют непостоянные латеральные перикардиальные, предперикардиальные и позадиперикардиальные лимфатические узлы. Парные **латеральные перикардиальные узлы** (*nódi lympháticos pericardiales laterales*, 1—4 справа и 1—2 слева) встречаются чаще (в 50 % случаев) возле правого диафрагмального нерва, чем возле левого (10 %). **Предперикардиальные лимфатические узлы** (*nódi lympháticos prepericardiales*, всего 1—7) находятся позади мечевидного отростка, а также возле мышечно-диафрагмальных артерий у места вхождений их

в диафрагму. Под перикардом, возле нижней полой вены и спереди от пищевода, лежат **позадиперикардальные лимфатические узлы** (1—9). К диафрагмальным узлам направляются лимфатические сосуды от диафрагмы, перикарда, плевры и диафрагмальной поверхности печени (прободают диафрагму). В ы н о с я щ и е лимфатические сосуды верхних диафрагмальных лимфатических узлов впадают главным образом в окологрудинные, задние средостенные, нижние трахеобронхиальные и в бронхолегочные лимфатические узлы.

К висцеральным (внутренностным) лимфатическим узлам относятся передние и задние средостенные, трахеобронхиальные и бронхолегочные лимфатические узлы. **Передние средостенные лимфатические узлы** (*nódi lympháticos mediastinales*) располагаются в верхнем средостении (в верхней части переднего средостения), на передней поверхности верхней полой вены и плечеголовных вен, дуги аорты и отходящих от нее артерий, кверху от основания сердца. Соответственно положению эти узлы (по Рувьеру—Жданову) подразделяют на *предкаважные (превенозные) лимфатические узлы* (1—11), которые лежат впереди верхней полой и правой плечеголовной вен; *преаортокаротидные* (3—18), расположенные на передней поверхности левой плечеголовной вены и плечеголового ствола (рис. 52).

В передние средостенные лимфатические узлы впадают лимфатические сосуды сердца, перикарда, тимуса и выносящие лимфатические сосуды бронхолегочных и трахеобронхиальных лимфатических узлов. Из лимфатических узлов, расположенных в верхней и передней частях средостений, выходит несколько довольно крупных лимфатических сосудов, направляющихся вверх в область шеи — к правому и левому венозным углам. В ы н о с я щ и е лимфатические сосуды превенозных лимфатических узлов формируют небольшого диаметра короткий **правый лимфатический проток** (*truncus lymphaticus dexter*), который встречается в $\frac{3}{4}$ случаев, а также в правый лимфатический проток или в правый яремный ствол и околобронхиальные лимфатические узлы. В ы н о с я щ и е лимфатические сосуды преаортокаротидных узлов впадают в грудной проток, левый яремный ствол, а также направляются к левым латеральным (внутренним) яремным лимфатическим узлам. Таким образом, лимфа от лимфатических узлов переднего (верхнего) средостения может оттекать в сторону как правого, так и левого венозного угла.

Задние средостенные лимфатические узлы (*nódi lympháticos mediastinales posteriores*, всего 1—15) располагаются в клетчатке возле грудной части аорты и около пищевода, принимают лимфу от органов заднего средостения. Лимфатические узлы, лежащие рядом с пищеводом (кпереди от него) и по бокам — *околопищеводные*, а также находящиеся между аортой и пищево-

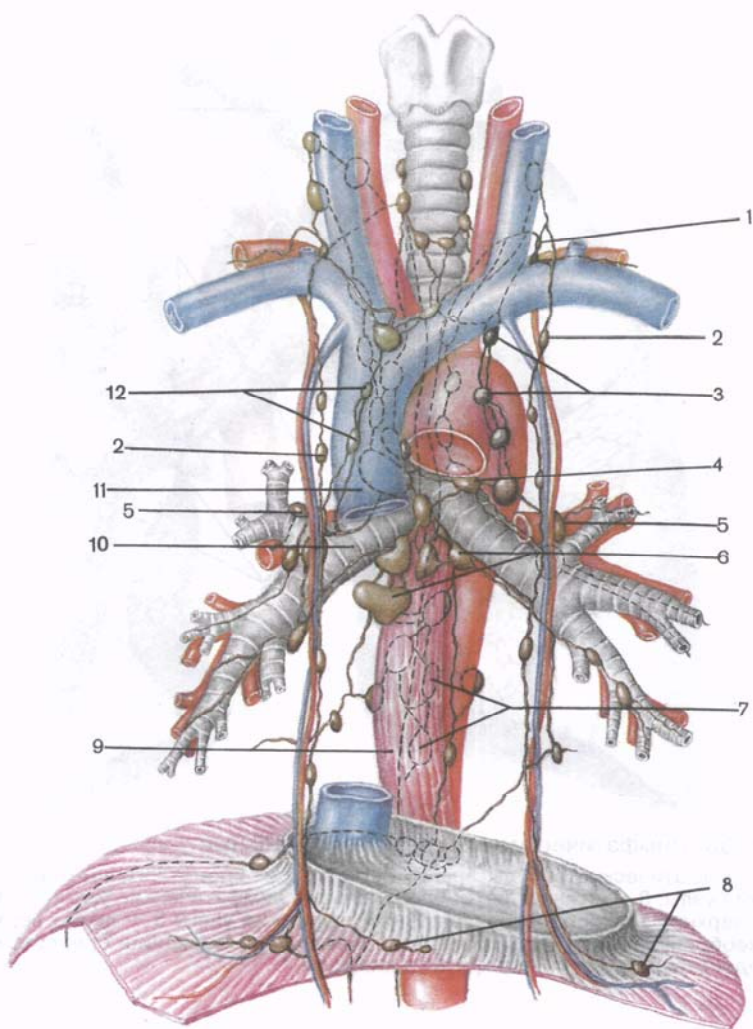


Рис. 52. Расположение лимфатических узлов и лимфатических сосудов в грудной полости (схема).

1 — дуга грудного протока; 2 — окологрудинные лимфатические узлы; 3 — передние средостенные (преаортокаротидные) лимфатические узлы; 4 — верхний левый трахеобронхиальный лимфатический узел; 5 — бронхолегочные лимфатические узлы; 6 — нижние трахеобронхиальные лимфатические узлы; 7 — задние средостенные лимфатические узлы; 8 — верхние диафрагмальные лимфатические узлы; 9 — пищевод; 10 — правый главный бронх; 11 — верхняя полая вена; 12 — передние средостенные (предвенозные) лимфатические узлы.

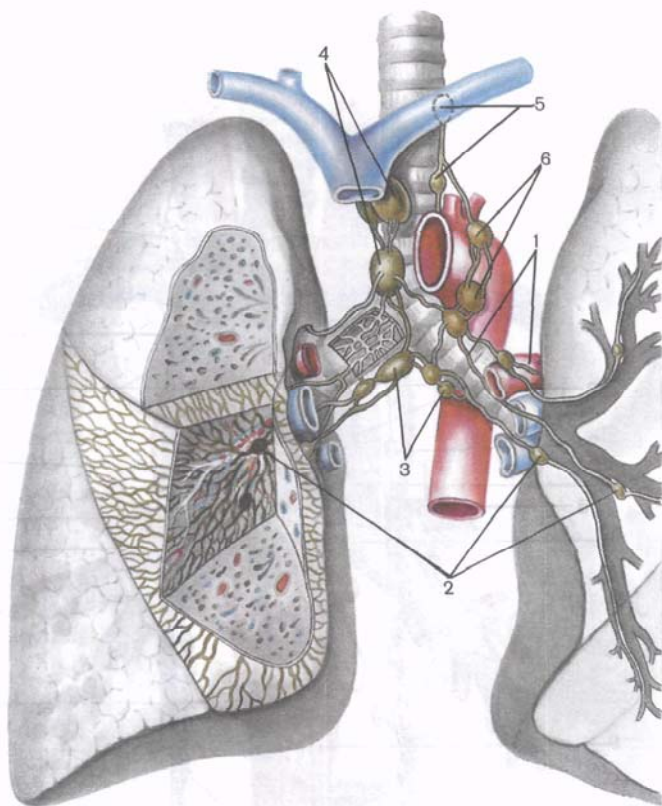


Рис. 53. Лимфатические сосуды и региональные узлы легких.

1 — лимфатические сосуды левого легкого; 2 — бронхолегочные лимфатические узлы; 3 — нижние трахеобронхиальные лимфатические узлы; 4 — правые верхние трахеобронхиальные лимфатические узлы; 5 — левые верхние трахеобронхиальные лимфатические узлы; 6 — передние средостенные (предаортокаротидные) лимфатические узлы.

дом — *межаортотрacheоводные* (1—8), встречаются примерно в 60 % случаев. Позади аорты и сбоку от нее *околоаортальные лимфатические узлы* обнаруживаются еще реже — менее чем в 30 % случаев. В н о с я щ и е лимфатические сосуды этих узлов впадают непосредственно в грудной проток, а также в нижние трахеобронхиальные и, редко, в левые внеорганные бронхолегочные лимфатические узлы.

На путях лимфатических сосудов легкого лежат *бронхолегочные лимфатические узлы*, всего 4—25 (рис. 53). Внутриорганные бронхолегочные узлы располагаются в каждом легком в местах ветвления главных бронхов на долевые и долевых на сегментарные, а внеорганные (корневые) группируются вокруг главного

бронха, возле легочных артерии и вен. **В ы н о с я щ и е** лимфатические сосуды правых и левых бронхолегочных узлов направляются к нижним и верхним трахеобронхиальным лимфатическим узлам. Иногда они впадают непосредственно в грудной проток, а также в превенозные узлы (справа) и предаортотидные (слева).

Нижние трахеобронхиальные (бифуркационные) лимфатические узлы (*nódi lympháticos tracheobronchiáles inferiores*, всего 1—14) лежат под бифуркацией трахеи, а **верхние трахеобронхиальные (правые и левые) лимфатические узлы** (*nódi lympháticos tracheobronchiáles superiores dextrí, 3—30, et sinístri, 3—24*), расположены на боковой поверхности трахеи и в трахеобронхиальном углу, образованном латеральной поверхностью трахеи и верхней полуокружностью главного бронха соответствующей стороны. К этим лимфатическим узлам направляются выносящие лимфатические сосуды бронхолегочных узлов, а также других висцеральных и париетальных узлов грудной полости. **В ы н о с я щ и е** лимфатические сосуды правых верхних трахеобронхиальных узлов участвуют в формировании правого бронхосредостенного ствола и правого лимфатического протока. Имеются также пути оттока лимфы из правых верхних трахеобронхиальных лимфатических узлов в сторону левого венозного угла. **В ы н о с я щ и е** лимфатические сосуды левых верхних трахеобронхиальных лимфатических узлов впадают в грудной проток.

Лимфатические сосуды и узлы головы и шеи

От органов головы лимфатические сосуды доставляют лимфу к лимфатическим узлам, лежащим в виде небольших групп на границе головы и шеи [**з а т ы л о ч н ы е**, **с о с ц е в и д н ы е** (**з а у ш н ы е**), **о к о л о у ш н ы е**, **з а г л о т о ч н ы е**, **л и ц е в ы е**, **п о д н и ж н е ч е л ю с т н ы е**, **п о д б о р о д о ч н ы е**] (рис. 54). От этих узлов лимфа по сосудам направляется к поверхностным и глубоким лимфатическим узлам шеи (передним, боковым, задним), в которые впадают также сосуды от органов шеи. **В ы н о с я щ и е** лимфатические сосуды лимфатических узлов наиболее крупной шейной цепочки — латеральных глубоких шейных (внутренних яремных) лимфатических узлов формируют яремный (лимфатический) ствол.

Затылочные лимфатические узлы (*nódi lympháticos occipitáles*, всего 1—6) лежат на поверхностном листке шейной фасции, позади места прикрепления грудино-ключично-сосцевидной мышцы, а также под этим листком на ременной мышце головы и под этой мышцей возле затылочных кровеносных сосудов. К затылочным лимфатическим узлам подходят лимфатические сосуды от кожи затылочной области и от глубо-

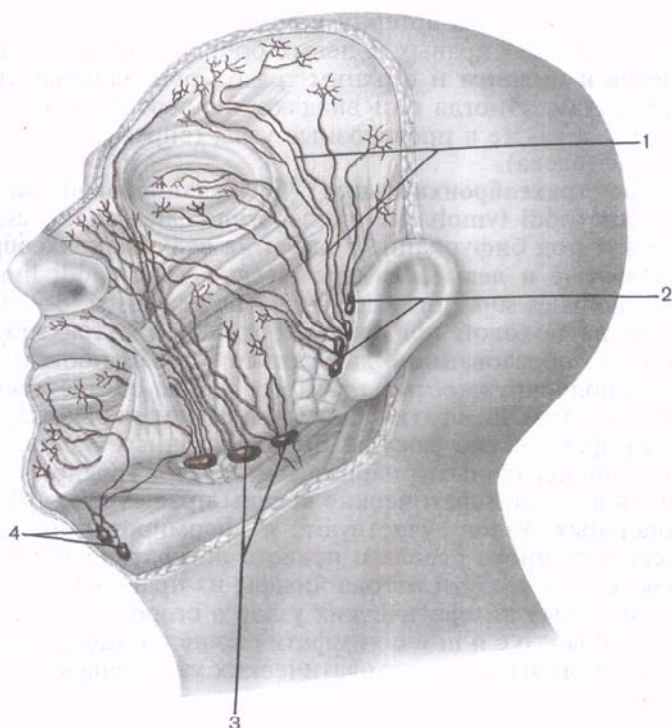


Рис. 54. Лимфатические сосуды и узлы боковой (левой) области лица.

1 — лимфатические сосуды; 2 — поверхностные околоушные лимфатические узлы; 3 — поднижнечелюстные лимфатические узлы; 4 — подбородочные лимфатические узлы.

ких тканей затылка. В ы н о с я щ и е лимфатические сосуды затылочных узлов направляются к латеральным глубоким шейным лимфатическим узлам (узлы цепочки добавочного нерва).

Сосцевидные (заушные) лимфатические узлы (*nódi lympháatici mastoidei*, всего 1—4) располагаются позади ушной раковины на сосцевидном отростке, у места прикрепления грудино-ключично-сосцевидной мышцы. Они принимают лимфатические сосуды с лимфой от ушной раковины и кожи теменной области. В ы н о с я щ и е лимфатические сосуды этих узлов направляются к околоушным, поверхностным шейным (возле наружной яремной вены) и к латеральным глубоким шейным (внутренним яремным) лимфатическим узлам.

Околоушные лимфатические узлы (*nódi lympháatici parotídei*) расположены в области одноименной слюнной железы. Снару-

жи (латерально) от этой железы лежат *поверхностные околоушные лимфатические узлы* (1—4), а под капсулой железы и в толще околоушной железы, между ее дольками, находятся небольших размеров *глубокие околоушные* (внутрижелезистые) *лимфатические узлы* (4—10). К околоушным лимфатическим узлам направляются лимфатические сосуды от кожи и других органов лобной и теменной областей головы, от ушной раковины, наружного слухового прохода, слуховой трубы, верхней губы, околоушной железы. В ы н о с я щ и е лимфатические сосуды этих узлов подходят к поверхностным (возле наружной яремной вены) и латеральным глубоким (по ходу внутренней яремной вены) шейным лимфатическим узлам.

Заглочные лимфатические узлы (*nódi lympháticos retropharyngéales*, всего 1—3) лежат на предпозвоночной пластинке шейной фасции позади глотки и на боковых ее стенках. К этим узлам направляются лимфатические сосуды от стенок глотки, слизистой оболочки полости носа и околоносовых (придаточных) пазух, от миндалин и неба, слуховой трубы и барабанной полости среднего уха. Выносящие лимфатические сосуды заглочных узлов впадают в латеральные глубокие шейные (внутренние яремные) лимфатические узлы.

Нижнечелюстные лимфатические узлы (*nódi lympháticos mandibuláres*, всего 1—3) непостоянные, лежат в подкожной основе на наружной поверхности тела нижней челюсти, возле лицевых артерии и вены. В подкожной основе (клетчатке) щеки возле лицевых сосудов располагаются также непостоянные (1—2) **лицевые (щечные) лимфатические узлы** (*nódi lympháticos faciales, s.buccinatórii*). К лимфатическим узлам этих групп направляются сосуды от кожи лица, мягких тканей века, носа, губ, щеки. Их в ы н о с я щ и е сосуды впадают в **поднижнечелюстные лимфатические узлы** (*nódi lympháticos submandibuláres*, всего 6—8), которые в виде цепочки лежат под телом нижней челюсти в поднижнечелюстном треугольнике. Лимфатические сосуды поднижнечелюстных узлов направляются вниз вдоль лицевой вены и впадают в латеральные глубокие шейные (внутренние яремные) лимфатические узлы. **Подбородочные лимфатические узлы** (*nódi lympháticos submentáles*, всего 1—8) располагаются на нижней поверхности подбородочно-подъязычной мышцы, между передними брюшками правой и левой двубрюшных мышц на протяжении от подбородка до тела подъязычной кости.

В основу подразделения лимфатических узлов шеи положено их отношение к поверхностной пластинке шейной фасции, а также к крупным кровеносным сосудам шеи. В связи с этим выделяют поверхностные шейные лимфатические узлы, лежащие на поверхностной пластинке, и глубокие, находящиеся под ней. Отдельные регионарные группы лимфатических узлов лежат возле крупных сосудов — вен шеи (рис. 55).

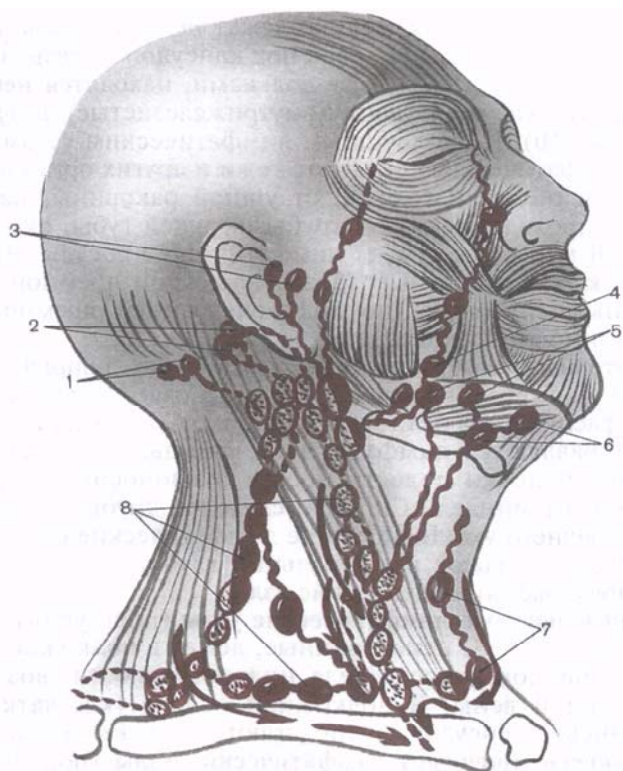


Рис. 55. Лимфатические сосуды и регионарные лимфатические узлы головы и шеи.

1 — затылочные лимфатические узлы; 2 — сосцевидные лимфатические узлы; 3 — глубокие околоушные лимфатические узлы; 4 — нижнечелюстной и подбородочные лимфатические узлы; 5 — поднижнечелюстные лимфатические узлы; 6 — подбородочные лимфатические узлы; 7 — передние шейные лимфатические узлы; 8 — глубокие латеральные шейные лимфатические узлы.

Поверхностные шейные лимфатические узлы (*nódi lympháticos cervicales superficiales*, всего 1—5), встречающиеся у $\frac{3}{4}$ случаев, располагаются возле наружной яремной вены (1—3 узла), на трапецевидной мышце (1—2 узла), в задней области шеи и, редко, возле передней яремной вены (1 узел). Их выносящие лимфатические сосуды направляются к латеральным глубоким шейным лимфатическим узлам, лежащим возле внутренней яремной вены и наружной ветви добавочного нерва.

Глубокие шейные лимфатические узлы (*nódi lympháticos cervicales profundi*) сосредоточены в передней и латеральной областях шеи. К передним глубоким шейным лимфатическим узлам

относятся **предгортанные** (nódi lympháticos prelaryngeales, всего 1—2), **щитовидные** (nódi lympháticos thyroidei, всего 1—2), **предтрахеальные** (nódi lympháticos pretracheales, всего 1—8), **паратрахеальные** (nódi lympháticos paratracheales, всего 1—7), лежащие рядом с трахеей. В латеральной области шеи располагаются многочисленные лимфатические узлы (11—68), которые образуют несколько регионарных групп. Это **латеральные шейные глубокие (внутренние яремные) лимфатические узлы** (nódi lympháticos cervicales laterales profundi, всего 7—60). Они имеются возле внутренней яремной вены; 1—8 лимфатических узлов в виде цепочки прилежат к наружной ветви добавочного нерва. Возле поверхностной ветви поперечной артерии шеи находится от 1 до 8 лимфатических узлов. В латеральной области шеи имеются также непостоянные лимфатические узлы (1—2), лежащие на ременной мышце головы. По в н о с я щ и м лимфатическим сосудам этих узлов лимфа течет к латеральным шейным глубоким лимфатическим узлам, которые прилежат к внутренней яремной вене со всех ее сторон — от основания черепа до места слияния с подключичной веной. В группе латеральных шейных глубоких лимфатических узлов выделяют **яремно-двубрюшный узел** (nódus jugulodigástricus) и **яремно-лопаточно-подъязычный узел** (nódus juguloomohyoideus), к которым направляются главным образом лимфатические сосуды языка. Первый из этих узлов находится на уровне пересечения заднего брюшка двубрюшной мышцы с внутренней яремной веной, а второй — в месте, где брюшко лопаточно-подъязычной мышцы прилежит к поверхности передней внутренней яремной вены.

В ы н о с я щ и е лимфатические сосуды латеральных шейных глубоких лимфатических узлов образуют на каждой стороне шеи **яремный ствол** (truncus jugularis, dexter et sinister). Этот ствол впадает в венозный угол, или в одну из образующих его вен соответствующей стороны, или в правый лимфатический проток и конечный отдел грудного протока (слева).

Лимфатические сосуды и узлы верхней конечности

У верхней конечности имеются поверхностные и глубокие лимфатические сосуды, направляющиеся к локтевым и подмышечным лимфатическим узлам. *Поверхностные лимфатические сосуды* располагаются возле подкожных вен верхней конечности и образуют три группы: латеральную, медиальную и переднюю (рис. 56). Лимфатические сосуды л а т е р а л ь н о й г р у п п ы (5—10) формируются в коже и подкожной основе I—III пальцев, латерального края кисти, предплечья и плеча, следуют вдоль латеральной подкожной вены и впадают в подмышечные лимфатические узлы. Лимфатические сосуды м е д и а л ь н о й г р у п п ы (5—15) образуются в коже и под-

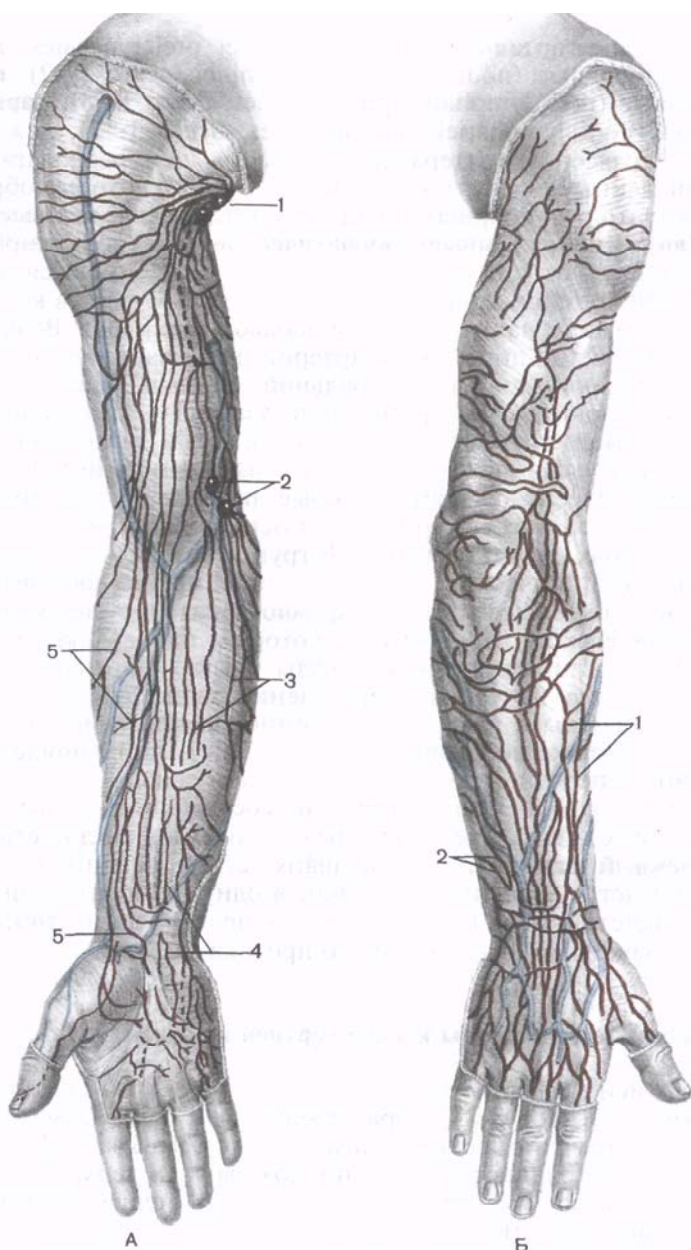


Рис. 56. Поверхностные лимфатические сосуды и узлы верхней конечности, правой.

А — вид спереди: 1 — подмышечные лимфатические узлы; 2 — локтевые лимфатические узлы; 3 — медиальные лимфатические сосуды; 4 — промежуточные (средние) лимфатические сосуды; 5 — латеральные лимфатические сосуды. Б — вид сзади: 1 — латеральные лимфатические сосуды; 2 — медиальные лимфатические сосуды.

кожной основе IV—V пальцев и частично III пальца, медиальной стороны кисти, предплечья и плеча. В области локтя сосуды медиальной группы переходят на переднемедиальную поверхность конечности и направляются к локтевым и подмышечным лимфатическим узлам. Лимфатические сосуды средней группы следуют от передней (ладонной) поверхности запястья и предплечья, затем вдоль промежуточной вены предплечья направляются в сторону локтя, где часть из них присоединяется к латеральной группе, а часть — к медиальной.

Глубокие лимфатические сосуды, отводящие лимфу от мышц, сухожилий, фасций, суставных капсул и связок, надкостницы, нервов, сопровождают крупные артерии и вены верхней конечности.

Часть поверхностных и глубоких лимфатических сосудов верхней конечности, следующих от кисти и предплечья, впадают в **локтевые лимфатические узлы** (*nódi lympháticos cubitales*, всего 1—3). Эти узлы располагаются в локтевой ямке поверхностно, на фасции, возле медиальной подкожной вены, а также в глубине, под фасцией, возле глубокого сосудистого пучка. *В ы н о с я щ и е* лимфатические сосуды этих узлов направляются к **подмышечным лимфатическим узлам** (*nódi lympháticos axilláres*, всего 12—45), залегающим в жировой клетчатке подмышечной полости. Это шесть самостоятельных групп: 1) *латеральные* (1—8); 2) *медиальные*, или *грудные* (1—9); 3) *подлопаточные*, или *задние* (1—11); 4) *нижние* (1—7); 5) *центральные* (2—12) группы, лежащие между подмышечной веной и медиальной стенкой полости; 6) *верхушечные* лимфатические узлы, которые находятся возле подмышечных артерий и вены под ключицей, выше малой грудной мышцы. Отдельные группы узлов прилежат к стенкам подмышечной полости, другие располагаются возле сосудисто-нервного пучка. В подмышечные лимфатические узлы впадают поверхностные и глубокие лимфатические сосуды верхней конечности, передней, латеральной и задней стенок грудной полости и молочной (грудной) железы. От молочной железы лимфатические сосуды направляются главным образом к медиальным (грудным) подмышечным узлам, а также к центральным и верхушечным подмышечным лимфатическим узлам (рис. 57). Сосуды следуют также к окологрудным и латеральным шейным глубоким лимфатическим узлам. *В ы н о с я щ и е* лимфатические сосуды латеральной, медиальной, задней, нижней и центральной групп направляются к верхушечным подмышечным лимфатическим узлам, лежащим на путях тока лимфы от верхней конечности в вены нижней области шеи.

В передней стенке подмышечной полости, между большой и малой грудными мышцами, встречаются непостоянные **межгрудные лимфатические узлы** (*nódi lympháticos interpectorales*,

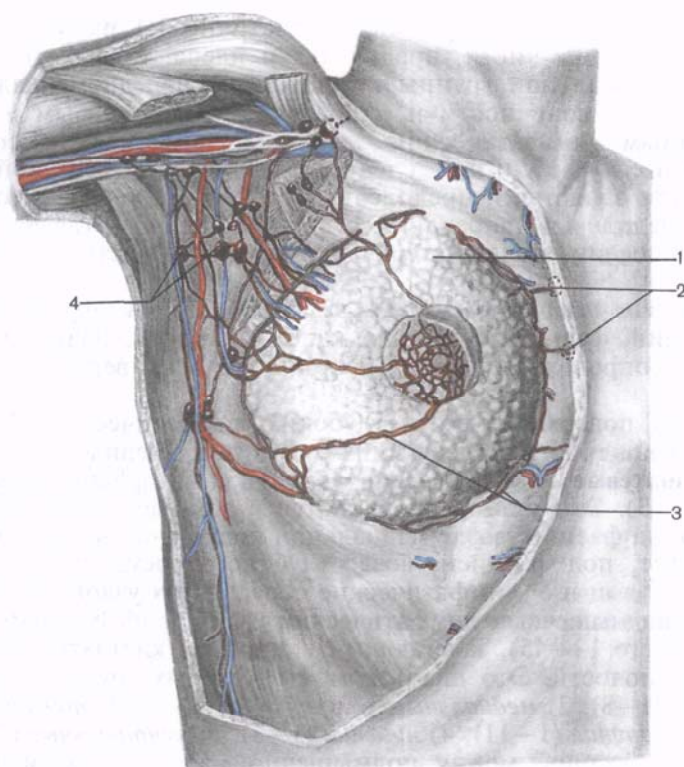


Рис. 57. Лимфатические сосуды и регионарные лимфатические узлы молочной железы.

1 — молочная железа; 2 — окологрудные лимфатические узлы; 3 — лимфатические сосуды; 4 — подмышечные лимфатические узлы.

всего 1—5). В эти узлы впадают лимфатические сосуды от прилежащих мышц, латеральных и нижних подмышечных узлов, а также от молочной железы. Выносящие лимфатические сосуды межгрудных узлов направляются к верхушечным подмышечным лимфатическим узлам.

Выносящие лимфатические сосуды верхушечных подмышечных лимфатических узлов в области грудино-ключичного треугольника образуют один общий **подключичный ствол** (truncus subclavius) или два-три крупных сосуда, которые сопровождают подключичную вену и впадают в венозный угол в нижних отделах шеи или в подключичную вену справа, а слева — в шейную часть грудного протока.

Сводные данные о группах регионарных лимфатических узлов, к которым оттекает лимфа от некоторых органов, представлены в табл. 3.

Т а б л и ц а 3. Группы лимфатических узлов, к которым оттекает лимфа от некоторых органов

Орган	Группа лимфатических узлов
Язык	Поднижнечелюстные, подбородочные, латеральные шейные глубокие (внутренние яремные), яремно-двубрюшный, яремно-лопаточно-подъязычный
Глотка	Латеральные шейные глубокие заглоточные, околотрахеальные (от гортанной части глотки)
Пищевод:	
шейная часть	Околотрахеальные, трахеобронхиальные верхние, предпозвоночные
грудная часть	Трахеобронхиальные нижние, задние средостенные (околопищеводные), латеральные перикардиальные
брюшная часть	Лимфатическое кольцо кардии (левые желудочные)
Желудок:	
кардиальная часть, а также прилежащие части передней и задней стенок и правая половина дна желудка	Лимфатическое кольцо кардии (левые желудочные)
область малой кривизны (прилежащие к кривизне части передней и задней стенок тела желудка до угловой вырезки)	Левые желудочные
привратниковая часть (верхняя полуокружность)	Правые желудочные, привратниковые
привратниковая часть (нижняя полуокружность)	Привратниковые
правая часть области большой кривизны (прилежащие к кривизне части передней и задней стенок желудка)	Желудочно-сальниковые правые
левая часть области большой кривизны (прилежащие к кривизне части передней и задней стенок тела желудка)	Желудочно-сальниковые левые
левая половина дна желудка	Селезеночные
Печень:	
диафрагмальная поверхность	Верхние диафрагмальные (предперикардиальные, латеральные перикардиальные), окологрудинные, нижние диафрагмальные
висцеральная поверхность (правая доля)	Печеночные, поджелудочно-двенадцатиперстные, чревные, правые пояс-

Орган	Группа лимфатических узлов
висцеральная поверхность (левая доля)	ничные, грудной проток (в единичных случаях) Печеночные, желудочные (правые и левые), запилорические, лимфатическое кольцо кардии
Желчный пузырь	Печеночные, желчепузырные
Тонкая кишка	Брыжеечные (околотонкокишечные и центральные), подвздошно-слепокишечные
Слепая кишка	Подвздошно-ободочно-кишечные, предслепокишечные, заслепокишечные
Прямая кишка: нижний отдел (заднепроходный канал) верхний отдел	Околопрямокишечные (аноректальные), поверхностные паховые Верхние прямокишечные, нижние брыжеечные, поясничные (ниже почечных артерий)
ампула	Околопрямокишечные, внутренние подвздошные, крестцовые
Гортань	Латеральные глубокие шейные (внутренние яремные, предгортанные, околотрахеальные, предтрахеальные)
Правое легкое: верхняя доля средняя доля нижняя доля	Бронхолегочные (правые) Нижние и верхние трахеобронхиальные Бронхолегочные (правые), нижние трахеобронхиальные, задние средостенные
Левое легкое: верхняя доля	Бронхолегочные (левые), верхние трахеобронхиальные, передние средостенные
нижняя доля	Бронхолегочные (левые), нижние трахеобронхиальные, передние и задние средостенные
Матка	Внутренние и наружные подвздошные, околопрямокишечные, поясничные (от дна матки)
Яичник	Поясничные: предаортальные и латеральные аортальные (слева); промежуточные и правые поясничные (справа)
Молочная железа: верхнелатеральный квадрант	Подмышечные (нижние, медиальные, верхушечные), латеральные глубокие шейные (надключичные), окологрудные

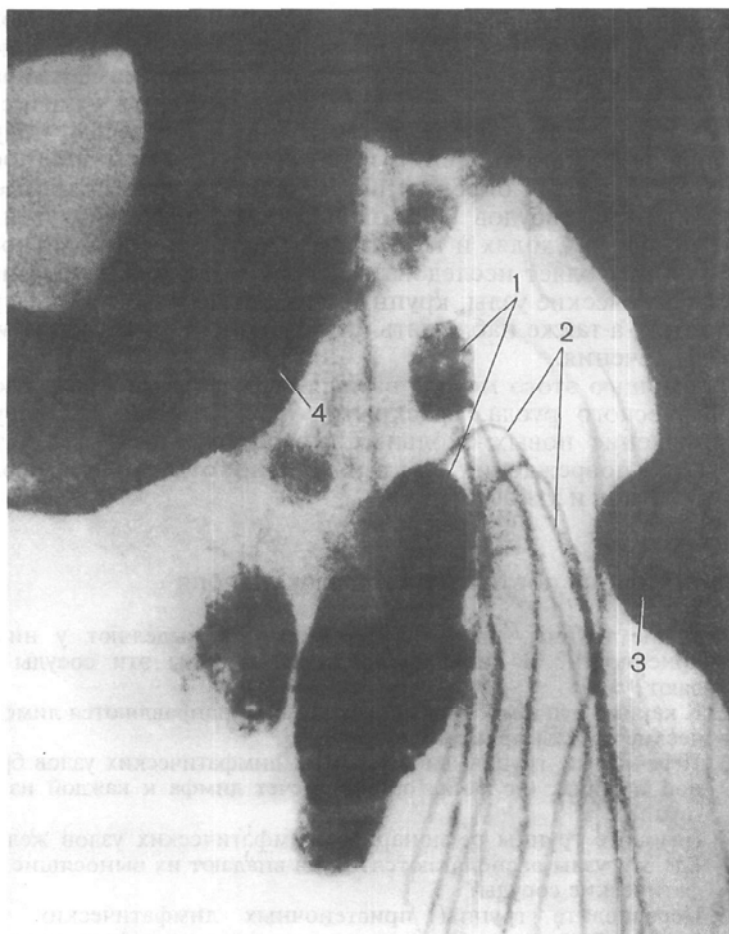


Рис. 58. Рентгенограмма паховых лимфатических узлов и лимфатических сосудов нижней конечности.

1 — паховые лимфатические узлы; 2 — лимфатические сосуды нижней конечности; 3 — малый вертел бедренной кости; 4 — ветвь седалищной кости.

Продолжение табл. 3

Орган	Группа лимфатических узлов
нижнелатеральный квадрант	Подмышечные (медиальные, нижние), окологрудинные
верхнемедиальный квадрант	Окологрудинные, передние подмышечные
нижнемедиальный квадрант	Окологрудинные, подмышечные

Лимфатические сосуды, а также лимфатические узлы можно выявить у живого человека при наполнении их рентгеноконтрастным веществом (рис. 58). **Лимфография (лимфангиоде-нография)** впервые разработанная и примененная в нашей стране А.С.Золотухиным, Д.А.Ждановым и М.Г.Привесом, получила широкое распространение и служит надежным диагностическим методом для определения количества, формы, размеров лимфатических сосудов и узлов при различных заболеваниях, особенно при опухолях и их метастазировании. Лимфангиоде-нография позволяет исследовать недоступные для других методов лимфатические узлы, крупные лимфатические сосуды, грудной проток, а также наблюдать опухолевый процесс в динамике во время лечения.

С помощью этого метода выявляют резервные возможности лимфатического русла, «раскрытие» уже имеющихся сосудов или появление новых окольных (коллатеральных) путей тока лимфы при повреждении или выключении отдельных лимфатических сосудов и узлов.

Вопросы для повторения и самоконтроля

1. Какие группы лимфатических сосудов выделяют у нижней конечности? В какие лимфатические узлы эти сосуды впадают?
2. К каким группам лимфатических узлов направляются лимфатические сосуды прямой кишки?
3. Перечислите группы висцеральных лимфатических узлов брюшной полости. От каких органов течет лимфа к каждой из этих групп?
4. Назовите группы регионарных лимфатических узлов желудка. Где эти узлы располагаются? Куда впадают их выносящие лимфатические сосуды?
5. Перечислите группы пристеночных лимфатических узлов брюшной полости. От каких органов течет лимфа к каждой из этих групп?
6. Перечислите группы пристеночных лимфатических узлов грудной полости. От каких органов течет лимфа к каждой из этих групп?
7. Возле каких органов располагаются средостенные (передние и задние) лимфатические узлы? От каких органов течет лимфа к этим узлам? Куда впадают выносящие лимфатические сосуды средостенных лимфатических узлов?
8. Какие группы лимфатических узлов располагаются на границе головы и шеи? От каких органов направляются лимфатические сосуды к каждой из этих групп?
9. Какие группы лимфатических узлов выделяют в области шеи?
10. Какие группы лимфатических сосудов имеются у верхней конечности? В какие лимфатические узлы впадают эти сосуды?

РАЗВИТИЕ И ВОЗРАСТНЫЕ ОСОБЕННОСТИ ЛИМФАТИЧЕСКИХ СОСУДОВ

Лимфатическая система впервые обнаружена у костистых рыб в виде кишечно-брыжеечных лимфатических сосудов и их расширений — лимфатических синусов между внутренними органами, между перикардом и жаберными мешками, возле плавников. У амфибий и рептилий развиваются сократительные органы — лимфатические сердца, соединяющиеся с одной стороны с лимфатическими синусами и сосудами, а с другой — с венами. У птиц лимфатические сердца имеются только в эмбриональном периоде; у водоплавающих птиц впервые появляются лимфатические узлы (поясничные и шейные). Количество лимфатических узлов возрастает у млекопитающих, у них появляются клапаны в лимфатических сосудах.

У человека на 6-й неделе внутриутробного развития из мезодермы обособленно от кровеносной системы, но вблизи формирующихся крупных вен образуются щелевидные пространства, ограниченные мезенхимными клетками, превращающимися в дальнейшем в эндотелиальные клетки. Путем слияния щелевидных пространств формируется система каналов, разрастающихся и превращающихся в лимфатические мешки. Первыми появляются правый и левый лимфатические мешки, несколько позже — подключичные лимфатические мешки. Цепочка мешков, расположенных возле дорсальной стенки тела зародыша, дает начало главному лимфатическому сосуду — грудному протоку, который на 9-й неделе развития открывается в левый яремный мешок. Расположенные справа и слева яремные, подключичные лимфатические мешки соединяются с венами в области шеи. Из парных подвздошных лимфатических мешков развиваются лимфатические сосуды таза и нижних конечностей.

О развитии лимфатических узлов см. «Органы кроветворения и иммунной системы».

Возрастные особенности лимфатических сосудов. Лимфатические капилляры у новорожденных детей, а также в подростковом и юношеском возрасте имеют сравнительно больший диаметр, чем у людей зрелого возраста; контуры капилляров ровные. Лимфатические капилляры образуют густые мелкопетлистые сети. У взрослого человека лимфатические капилляры имеют меньший диаметр, становятся уже, часть капилляров превращается в лимфатические сосуды. В лимфатических сетях появляются незамкнутые петли, а также выпячивания, вздутия стенок капилляров. В пожилом и старческом возрасте явления редукции лимфатических капилляров выражены более четко.

Лимфатические сосуды у новорожденных и детей первых лет жизни имеют характерный четкообразный рисунок вслед-

ствие наличия перетяжек (сужений) в области клапанов, которые еще не полностью сформированы. Клапанный аппарат лимфатических сосудов достигает своей зрелости к 13—15 годам жизни.

В детском и подростковом возрасте рядом расположенные лимфатические сосуды соединяются друг с другом многочисленными поперечными и косо ориентированными анастомозами, в результате чего вокруг артерий, вен, протоков желез формируются лимфатические сплетения. У людей 40—50 лет появляются признаки редукции лимфатических сосудов. Контуры сосудов становятся неровными, местами появляются выпячивания стенок, уменьшается число анастомозов между лимфатическими сосудами, особенно между поверхностными и глубокими. Некоторые сосуды заустевают. Стенки лимфатических сосудов у людей пожилого и старческого возраста утолщаются, просвет их уменьшается.

Грудной проток у новорожденных и более старших детей имеет соответственно меньшие размеры, чем у взрослого человека, стенки его тонкие. Максимального развития грудной проток достигает в зрелом возрасте. У людей пожилого возраста и стариков в стенках грудного протока при некоторой атрофии гладкой (непроизвольной) мускулатуры разрастается соединительная ткань.

ЭНДОКРИННЫЕ ЖЕЛЕЗЫ (ЖЕЛЕЗЫ, НЕ ИМЕЮЩИЕ ПРОТОКОВ)

Управление процессами, протекающими в организме, обеспечивается не только нервной системой, но и эндокринными железами (органами внутренней секреции). К последним относятся специализировавшиеся в процессе эволюции топографически разобщенные, различного происхождения железы, которые не имеют выводных протоков и выделяют вырабатываемый ими секрет непосредственно в тканевую жидкость и кровь. Продукты деятельности эндокринных желез (органов) — гормоны. Это в высшей степени биологически активные вещества, которые даже в очень незначительных количествах способны оказывать влияние на различные функции организма. Гормоны (греч. *hormao* — возбуждаю) обладают избирательной функцией, т.е. способны оказывать совершенно определенное влияние на деятельность органов-мишеней. Гормоны обеспечивают регулирующие воздействие на процесс роста и развития клеток, тканей, органов и целого организма (табл. 4). Избыточная или недостаточная продукция гормонов вызывает тяжелейшие нарушения функций в теле человека и даже приводит к заболеваниям.

Т а б л и ц а 4. Эндокринные железы и их гормоны

Железы внут- ренней секреции	Выделяемые гормоны	Действие
Гипофиз: передняя доля	Соматотропин	Стимуляция роста костей. Регуляция обменных процессов
	Тиротропин	Регуляция функций щитовидной железы
	Пролактин	Стимуляция роста молочных желез и секреции молока
	Меланоцито- тропин	Синтез меланина, пигментация ко- жи
	Фоллитропин	У женщин: стимуляция овогенеза, секреция эстрогенов и овуляции У мужчин: стимуляция сперматоге- неза, выделение половых гормонов
	Лютропин	У женщин: стимуляция овуляции, образование желтого тела, секре- ция половых гормонов
	Гормон, стиму- лирующий ин- терстициальные эндокриноциты	У мужчин: стимуляция функций интерстициальных эндокриноцитов
	Адренокортико- тропный гормон	Регуляция секреции гормонов коры надпочечников
	Окситоцин	Сокращение матки, усиление тону- са гладкой мускулатуры
	Вазопрессин	Всасывание воды в почечных канальцах, повышение давления в сосудах
Щитовидная железа	Тироксин, трийодтиронин, йодсодержащие гликопротеины	Стимуляция роста, умственного и физического развития
	Тиреокальци- тонин	Регуляция обмена кальция и фос- фора
Паращитовид- ные железы	Паратгормон	Регуляция обмена кальция и фос- фора
Поджелудочная железа	Инсулин, глюкагон	Регуляция обмена углеводов
Надпочечники: кора	Гидрокортизон	Регуляция обмена углеводов, бел- ков, жиров

Железы внутренней секреции	Выделяемые гормоны	Действие
мозговое вещество Яичники:	Альдостерон	Регуляция водно-солевого и минерального равновесия
	Андрогены	См. гормоны половых желез (яичники и яички)
	Адреналин, норадреналин	Стимуляция обмена веществ; влияние на сосуды, сердце
	Эстрадиол, эстрон	Развитие половых органов, вторичных половых признаков, половое поведение
желтое тело	Прогестерон	Подготовка слизистой оболочки к имплантации зародыша. Нормальное протекание беременности
Семенники (яички)	Тестостерон	Развитие половых органов, вторичных половых признаков, половое поведение

Анатомически обособленные эндокринные железы могут оказывать друг на друга существенное влияние (рис. 59). В связи с тем что это влияние обеспечивается гормонами, которые доставляются к органам-мишеням с кровью, принято говорить о гуморальной регуляции деятельности этих органов. Однако известно, что все процессы, протекающие в организме, находятся под постоянным контролем со стороны центральной нервной системы (ЦНС). Такую двойную регуляцию деятельности органов называют *нейрогуморальной*.

Общепринятой в настоящее время является классификация эндокринных органов в зависимости от происхождения их из различных видов эпителия [Заварзин А.А., Шелкунов С.И., 1954].

1. **Железы эктодермального происхождения** — из эпителиальной выстилки глоточной кишки (жаберных карманов). Это так называемая *браниогенная группа* желез внутренней секреции: *щитовидная и паращитовидные железы*.

2. **Железы энтодермального происхождения** — из эпителия туловищной части эмбриональной кишечной трубки: *эндокринная часть поджелудочной железы* (панкреатические островки).

3. **Железы мезодермального происхождения**: *интерренальная система, корковое вещество надпочечников и интерстициальные клетки половых желез*.

4. **Железы эктодермального происхождения** — производные переднего отдела нервной трубки (неврогенная группа): *гипофиз и шишковидное тело* (эпифиз мозга).

Рис. 59. Положение эндокринных желез в теле человека.

1 — гипофиз и эпифиз; 2 — паращитовидные железы; 3 — щитовидная железа; 4 — надпочечники; 5 — панкреатические островки; 6 — яичник; 7 — яичко.

5. Железы эктодермального происхождения — производные симпатического отдела нервной системы: *мозговое вещество надпочечников и параганглии.*

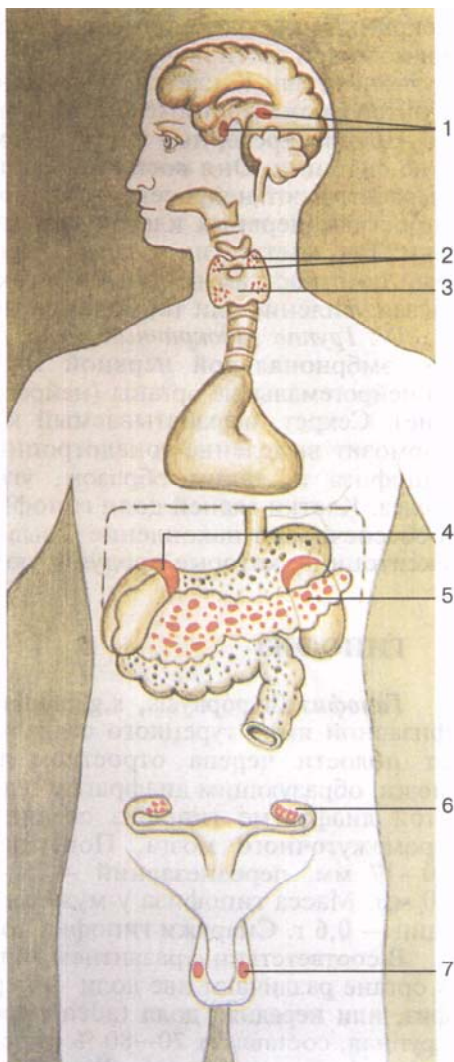
Существует и другая классификация эндокринных органов, в основу которой положен принцип их функциональной взаимозависимости.

I. Группа аденогипофиза:

1) щитовидная железа;
2) кора надпочечников (пучковая и сетчатая зоны);
3) эндокринная часть половых желез — яичек и яичников. Центральное положение в этой группе занимает аденогипофиз, клетки которого продуцируют гормоны, регулирующие деятельность указанных желез (адренокортикотропный, соматотропный, тиреотропный и гонадотропный гормоны).

II. Группа периферических эндокринных желез, деятельность которых не зависит от гормонов аденогипофиза:
1) паращитовидные железы; 2) кора надпочечников (клубочковая зона); 3) панкреатические островки. Эти железы условно называют саморегулирующимися. Так, гормон панкреатических островков инсулин снижает уровень глюкозы в крови; повышенное содержание глюкозы в крови стимулирует секрецию инсулина.

III. Группа эндокринных органов «нервного происхождения» (нейроэндокринные железы): 1) крупные и мелкие нейросекреторные клетки с отростками, образующие ядра гипоталамуса; 2) нейроэн-



докринные клетки, не имеющие отростков (хромаффинные клетки мозговой части надпочечников и параганглиев); 3) парафолликулярные, или К-клетки щитовидной железы; 4) аргирофильные и энтерохромаффинные клетки в стенках желудка и кишечника.

Нейросекреторные клетки совмещают нервную и эндокринную функции. Они воспринимают нервные импульсы и в ответ вырабатывают нейросекрет, который поступает в кровь или по отросткам нервных клеток транспортируется к клеткам-мишеням. Так, клетки гипоталамуса продуцируют нейросекрет, который по отросткам нервных клеток доставляется в гипофиз, вызывая усиление или торможение деятельности клеток.

IV. *Группа эндокринных желез нейроглиального происхождения* (из эмбриональной нервной трубки): 1) шишковидное тело; 2) нейрогемальные органы (нейрогипофиз и срединное возвышение). Секрет, вырабатываемый клетками шишковидного тела, тормозит выделение гонадотропных гормонов клетками аденогипофиза и, таким образом, угнетает деятельность половых желез. Клетки задней доли гипофиза не продуцируют гормонов, а обеспечивают накопление и выделение в кровь вазопрессина и окситоцина, которые продуцируются клетками гипоталамуса.

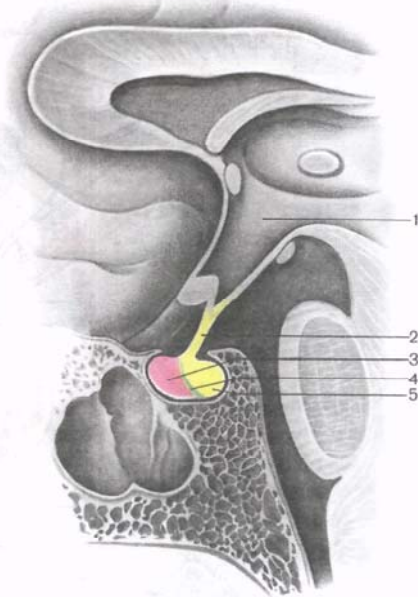
ГИПОФИЗ

Гипофиз (*hypophysis*, *s.glandula pituitaria*) находится в гипофизарной ямке турецкого седла клиновидной кости и отделен от полости черепа отростком твердой оболочки головного мозга, образующим диафрагму седла (рис. 60). Через отверстие в этой диафрагме гипофиз соединен с воронкой гипоталамуса промежуточного мозга. Поперечный размер гипофиза равен 10—17 мм, переднезадний — 5—15 мм, вертикальный — 5—10 мм. Масса гипофиза у мужчин равна примерно 0,5 г, у женщин — 0,6 г. Снаружи гипофиз покрыт капсулой.

В соответствии с развитием гипофиза из двух разных зачатков в органе различают две доли — переднюю и заднюю. **Аденогипофиз**, или **передняя доля** (*adenohypophysis*, *s.lóbus anterior*), более крупная, составляет 70—80 % от всей массы гипофиза. Она более плотная, чем задняя доля. В передней доле выделяют *д и с т а л ь н у ю ч а с т ь* (*párs distális*), которая занимает переднюю часть гипофизарной ямки, *п р о м е ж у т о ч н у ю ч а с т ь* (*párs intermédia*), расположенную на границе с задней долей, и *б у г о р н у ю ч а с т ь* (*párs tuberalis*), уходящую вверх и соединяющуюся с воронкой гипоталамуса. В связи с обилием кровеносных сосудов передняя доля имеет бледно-желтый, с красноватым оттенком цвет. Паренхима передней доли гипофиза представлена несколькими типами железистых клеток, между тяжами которых располагаются синусоидальные кровеносные капилляры. Половина (50 %) клеток аденогипофиза являются хромафильными адено-

Рис. 60. Гипофиз.

1 — III желудочек; 2 — «ножка» гипофиза; 3 — передняя доля гипофиза (аденогипофиз); 4 — промежуточная (средняя) доля гипофиза; 5 — задняя (нервная) доля гипофиза.



цитами, имеющими в своей цитоплазме мелкозернистые гранулы, хорошо окрашивающиеся солями хрома. Это ацидофильные аденоциты (40 % от всех клеток аденогипофиза) и базофильные аденоциты (10 %). В число базофильных аденоцитов входят гонадотропные, кортикотропные и тиреотропные эндокриноциты. Хромофобные аденоциты мелкие, они имеют крупное ядро и небольшое количество цитоплазмы. Эти клетки считаются предшественниками хромофильных аденоцитов. Другие 50 % клеток аденогипофиза являются хромофобными аденоцитами.

Нейрогипофиз, или **задняя доля** (neurohypophysis, s.lóbus posterior), состоит из нервной доли (lóbus nervosus), которая находится в задней части гипофизарной ямки, и воронки (infundibulum), расположенной позади бугорной части аденогипофиза. Задняя доля гипофиза образована нейроглиальными клетками (питуициты), нервными волокнами, идущими от нейросекреторных ядер гипоталамуса в нейрогипофиз, и нейросекреторными тельцами.

Гипофиз при помощи нервных волокон (путей) и кровеносных сосудов функционально связан с гипоталамусом промежуточного мозга, который регулирует деятельность гипофиза. Гипофиз и гипоталамус вместе с их нейроэндокринными, сосудистыми и нервными связями принято рассматривать как **гипоталамо-гипофизарную систему**.

Гормоны передней и задней долей гипофиза оказывают влияние на многие функции организма, в первую очередь через другие эндокринные железы (рис. 61). В передней доле гипофиза *ацидофильные аденоциты* (α -клетки) вырабатывают соматотропный гормон (гормон роста), принимающий участие в регуляции процессов роста и развития молодого организма. *Кортикотропные эндокриноциты* секретируют адренокортикотропный гормон (АКТГ), стимулирующий секрецию стероидных гормонов над-

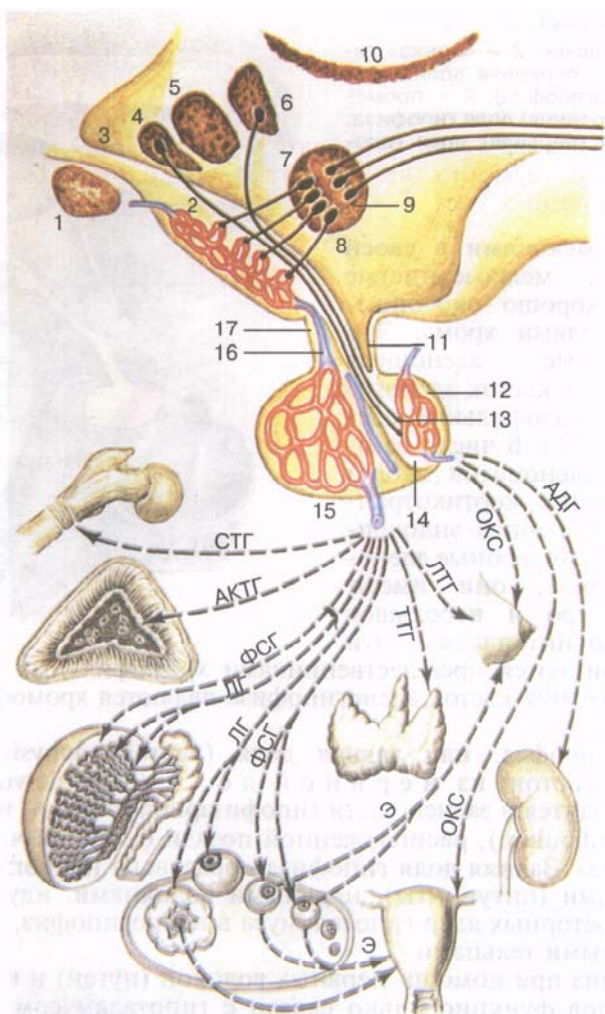


Рис. 61. Схема взаимоотношений гипоталамуса и гипофиза, их влияния на железы внутренней секреции и другие органы.

1 — зрительный перекрест; 2 — срединное возвышение с первичной капиллярной сетью; 3 — полость III желудочка; 4—7 — проекция некоторых ядер гипоталамуса на стенки III желудочка; 8 — таламус; 9 — адренергические нейроны медиобазального гипоталамуса; 10 — нейросекреторные клетки медиобазального гипоталамуса; 11 — воронка и «ножка» гипофиза; 12 — задняя доля гипофиза; 13 — накопительные тельца Херринга; 14 — промежуточная (средняя) доля гипофиза; 15 — передняя доля гипофиза со вторичной капиллярной сетью; 16 — воротная вена гипофиза; 17 — туберальная часть аденогипофиза.

Гормоны гипофиза и направление их действия: АДГ стимулирует реабсорбцию воды из первичной мочи в почках (уменьшает диурез) и одновременно

почечниками. *Тиротропные эндокриноциты* секретируют тиротропный гормон (ТТГ), влияющий на развитие щитовидной железы и активирующий продукцию ее гормонов. Гонадотропные гормоны: фолликулостимулирующий (ФСГ), лютеинизирующий (ЛГ) и пролактин — влияют на половое созревание организма, регулируют и стимулируют развитие фолликулов в яичнике, овуляцию, рост молочных желез и выработку молока у женщин, процесс сперматогенеза у мужчин. Эти гормоны вырабатываются *базофильными аденоцитами* (β -клетки). Здесь же секретируются липотропные факторы гипофиза, которые оказывают влияние на мобилизацию и утилизацию жиров в организме. В промежуточной части передней доли образуется меланоцитостимулирующий гормон, контролирующий образование пигментов — меланинов — в организме.

Нейросекреторные клетки супраоптического и паравентрикулярного ядер в гипоталамусе продуцируют вазопрессин и окситоцин. Эти гормоны транспортируются к клеткам задней доли гипофиза по аксонам, составляющим гипоталамо-гипофизарный тракт. Из задней доли гипофиза эти вещества поступают в кровь. Гормон вазопрессин оказывает сосудосуживающее и антидиуретическое действие, за что и получил также название антидиуретического гормона (АДГ). Окситоцин оказывает стимулирующее влияние на сократительную способность мускулатуры матки, усиливает выделение молока лактирующей молочной железой, тормозит развитие и функцию желтого тела, влияет на изменение тонуса гладких (неисчерченных) мышц желудочно-кишечного тракта.

Развитие гипофиза. Передняя доля гипофиза развивается из эпителия дорсальной стенки ротовой бухты в виде кольцевидного выроста (карман Ратке). Это эктодермальное выпячивание растет в сторону дна будущего III желудочка. Навстречу ему от нижней поверхности второго мозгового пузыря (будущее дно III желудочка) вырастает отросток, из которого развиваются серый бугор воронки и задняя доля гипофиза.

Сосуды и нервы гипофиза. От внутренних сонных артерий и сосудов артериального круга большого мозга к гипофизу направляются верхние и нижние гипофизарные артерии. Верхние

←
повышает артериальное давление крови; ОКС вызывает сокращение матки и способствует отдаче молока молочными железами; ЛТГ активирует выработку молока в молочных железах; ТТГ активирует продукцию и секрецию тиреоидного гормона щитовидной железой; ФСГ активирует рост фолликулов в яичниках и выработку ими эстрогенов, стимулирует сперматогенез в семенниках; ЛГ стимулирует овуляцию, образование желтого тела и продукцию в нем прогестерона, стимулирует продукцию тестостерона в семенниках; АКТ стимулирует функцию клеток пучковой и сетчатой зон коры надпочечников; СТГ стимулирует рост организма в целом и его отдельных органов (в том числе рост скелета); Э регулирует половые циклы; Пг влияет на преобразование эндометрия в лютеиновой фазе менструального цикла.

гипофизарные артерии идут к серому ядру и воронке гипоталамуса, анастомозируют здесь друг с другом и образуют проникающие в ткань мозга капилляры — первичную гемокапиллярную сеть. Из длинных и коротких петель этой сети формируются воротные вены, которые направляют к передней доле гипофиза. В паренхиме передней доли гипофиза эти вены распадаются на широкие синусоидальные капилляры, образующие вторичную гемокапиллярную сеть. Задняя доля гипофиза кровоснабжается преимущественно за счет нижней гипофизарной артерии. Между верхними и нижними гипофизарными артериями имеются длинные артериальные анастомозы. Отток венозной крови из вторичной гемокапиллярной сети осуществляется по системе вен, впадающих в пещеристые и межпещеристые синусы твердой оболочки головного мозга.

В иннервации гипофиза участвуют симпатические волокна, проникающие в орган вместе с артериями. Постганглионарные симпатические нервные волокна отходят от сплетения внутренней сонной артерии. Помимо этого, в задней доле гипофиза обнаруживаются многочисленные окончания отростков нейросекреторных клеток, залегающих в ядрах гипоталамуса.

ВОЗРАСТНЫЕ ОСОБЕННОСТИ ГИПОФИЗА

Средняя масса гипофиза у новорожденных достигает 0,12 г. Масса органа удваивается к 10 и утраивается к 15 годам. К 20-летнему возрасту масса гипофиза достигает максимума (530—560 мг) и в последующие возрастные периоды почти не меняется. После 60 лет наблюдается небольшое уменьшение массы этой железы внутренней секреции.

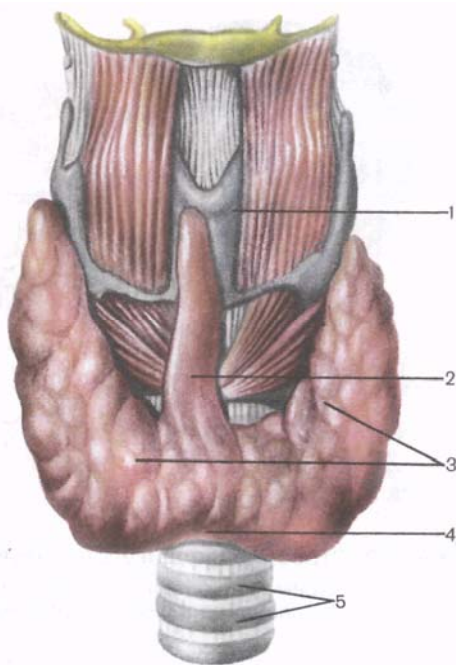
ЩИТОВИДНАЯ ЖЕЛЕЗА

Щитовидная железа (*glándula thyroídea*) — непарный орган, расположен в передней области шеи на уровне гортани и верхнего отдела трахеи. Железа состоит из двух долей — **правой** (*lobus dexter*) и **левой** (*lobus sinister*), соединенных узким перешейком (рис. 62). Щитовидная железа лежит довольно поверхностно. Спереди от железы, ниже подъязычной кости, находятся парные мышцы: грудино-щитовидная, грудино-подъязычная, лопаточно-подъязычная и лишь отчасти грудино-ключично-сосцевидная мышца, а также поверхностная и предтрахеальная пластинки шейной фасции.

Задняя вогнутая поверхность железы охватывает спереди и с боков нижние отделы гортани и верхнюю часть трахеи. **Перешеек щитовидной железы** (*isthmus glándulae thyroidei*), соединяющий правую и левую доли, находится, как правило, на уровне II или III

Рис. 62. Щитовидная железа; вид спереди.

1 — щитовидный хрящ; 2 — пирамидальная доля; 3 — правая и левая доли; 4 — перешеек щитовидной железы; 5 — трахея.



хряща трахеи. В редких случаях перешеек железы лежит на уровне I хряща трахеи или даже дуги перстневидного хряща. Иногда перешеек может отсутствовать, и тогда доли железы вообще не соединены друг с другом.

Верхние полюса правой и левой долей щитовидной железы располагаются несколько ниже верхнего края соответствующей пластинки щитовидного хряща гортани. Нижний полюс доли достигает уровня V—VI хряща трахеи.

Заднебоковая поверхность каждой доли щитовидной железы соприкасается с гортанной частью глотки, началом пищевода и передней полукружностью общей сонной артерии. К задней поверхности правой и левой долей щитовидной железы прилежат паращитовидные железы.

От перешейка или от одной из долей отходит кверху и располагается впереди щитовидного хряща **пирамидальная доля** (*lobus pyramidalis*), которая встречается примерно в 30 % случаев. Эта доля своей верхушкой иногда достигает тела подъязычной кости.

Поперечный размер щитовидной железы у взрослого человека достигает 50—60 мм. Продольный размер каждой доли составляет 50—80 мм. Вертикальный размер перешейка колеблется от 5 до 2,5 мм, а толщина его составляет 2—6 мм. Масса щитовидной железы у взрослых людей от 20 до 60 лет равна в среднем 16,3—18,5 г. После 50—55 лет происходит некоторое снижение объема и массы железы. Масса и объем щитовидной железы у женщин больше, чем у мужчин.

Снаружи щитовидная железа покрыта соединительнотканной оболочкой — **фиброзной капсулой** (*capsula fibrosa*), которая сращена с гортанью и трахеей. В связи с этим при движениях гортани происходит перемещение и щитовидной железы. Внутри железы от капсулы отходят соединительнотканые перегородки — **трабекулы**, разделяющие ткань железы на дольки,

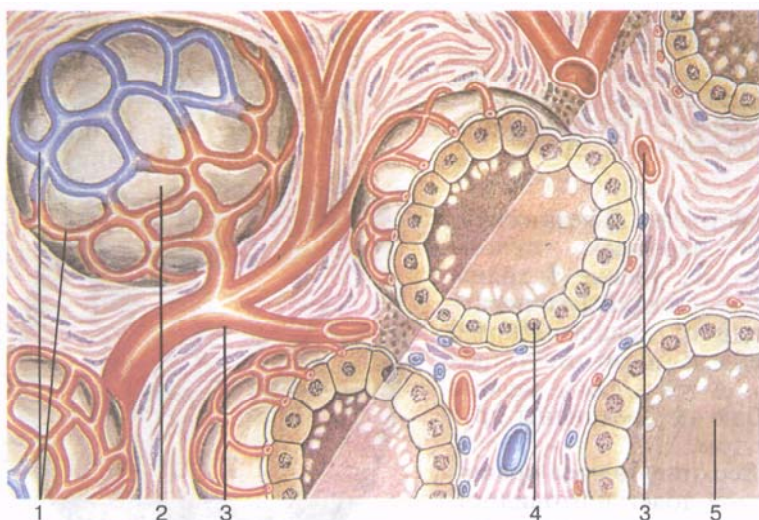


Рис. 63. Строение фолликулов щитовидной железы (схема).
1 — кровеносные капилляры; 2 — фолликул; 3 — артерии; 4 — железистая клетка; 5 — коллоид, содержащий гормоны щитовидной железы.

которые состоят из *фолликулов*. Стенки фолликулов изнутри выстланы эпителиальными фолликулярными клетками кубической формы (тироциты), а внутри фолликулов находится густое вещество — коллоид (рис. 63). Коллоид содержит гормоны щитовидной железы, состоящие в основном из белков и йодсодержащих аминокислот.

Стенки каждого фолликула (их около 30 млн) образованы одним слоем тироцитов, расположенных на базальной мембране. Размеры фолликулов составляют 50—500 мкм. Форма тироцитов зависит от активности в них синтетических процессов. Чем активнее функциональное состояние тироцита, тем клетка выше. Тироциты имеют крупное ядро в центре, значительное число рибосом, хорошо развитый комплекс Гольджи, лизосомы, митохондрии и гранулы секрета в апикальной части. Апикальная поверхность тироцитов содержит микроворсинки, погруженные в коллоид, находящийся в полости фолликула.

Железистый фолликулярный эпителий щитовидной железы больше, чем другие ткани, обладает избирательной способностью к накоплению йода. В тканях щитовидной железы концентрация йода в 300 раз выше его содержания в плазме крови. Гормоны щитовидной железы (тироксин, трийодтиронин), являющиеся комплексными соединениями йодированных аминокислот с белком, могут накапливаться в коллоиде фолликулов и по мере необходимости выделяться в кровеносное русло и доставляться к органам и тканям.

Гормоны щитовидной железы регулируют обмен веществ, увеличивают теплообмен, усиливают окислительные процессы и расходование белков, жиров и углеводов, способствуют выделению воды и калия из организма, регулируют процессы роста и развития, активируют деятельность надпочечников, половых и молочных желез, оказывают стимулирующее влияние на деятельность центральной нервной системы.

Между тироцитами на базальной мембране, а также между фолликулами располагаются парафолликулярные клетки, верхушки которых достигают просвета фолликула. **Парафолликулярные клетки** имеют крупное округлое ядро, большое число миеофиламентов в цитоплазме, митохондрии, комплекс Гольджи, зернистую эндоплазматическую сеть. В этих клетках много гранул высокой электронной плотности диаметром около 0,15 мкм. Парафолликулярные клетки синтезируют тиреокальцитонин, являющийся антагонистом паратгормона — гормона паращитовидных желез. Тиреокальцитонин участвует в обмене кальция и фосфора, уменьшает содержание кальция в крови и задерживает выход кальция из костей.

Регуляция функции щитовидной железы обеспечивается нервной системой и тиротропным гормоном передней доли гипофиза.

Эмбриогенез. Щитовидная железа развивается из эпителия передней кишки в виде непарного срединного выроста на уровне между I и II висцеральными дугами. До 4-й недели эмбрионального развития этот вырост имеет полость, в связи с чем получил название щитоязычного протока (*dúctus thyroglossális*). К концу 4-й недели этот проток атрофируется, а его начало остается только в виде более или менее глубокого слепого отверстия на границе корня и тела языка. Дистальный отдел протока делится на два зачатка будущих долей железы. Формирующиеся доли щитовидной железы смещаются каудально и занимают свое обычное положение. Сохранившийся дистальный отдел щитоязычного протока превращается в пирамидальную долю органа. Редуцирующиеся участки протока могут служить зачатками для образования добавочных щитовидных желез.

Сосуды и нервы щитовидной железы. К верхним полюсам правой и левой долей щитовидной железы подходят соответственно правая и левая верхние щитовидные артерии (ветви наружных сонных артерий), а к нижним полюсам этих долей — правая и левая нижние щитовидные артерии (из щитошейных стволов подключичных артерий). Ветви щитовидных артерий образуют в капсуле железы и внутри органа многочисленные анастомозы. Иногда к нижнему полюсу щитовидной железы подходит так называемая низшая щитовидная артерия, отходящая от плечевого нервного ствола. **В е н о з н а я к р о в ь** от щитовидной железы оттекает по верхним и средним щитовидным венам во внутреннюю яремную вену, по нижней щитовидной вене — в плечеголовную вену (или в нижний отдел внутренней яремной вены).

Л и м ф а т и ч е с к и е с о с у д ы щитовидной железы впадают в щитовидные, предгортанные, пред- и паратрахеальные лимфатические узлы. Нервы щитовидной железы отходят от шейных узлов правого и левого симпатических стволов (преимущественно от среднего шейного узла, идут по ходу сосудов), а также от блуждающих нервов.

ВОЗРАСТНЫЕ ОСОБЕННОСТИ ЩИТОВИДНОЙ ЖЕЛЕЗЫ

Размеры щитовидной железы у новорожденного значительно больше, чем у плода. В течение первого года жизни происходит некоторое уменьшение массы щитовидной железы, которая достигает 1,0—2,5 г. До периода полового созревания размеры и масса щитовидной железы постепенно возрастают (до 10—14 г). В период от 20 до 60 лет масса органа существенно не меняется, остается почти постоянной и равна в среднем 18 г. Некоторое уменьшение массы и размеров органа в связи с возрастной атрофией происходит в старческом возрасте, однако функция щитовидной железы в старости нередко остается ненарушенной.

ПАРАЩИТОВИДНЫЕ ЖЕЛЕЗЫ

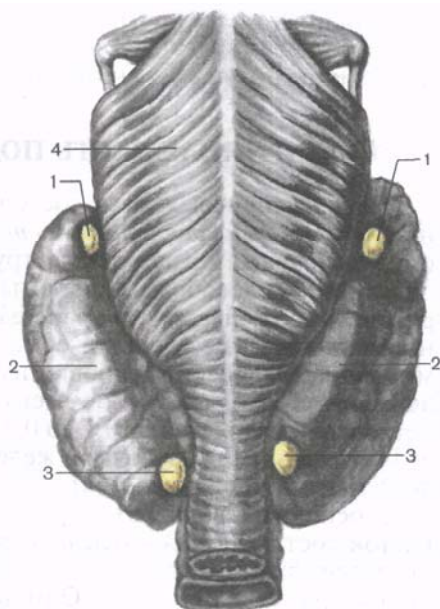
Парные верхняя паращитовидная железа (glándula parathyroidea superior) и нижняя паращитовидная железа (glándula parathyroidea inferior) — это округлые или овоидные тельца, расположенные на задней поверхности каждой из долей щитовидной железы: одна железа сверху, другая — внизу (рис. 64). Длина каждой железы составляет 4—8 мм, ширина — 3—4 мм, толщина — 2—3 мм. Число этих желез непостоянно и может изменяться от 2 до 7—8, в среднем их четыре. Общая масса желез составляет в среднем 1,18 г.

Паращитовидные (околощитовидные) железы отличаются от щитовидной железы более светлой окраской (у детей они бледно-розоватые, у взрослых — желтовато-коричневые). Часто паращитовидные железы располагаются у места проникновения в ткань щитовидной железы нижних щитовидных артерий или их ветвей. От окружающих тканей паращитовидные железы отделяются собственной фиброзной капсулой, от которой внутрь желез отходят соединительнотканые прослойки. Последние содержат большое количество кровеносных сосудов и делят околощитовидные железы на группы эпителиальных клеток.

Паренхима желез образована г л а в н ы м и и а ц и д о ф и л ь н ы м и п а р а т и р о ц и т а м и, образующими тяжи и скопления, окруженные тонкими пучками соединительнотканых волокон. Оба вида клеток рассматриваются как разные стадии развития паратироцитов. *Главные паратироциты* имеют полиэдричес-

Рис. 64. Паращитовидные железы на задней поверхности щитовидной железы.

1 — верхние паращитовидные железы; 2 — щитовидная железа; 3 — нижние паращитовидные железы; 4 — глотка (задняя поверхность).



кую форму, базофильную цитоплазму с большим числом рибосом. Среди этих клеток выделяют темные (активно секретирующие) и светлые (менее активные). *Ацидофильные паратироциты* крупные, с четкими контурами, содержат много мелких митохондрий с частицами гликогена.

Гормон околощитовидных желез паратирокрин (паратгормон), белковый по составу, участвует в регуляции фосфорно-кальциевого обмена. Паратгормон уменьшает выделения кальция с мочой, повышает всасывание его в кишечнике при наличии витамина D. Антагонистом паратгормона является тиреокальцитонин.

Эмбриогенез. Паращитовидные железы развиваются из эпителия парных III и IV жаберных карманов. На 7-й неделе развития эпителиальные зачатки телец обособляются от стенок жаберных карманов и в процессе роста перемещаются в каудальном направлении. В дальнейшем формирующиеся паращитовидные железы занимают постоянное для них положение на задних поверхностях правой и левой долей щитовидной железы.

Сосуды и нервы. К р о в о с н а б ж е н и е паращитовидных желез осуществляется ветвями верхних и нижних щитовидных артерий, а также пищеводными и трахеальными ветвями. В е н о з н а я к р о в ь оттекает по одноименным венам. И н н е р в а ц и я околощитовидных желез аналогична иннервации щитовидной железы.

ВОЗРАСТНЫЕ ОСОБЕННОСТИ ПАРАЩИТОВИДНЫХ ЖЕЛЕЗ

Суммарная масса паращитовидных желез у новорожденного колеблется от 6 до 9 мг. В течение первого года жизни их общая масса увеличивается в 3—4 раза, к 5 годам она еще удваивается, а 10 годам утраивается. После 20 лет общая масса четырех пара-

щитовидных желез достигает 120—140 мг и остается постоянной до глубокой старости. Во все возрастные периоды масса паращитовидных желез у женщин несколько больше, чем у мужчин.

ЭНДОКРИННАЯ ЧАСТЬ ПОДЖЕЛУДОЧНОЙ ЖЕЛЕЗЫ

Поджелудочная железа состоит из экзокринной и эндокринной частей. *Эндокринная часть поджелудочной железы* (pars endocrina pancreatis) представлена группами эпителиальных клеток, образующих своеобразной формы **панкреатические островки** (островки Лангерганса; insulae pancreaticae), отделенные от экзокринной части железы тонкими соединительнотканными прослойками. Панкреатические островки имеются во всех отделах поджелудочной железы, но больше всего их в области хвоста. Величина островков колеблется от 0,1 до 0,3 мм, а общая масса не превышает $\frac{1}{100}$ массы поджелудочной железы. Общее число островков от 1 до 2 млн. Островки состоят из эндокринных клеток. Различают пять основных видов этих клеток. Основную массу (60—80 %) клеток составляют *В(β)-клетки*, расположенные преимущественно во внутренних отделах островков и секретирующие инсулин; *А(α)-клетки* — 10—30 %. Они вырабатывают глюкагон. Около 10 % составляют *Д-клетки*, выделяющие соматостатин. Немногочисленные *РР-клетки*, занимающие периферию островков, синтезируют панкреатический полипептид.

И н с у л и н способствует превращению глюкозы в гликоген, усиливает обмен углеводов в мышцах. **Г л ю к а г о н** усиливает образование триглицеридов из жирных кислот, стимулирует их окисление в гепатоцитах. При повышении концентрации глюкозы в крови, протекающей через поджелудочную железу, секреция инсулина увеличивается и уровень глюкозы в крови снижается. **С о м а т о с т а т и н** угнетает выработку гипоталамусом соматотропного гормона, а также выделение инсулина и глюкагона А- и В-клетками. **П а н к р е а т и ч е с к и е п о л и п е п т и д ы** стимулируют выделение желудочного и панкреатического сока экзокриноцитами поджелудочной железы.

Панкреатические островки развиваются из того же эпителиального зачатка первичной кишки, что и экзокринная часть поджелудочной железы. Они обильно кровоснабжаются из широких кровеносных капилляров, окружающих островки и проникающих между клетками.

ЭНДОКРИННАЯ ЧАСТЬ ПОЛОВЫХ ЖЕЛЕЗ

Яичко (testis) у мужчин и **яичник (ovarium)** у женщин, помимо половых клеток, вырабатывают и выделяют в кровь половые гормоны, под влиянием которых формируются вторичные половые признаки.

Эндокринной функцией в яичке обладает интерстиций, представленный железистыми клетками — *интерстициальными эндокриноцитами яичка (клетки Лейдига)*. Эти клетки располагаются в рыхлой соединительной ткани между извитыми семенными канальцами, рядом с кровеносными и лимфатическими капиллярами. Интерстициальные эндокриноциты яичка выделяют мужской половой гормон **тестостерон** (андроген), влияющий на развитие половых органов, половое созревание, сперматогенез, формирование вторичных половых признаков, половое поведение.

В яичнике вырабатываются половые гормоны **эстроген** (фолликулин) и **прогестерон** и небольшое количество андрогенов.

Эстрогены, выделяемые клетками зернистого слоя созревающих фолликулов, влияют на развитие половых органов и тела по женскому типу, на половое поведение, стимулируют пролиферацию слизистой оболочки матки во время менструального цикла.

Прогестерон, синтезируемый клетками желтого тела — лютеоцитами, подготавливает слизистую оболочку матки к восприятию оплодотворенной яйцеклетки, влияет на развитие плаценты, молочных желез, а также задерживает рост новых фолликулов.

НАДПОЧЕЧНИК

Надпочечник (*glándula suprarenális*) — парный орган располагается в забрюшинном пространстве непосредственно над верхним концом соответствующей почки (рис. 65). Надпочечник имеет форму уплощенного спереди назад неправильной формы конуса. Правый надпочечник, если рассматривать его спереди, имеет вид треугольника с закругленными углами. Вершина левого надпочечника сглажена, он по форме напоминает полумесяц. У каждого надпочечника различают **переднюю поверхность** (*facies anterior*), **заднюю поверхность** (*facies posterior*) и **нижнюю поверхность** (*facies renális*).

Располагаются надпочечники на уровне XI—XII грудных позвонков. Правый надпочечник, как и почка, лежит несколько ниже, чем левый. Задней своей поверхностью он прилежит к поясничной части диафрагмы, его передняя поверхность соприкасается с висцеральной поверхностью печени и двенадцатиперстной кишкой, а нижняя вогнутая (почечная) поверхность — с верхним концом правой почки. **Медиальный край** (*margo mediális*) правого надпочечника граничит с нижней полой веной. Левый надпочечник медиальным краем соприкасается с аортой, передней поверхностью прилежит к хвосту поджелудочной железы и кардиальной части желудка. Задняя поверхность

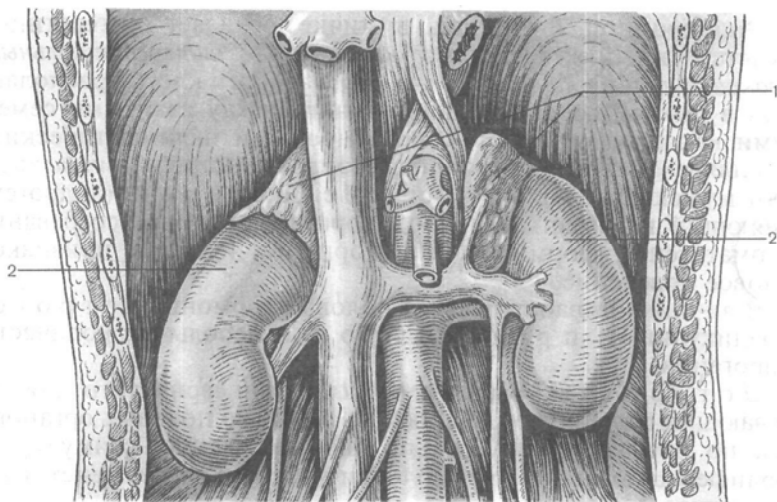


Рис. 65. Надпочечники и их взаимоотношения с почками; вид спереди.
1 — правый и левый надпочечники; 2 — правая и левая почки.

левого надпочечника соприкасается с диафрагмой, нижняя — с верхним концом левой почки и ее медиальным краем. Каждый надпочечник (и правый, и левый) залегает в толще околопочечного жирового тела. Передние поверхности левого и правого надпочечников частично покрыты почечной фасцией и париетальной брюшиной.

Масса одного надпочечника у взрослого человека составляет около 12—13 г. Длина надпочечника равна 40—60 мм, высота (ширина) — 20—30 мм, толщина (переднезадний размер) — 2—8 мм. Масса и размеры правого надпочечника несколько меньше, чем левого.

Поверхность надпочечника слегка бугристая. На передней поверхности, особенно левого надпочечника, видна глубокая борозда — **ворота** (hilum), через которые из органа выходит центральная вена. Снаружи надпочечник покрыт фиброзной капсулой, плотно сращенной с паренхимой и отдающей в глубь органа многочисленные соединительнотканые трабекулы. К фиброзной капсуле изнутри прилежит **корковое вещество** (кора; cortex), имеющее достаточно сложное гистологическое строение и состоящее из трех зон. Снаружи, ближе к капсуле, располагается **клубочковая зона** (zóna glomerulosa), за ней — **средняя пучковая зона** (zóna fasciculata), на границе с мозговым веществом находится внутренняя **сетчатая зона** (zóna reticularis). Морфологической особенностью зон является своеобразное для каждой зоны распреде-

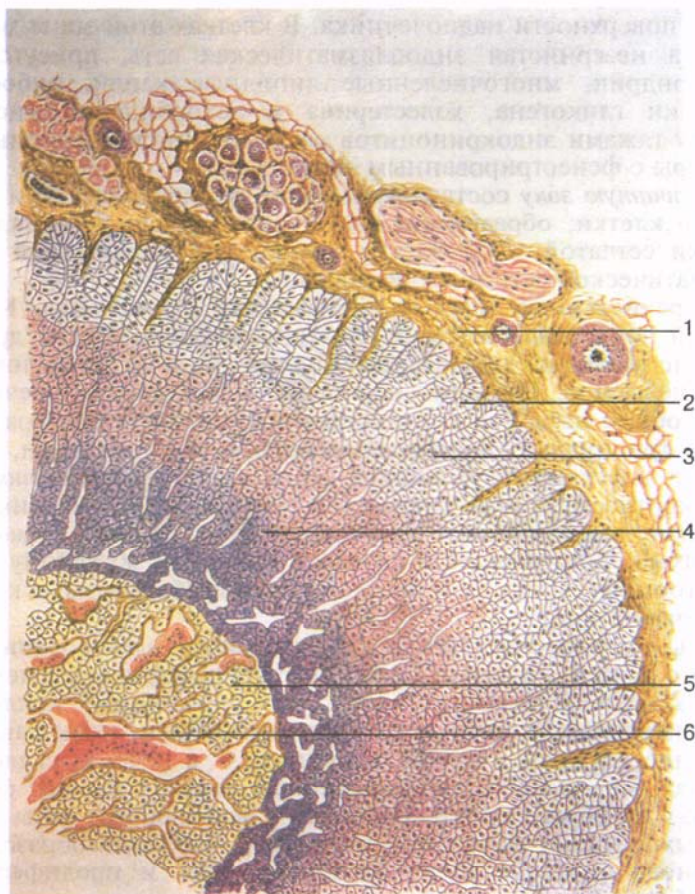


Рис. 66. Микроскопическое строение надпочечника.

1 — капсула надпочечника; 2 — клубочковая зона; 3 — пучковая зона; 4 — сетчатая зона; 5 — мозговое вещество; 6 — синусоидный капилляр.

ление железистых клеток, соединительной ткани и кровеносных сосудов (рис. 66).

Клубочковая зона образована мелкими, призматической формы клетками, расположенными в виде небольших групп — клубочков. В этих клетках хорошо развита эндоплазматическая сеть, в цитоплазме присутствуют липидные капли размерами около 0,5 мкм. Клубочки окружены извитыми капиллярами с фенестрированным эндотелием.

Пучковая зона (самая широкая часть коры надпочечников) состоит из крупных светлых многогранных клеток. Эти клетки образуют длинные тяжи (пучки), ориентированные перпендику-

лярно поверхности надпочечника. В клетках этой зоны хорошо развита незернистая эндоплазматическая сеть, присутствуют митохондрии, многочисленные липидные капли, рибосомы, частички гликогена, холестерина и аскорбиновой кислоты. Между тяжами эндокриноцитов расположены кровеносные капилляры с фенестрированным эндотелием.

Сетчатую зону составляют мелкие полиэдрические и кубические клетки, образующие небольшие клеточные скопления. Клетки сетчатой зоны богаты элементами незернистой эндоплазматической сети и рибосомами.

Перечисленные зоны функционально обособлены. Клетки каждой зоны вырабатывают гормоны, отличающиеся друг от друга не только по химическому составу, но и по физиологическому действию. Гормоны коркового вещества надпочечников носят общее название кортикостероидов и могут быть разделены на три группы: *минералокортикоиды* — альдостерон, выделяемый клетками клубочковой зоны коры; *глюкокортикоиды*: гидрокортизон, кортикостерон, 11-дегидро- и 11-дезокси-кортикостерон, образующиеся в пучковой зоне; *половые гормоны* — андрогены, по строению и функции близкие к мужскому половому гормону, эстроген и прогестерон, вырабатываемые клетками сетчатой зоны.

Альдостерон участвует в регулировании электролитного и водного обмена, изменяет проницаемость клеточных мембран для кальция и натрия, стимулирует образование коллагена. Глюкокортикоиды влияют на белковый обмен, повышают содержание глюкозы в крови, гликогена — в печени, скелетных мышцах, миокарде. Глюкокортикоиды также ускоряют фильтрацию в клубочках почки, уменьшают реабсорбцию воды в дистальных извитых канальцах нефронов, тормозят образование основного вещества соединительной ткани и пролиферацию фибробластов.

В центре надпочечника располагается **мозговое вещество** (*medúlla*), образованное крупными клетками, окрашивающимися солями хрома в желтовато-бурый цвет. Различают две разновидности этих клеток: *эпинефроты* составляют основную массу клеток и вырабатывают адреналин, *норэпинефроты*, рассеянные в мозговом веществе в виде небольших групп, вырабатывают норадреналин.

Адреналин расщепляет гликоген, уменьшает его запасы в мышцах и печени, увеличивает содержание углеводов в крови, являясь как бы антагонистом инсулина, усиливает и учащает сокращение сердечной мышцы, суживает просвет сосудов, повышая этим артериальное давление. Влияние норадреналина на организм сходно с действием адреналина, однако воздействие этих гормонов на некоторые функции может быть совершенно противоположным. Норадреналин, в частности, замедляет частоту сокращений сердца.

Развитие надпочечников. Корковое и мозговое вещество надпочечника различны по происхождению. Корковое вещество дифференцируется из мезодермы (из целомического эпителия) между корнем дорсальной брыжейки первичной кишки и мочеполовой складкой. Развивающаяся из мезодермальных клеток и расположенная между двумя первичными почками ткань получила название *интерреналовой*. Она дает начало корковому веществу надпочечников, из нее образуются **добавочные надпочечники (интерреналовые тела, glándulae suprrenales accessoriae)**.

Мозговое вещество надпочечников развивается из эмбриональных нервных клеток — *симпатобластов*, которые выселяются из закладки узлов симпатического ствола и превращаются в *хромаффинобласты*, а последние — в *хромаффинные* клетки мозгового вещества. Хромаффинобласты служат также материалом для формирования параганглиев, которые в виде небольших скоплений хромаффинных клеток располагаются возле брюшной аорты — **аортальный параганглий (paraganglion aórticum)**, а также в толще узлов симпатического ствола — **симпатические параганглии (paraganglia sympáthica)**.

Внедрение будущих клеток мозгового вещества в интерреналовый надпочечник начинается у эмбриона длиной 16 мм. Одновременно с объединением интерреналовой и адреналовой частей происходят дифференцировка зон коркового вещества и созревание мозгового вещества.

Сосуды и нервы надпочечников. Каждый надпочечник получает 25—30 артерий. Наиболее крупными из них являются верхние надпочечниковые артерии (из нижней диафрагмальной артерии), средняя надпочечниковая (из брюшной части аорты) и нижняя надпочечниковая (из почечной артерии) артерии. Одни из ветвей этих артерий кровоснабжают только корковое вещество, другие прободают корковое вещество надпочечника и разветвляются в мозговом веществе. Из синусоидных кровеносных капилляров формируются притоки центральной вены, которая у правого надпочечника впадает в нижнюю полую вену, у левого — в левую почечную вену. Из надпочечников (особенно левого) выходят многочисленные мелкие вены, впадающие в притоки воротной вены.

Лимфатические сосуды надпочечников впадают в поясничные лимфатические узлы. В *иннервации* надпочечников участвуют блуждающие нервы, а также нервы, происходящие из чревного сплетения, которые содержат для мозгового вещества преганглионарные симпатические волокна.

ВОЗРАСТНЫЕ ОСОБЕННОСТИ НАДПОЧЕЧНИКОВ

Масса одного надпочечника у новорожденного составляет около 8—9 г и значительно превышает массу надпочечника ре-

бенка первого года жизни. В период новорожденности масса надпочечника резко уменьшается (до 3,4 г), главным образом за счет истончения и перестройки коркового вещества, а затем постепенно восстанавливается (к 5 годам) и продолжает нарастать в дальнейшем. Окончательное формирование коркового вещества надпочечников завершается в период второго детства (8—12 лет). К 20 годам масса каждого надпочечника увеличивается и достигает своих максимальных размеров (в среднем 12—13 г). В последующие возрастные периоды размеры и масса надпочечников почти не изменяются. Надпочечники у женщин имеют несколько большие размеры, чем у мужчин. Во время беременности масса каждого надпочечника увеличивается примерно на 2 г. После 70 лет отмечается небольшое уменьшение массы и размеров надпочечников.

ШИШКОВИДНОЕ ТЕЛО

Шишковидное тело (шишковидная железа, эпифиз мозга; corpus pineale, s. glándula pineális, s. epiphisis cérebri) относится к эпиталамусу промежуточного мозга и располагается в неглубокой борозде, отделяющей друг от друга верхние холмики крыши среднего мозга. От переднего конца шишковидного тела к медиальной поверхности правого и левого таламусов (зрительных бугров) натянуты **поводки** (*habenulae*). Форма шишковидного тела чаще овоидная, реже шаровидная или коническая. Масса шишковидного тела у взрослого человека около 0,2 г, длина — 8—15 мм, ширина — 6—10 мм, толщина — 4—6 мм. В основании шишковидного тела, обращенного в сторону полости III желудочка, находится небольшое шишковидное углубление.

Снаружи шишковидное тело покрыто соединительнотканной капсулой, содержащей большое количество анастомозирующих друг с другом кровеносных капилляров. От капсулы внутрь органа проникают соединительнотканнные трабекулы, разделяющие паренхиму шишковидного тела на дольки. Клеточными элементами паренхимы являются содержащиеся в большом количестве специализированные железистые клетки — *пинеалоциты* (*пинеоциты*) и в меньшем — *глиальные клетки* (*глиоциты*). В шишковидном теле у взрослых людей и особенно в старческом возрасте нередко встречаются причудливой формы отложения — «песочные тела» (мозговой песок). Эти отложения придают шишковидному телу определенное сходство с тутовой ягодой или еловой шишкой, чем и объясняется его название.

Эндокринная роль шишковидного тела состоит в том, что его клетки выделяют вещества, тормозящие деятельность гипофиза до момента наступления половой зрелости и участвующие в тонкой регуляции почти всех видов обмена веществ.

Развитие шишковидного тела. Шишковидное тело развивается в виде непарного выпячивания крыши будущего III желудочка головного мозга. Клетки этого возраста формируют компактную клеточную массу, в которую врастает мезодерма, образующая в дальнейшем строму шишковидного тела. Последняя вместе с кровеносными сосудами делит паренхиму органа на дольки.

Сосуды и нервы шишковидного тела. К р о в о с н а б ж е н и е шишковидного тела осуществляется ветвями задних мозговых и верхних мозжечковых артерий. В е н ы шишковидного тела впадают в большую вену мозга или в ее притоки. Вместе с сосудами в ткань органа проникают симпатические нервные волокна.

ВОЗРАСТНЫЕ ОСОБЕННОСТИ ШИШКОВИДНОГО ТЕЛА

Средняя масса шишковидного тела на протяжении первого года жизни увеличивается от 7 до 100 мг. К 10-летнему возрасту масса органа удваивается и в последующем почти не изменяется. В связи с тем что в различные периоды зрелого возраста и особенно часто в пожилом возрасте в шишковидном теле могут появляться кисты и отложения мозгового песка, его размеры и масса могут быть значительно больше указанных средних цифр.

ДИФFUЗНАЯ НЕЙРОЭНДОКРИННАЯ СИСТЕМА

В организме человека имеются многочисленные гормонпродуцирующие клетки, происходящие из нейробластов нервного гребешка, экто- и энтодермы. Эти клетки продуцируют нейроаминны и олигопептиды, обладающие гормональным и биологически активным действием.

Эндокринные клетки распределены в виде клеточных групп или отдельных эндокриноцитов; они объединены в **APUD-систему** (Amine Precursors Uptake and Decarboxylation — поглощение и декарбоксилирование предшественников аминов). APUD-система дополняет и связывает (объединяет) нервную и эндокринную системы, осуществляет чувствительный контроль гомеостаза. К APUD-системе относят парафолликулярные клетки щитовидной железы, клетки мозгового вещества надпочечников, нейросекреторные клетки гипоталамуса, пинеалоциты шишковидной железы, главные паратироциты паращитовидных желез, эндокриноциты аденогипофиза, плаценты, поджелудочной железы, респираторного дерева, желудочно-кишечного тракта.

Вопросы для повторения и самоконтроля

1. Какие существуют классификации эндокринных органов?
2. Опишите особенности анатомического строения и топографию гипофиза.
3. Дайте морфофункциональную характеристику долям гипофиза.
4. Опишите топографию щитовидной железы, ее массу и размеры.
5. Дайте анатомическую характеристику паращитовидным железам.
6. Опишите анатомию и топографию эндокринной части поджелудочной железы.
7. Опишите функциональную анатомию эндокринной части половых желез (мужских и женских).
8. Опишите анатомию и топографию правого и левого надпочечников.
9. Опишите анатомию и топографию шишковидного тела.
10. Расскажите о диффузной нейроэндокринной системе.

УЧЕНИЕ О СОСУДАХ — АНГИОЛОГИЯ (ANGIOLOGÍA)

СЕРДЕЧНО-СОСУДИСТАЯ СИСТЕМА

К сердечно-сосудистой системе относятся сердце и кровеносные сосуды. Сердечно-сосудистая система выполняет функции транспорта крови, а вместе с нею питательных и активизирующих веществ к органам и тканям (кислород, глюкоза, белки, гормоны, витамины и др.). От органов и тканей по кровеносным сосудам (венам) переносятся продукты обмена веществ. Кровеносные сосуды отсутствуют лишь в эпителиальном покрове кожи и слизистых оболочек, в волосах, ногтях, роговице глазного яблока и в суставных хрящах.

Главным органом кровообращения является сердце, ритмические сокращения которого обуславливают движение крови. Сосуды, по которым кровь выносятся из сердца и поступает к органам, называются *артериями*, приносящие кровь к сердцу сосуды — *венами*.

Сердце — это четырехкамерный мышечный орган, расположенный в грудной полости. Правая половина сердца (правое предсердие и правый желудочек) полностью отделена от левой половины (левое предсердие и левый желудочек). В правое предсердие по верхней и нижней полым венам, а также по собственным венам сердца поступает венозная кровь.

Пройдя через правое предсердно-желудочковое отверстие, по краям которого укреплен правый предсердно-желудочковый (трехстворчатый) клапан, кровь попадает в правый желудочек. Из правого желудочка кровь поступает в легочный ствол, затем по легочным артериям — в легкие. В капиллярах легких, тесно прилежащих к стенкам альвеол, происходит газообмен между поступающим в легкие воздухом и кровью. Обогащенная кислородом артериальная кровь по легочным венам направляется в левое предсердие. Пройдя затем через левое предсердно-желудочковое отверстие, имеющее левый предсердно-желудочковый (митральный, двустворчатый) клапан, кровь попадает в левый желудочек, а из него — в самую большую артерию — *аорту* (рис. 67). Учитывая особенности строения и функции сердца и кровеносных сосудов, в теле человека выделяют два круга кровообращения — большой и малый.

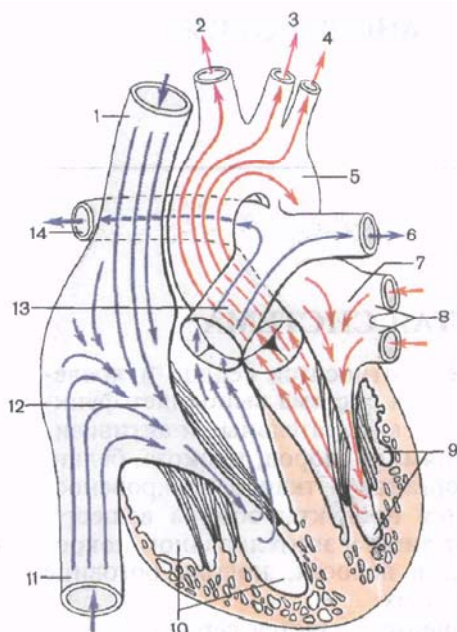


Рис. 67. Направления движения крови по крупным сосудам к сердцу и от сердца.

1 — верхняя полая вена; 2 — плечеголовной ствол; 3 — левая общая сонная артерия; 4 — левая подключичная артерия; 5 — нисходящая часть аорты; 6 — левая легочная артерия; 7 — левое предсердие; 8 — левые легочные вены; 9 — левый желудочек; 10 — правый желудочек; 11 — нижняя полая вена; 12 — правое предсердие; 13 — легочный ствол; 14 — правая легочная артерия.

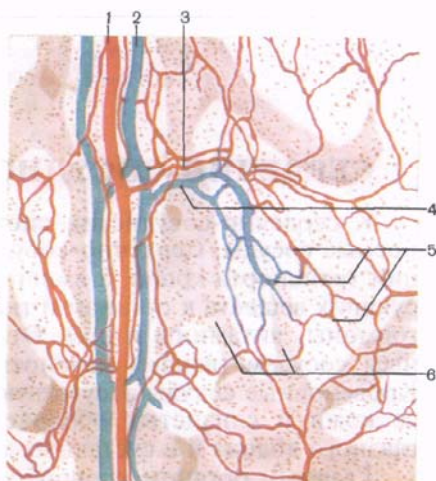


Рис. 68. Микроциркуляторное русло брюшины.

1 — артерия; 2 — вена; 3 — артериола; 4 — венула; 5 — сеть кровеносных капилляров; 6 — лимфатические капилляры и сосуды.

Большой круг кровообращения начинается в левом желудочке, откуда выходит аорта, и заканчивается в правом предсердии, в которое впадают верхняя и нижняя полые вены. По аорте и ее ветвям артериальная кровь, содержащая кислород и другие вещества, направляется ко всем частям тела. К каждому органу подходит одна или несколько артерий. Из органов выходят вены, которые, сливаясь друг с другом, в конечном счете образуют самые крупные сосуды тела человека — верхнюю и нижнюю полые вены, впадающие в правое предсердие. Между артериями и венами находится дистальная часть сердечно-сосудистой системы — **микроциркуляторное русло** (рис. 68), где обеспечивается взаимодействие крови и тканей. К капиллярной сети микроциркуляторного русла подходит сосуд артериального типа (**артериола**), а выходит из нее **венула**. У некоторых органов

(почка, печень) имеется отступление от этого правила. Так, к клубочку (капиллярному) почечного тельца подходит артерия — приносящая клубочковая артериола. Выходит из клубочка также артерия — выносящая клубочковая артериола. Капиллярную сеть, вставленную между двумя одготипными сосулами (артериолами), называют **артериальной чудесной сетью** (*réte mirabile arteriosum*). По типу чудесной сети построена капиллярная сеть между междольковой и центральной венами в дольке печени, — **венозная чудесная сеть** (*réte mirabile venosum*).

Малый круг кровообращения начинается в правом желудочке, из которого выходит легочный ствол, и заканчивается в левом предсердии, куда впадают четыре легочные вены. От сердца к легким (легочный ствол, разделяющийся на две легочные артерии) поступает венозная кровь, а к сердцу (легочные вены) притекает артериальная кровь. Поэтому малый круг кровообращения называют также легочным.

Строение кровеносных сосудов. От аорты (или от ее ветвей) начинаются все артерии большого круга кровообращения. В зависимости от толщины (диаметра) артерии условно подразделяются на крупные, средние и мелкие. У каждой артерии выделяют основной ствол и его ветви.

Артерии, кровоснабжающие стенки тела, называются *париетальными (пристеночными)*, артерии внутренних органов — *висцеральными (внутренностными)*. Среди артерий выделяют также внеорганные, несущие кровь к органу, и внутриорганные, разветвляющиеся в пределах органа и снабжающие его отдельные части (доли, сегменты, дольки). Многие артерии получают свое название по названию органа, который они кровоснабжают (почечная артерия, селезеночная артерия). Некоторые артерии получили свое название в связи с уровнем их отхождения (начала) от более крупного сосуда (верхняя брыжеечная артерия, нижняя брыжеечная артерия); по названию кости, к которой прилежит сосуд (лучевая артерия); по направлению сосуда (медиальная артерия, окружающая бедро), а также по глубине расположения (поверхностная или глубокая артерия). Мелкие сосуды, не имеющие специальных названий, обозначаются как *ветви (rami)*.

На пути к органу или в самом органе артерии ветвятся на более мелкие сосуды. Различают магистральный тип ветвления артерий и рассыпной. При *магистральном типе* имеются основной ствол — магистральная артерия и отходящие от нее боковые ветви. По мере отхождения боковых ветвей от магистральной артерии ее диаметр постепенно уменьшается. *Рассыпной тип* ветвления артерии характеризуется тем, что основной ствол (артерия) сразу делится на две или большее количество конечных ветвей, общий план ветвления которых напоминает крону листового дерева.

Выделяют также артерии, обеспечивающие окольный ток крови, в обход основного пути, — *коллатеральные сосуды*. При

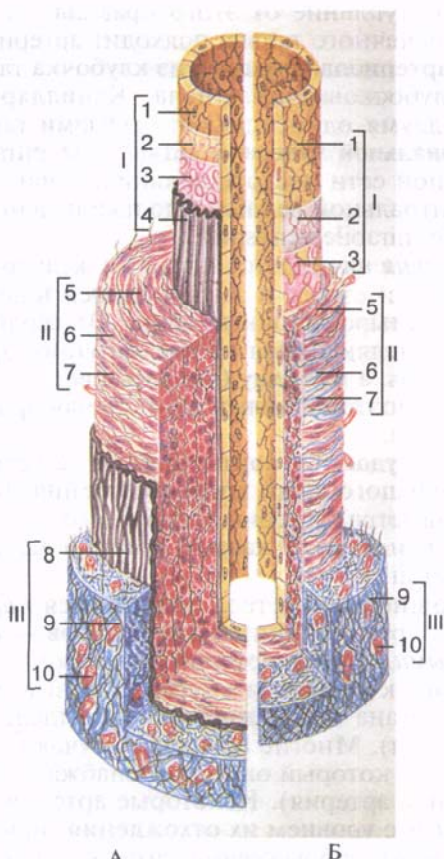


Рис. 69. Строение стенок артерии (А) и вены (Б) мышечного типа среднего калибра (схема).

I — внутренняя оболочка: 1 — эндотелий, 2 — базальная мембрана, 3 — подэндотелиальный слой, 4 — внутренняя эластическая мембрана; II — средняя оболочка: 5 — миоциты, 6 — эластические волокна, 7 — коллагеновые волокна; III — наружная оболочка: 8 — наружная эластическая мембрана, 9 — волокнистая (рыхлая) соединительная ткань, 10 — кровеносные сосуды.

затруднении движения по основной (магистральной) артерии кровь может течь по коллатеральным обходным сосудам, которые (один или несколько) начинаются или от общего с магистральным сосудом источника, или от различных источников и заканчиваются в общей для них сосудистой сети.

Коллатеральные сосуды, соединяющиеся (анастомозирующие) с ветвями других артерий, выполняют роль межартериальных анастомозов. Различают *межсистемные межартериальные анастомозы* — соединения (соустья) между различными ветвями разных крупных артерий, и *внутрисистемные межартериальные анастомозы* — соединения между ветвями одной артерии.

Стенка каждой артерии состоит из трех оболочек: внутренней, средней и наружной (рис. 69). **Внутренняя оболочка** (*tunica intima*) образована слоем эндотелиальных клеток (эндотелиоцитов) и подэндотелиальным слоем. **Эндотелиоциты**, лежащие на тонкой базальной мембране, представляя собой плоские тонкие клетки, соединенные друг с другом при помощи

межклеточных контактов (нексусов). Околоядерная зона эндотелиоцитов утолщена, выступает в просвет сосуда. Базальная часть цитолеммы эндотелиоцитов образует многочисленные мелкие разветвленные отростки, направленные в сторону субэндотелиального слоя. Эти отростки прободают базальную и внутреннюю эластическую мембраны и образуют нексусы с гладкими миоцитами средней оболочки артерии (миоэпителиальные контакты). *Подэндотелиальный слой* у мелких артерий (мышечного типа) тонкий, состоит из основного вещества, а также коллагеновых и эластических волокон. У более крупных артерий (мышечно-эластического типа) подэндотелиальный слой развит лучше, чем у мелких артерий. Толщина подэндотелиального слоя у артерий эластического типа достигает 20 % от толщины стенок сосудов. Этот слой у крупных артерий состоит из тонкофибриллярной соединительной ткани, содержащей малоспециализированные клетки звездчатой формы. Иногда в этом слое встречаются продольно ориентированные миоциты. В межклеточном веществе обнаруживаются в большом количестве гликозаминогликаны и фосфолипиды. У людей среднего и пожилого возраста в подэндотелиальном слое выявляют холестерин и жирные кислоты. Кнаружи от подэндотелиального слоя, на границе со средней оболочкой, у артерий имеется *внутренняя эластическая мембрана*, образованная густо переплетенными эластическими волокнами и представляющая собой тонкую сплошную или прерывистую (окончатую) пластинку.

Средняя оболочка (*tunica média*) образована гладкомышечными клетками кругового (спирального) направления, а также эластическими и коллагеновыми волокнами. У различных артерий строение средней оболочки имеет свои особенности. Так, у мелких артерий мышечного типа диаметром до 100 мкм количество слоев гладкомышечных клеток не превышает 3—5. Миоциты средней (мышечной) оболочки располагаются в содержащем эластин основном веществе, который вырабатывают эти клетки. У артерий мышечного типа в средней оболочке присутствуют переплетающиеся эластические волокна, благодаря которым эти артерии сохраняют свой просвет. В средней оболочке артерий мышечно-эластического типа гладкие миоциты и эластические волокна распределены примерно поровну. В этой оболочке имеются также коллагеновые волокна и единичные фибробласты. Артерии мышечного типа диаметром до 5 мм. Средняя оболочка у них толстая, образована 10—40 слоями спирально ориентированных гладких миоцитов, которые соединены друг с другом при помощи интердигитаций.

У артерий эластического типа толщина средней оболочки достигает 500 мкм. Она образована 50—70 слоями эластических волокон (эластическими окончатыми мембранами), толщиной 2—3 мкм каждое волокно. Между эластическими волокнами располагаются относительно короткие веретенообразные глад-

кие миоциты. Они ориентированы спирально, соединяются друг с другом плотными контактами. Вокруг миоцитов находятся тонкие эластические и коллагеновые волокна и аморфное вещество.

На границе средней (мышечной) и наружной оболочек имеется фенестрированная *наружная эластическая мембрана*, которая у мелких артерий отсутствует.

Наружная оболочка, или **адвентиция** (*túnica extérna, s.ad-ventícia*), образована рыхлой волокнистой соединительной тканью, переходящей в соединительную ткань соседних с артериями органов. В адвентиции проходят сосуды, питающие стенки артерий (с о с у д ы с о с у д о в, *vása vasórum*) и нервные волокна (н е р в ы с о с у д о в, *pérvi vasórum*).

В связи с особенностями строения стенок артерий разного калибра выделяют артерии эластического, мышечного и смешанного типов. Крупные артерии, в средней оболочке которых эластические волокна преобладают над мышечными клетками, называют *артериями эластического типа* (аорта, легочный ствол). Наличие большого количества эластических волокон противодействует чрезмерному растяжению сосуда кровью во время сокращения (сistolы) желудочков сердца. Эластические силы стенок артерий, наполненных кровью под давлением, также способствуют продвижению крови по сосудам во время расслабления (диастолы) желудочков. Таким образом обеспечивается непрерывное движение — циркуляция крови по сосудам большого и малого кругов кровообращения. Часть артерий среднего и все артерии мелкого калибра являются *артериями мышечного типа*. В их средней оболочке мышечные клетки преобладают над эластическими волокнами. Третий тип артерий — *артерии смешанного типа* (мышечно-эластического), к ним относятся большинство средних артерий (сонная, подключичная, бедренная и др.). В стенках этих артерий мышечные и эластические элементы распределены примерно поровну.

Следует иметь в виду, что по мере уменьшения калибра артерий все их оболочки становятся тоньше. Уменьшается толщина подэпителиального слоя, внутренней эластической мембраны. Снижается количество гладких миоцитов эластических волокон в средней оболочке, исчезает наружная эластическая мембрана. В наружной оболочке уменьшается количество эластических волокон.

Топография артерий в теле человека имеет определенные закономерности (П.Ф.Лесгафт).

1. Артерии направляются к органам по кратчайшему пути. Так, на конечностях артерии идут по более короткой сгибательной поверхности, а не по более длинной разгибательной.
2. Основное значение имеет не окончательное положение органа, а место его закладки у зародыша. Например, к

яичку, которое закладывается в поясничной области, по кратчайшему пути направляется ветвь брюшной части аорты — яичковая артерия. По мере опускания яичка в мошонку вместе с ним опускается и питающая его артерия, начало которой у взрослого человека находится на большом расстоянии от яичка.

3. Артерии подходят к органам с внутренней их стороны, обращенной к источнику кровоснабжения — аорте или другому крупному сосуду, а в орган артерия или ее ветви в большинстве случаев входят через его ворота.
4. Между строением скелета и числом магистральных артерий имеются определенные соответствия. Позвоночный столб сопровождает аорта, ключицу — одна подключичная артерия. На плече (одна кость) имеется одна плечевая артерия, на предплечье (две кости — лучевая и локтевая) — две одноименные артерии.
5. На пути к суставам от магистральных артерий отходят коллатеральные артерии, а им навстречу от нижележащих отделов магистральных артерий — возвратные артерии. Анастомозируя между собой по окружности суставов, артерии образуют суставные артериальные сети, обеспечивающие непрерывное кровоснабжение сустава при движениях.
6. Число артерий, входящих в орган, и их диаметр зависят не только от величины органа, но и от его функциональной активности.
7. Закономерности ветвления артерий в органах определяются формой и строением органа, распределением и ориентацией в нем пучков соединительной ткани. В органах, имеющих дольчатое строение (легкое, печень, почка), артерия вступает в ворота и далее ветвится соответственно долям, сегментам и долькам. К органам, которые закладываются, в виде трубки (например, кишечник, матка, маточные трубы), питающие артерии подходят с одной стороны трубки, а их ветви имеют кольцеобразное или продольное направление (рис. 70). Войдя в орган, артерии многократно ветвятся до артериол.

Артериальное звено сосудистой системы заканчивается сосудами **микроциркуляторного русла**. В каждом органе соответственно его строению и функциям сосуды микроциркуляторного русла могут иметь особенности строения и микротопографии. Началом микроциркуляторного русла является **артериола** диаметром около 30—50 мкм, в стенках которой один слой спирально ориентированных миоцитов — гладкомышечных клеток. От артериол отходят **прекапилляры** (артериальные капилляры). В стенках их начальных отделов имеет один-два гладких миоцита, образующих прекапиллярные сфинктеры, регулирующие кровоток из артериолы в сторону капилляров.

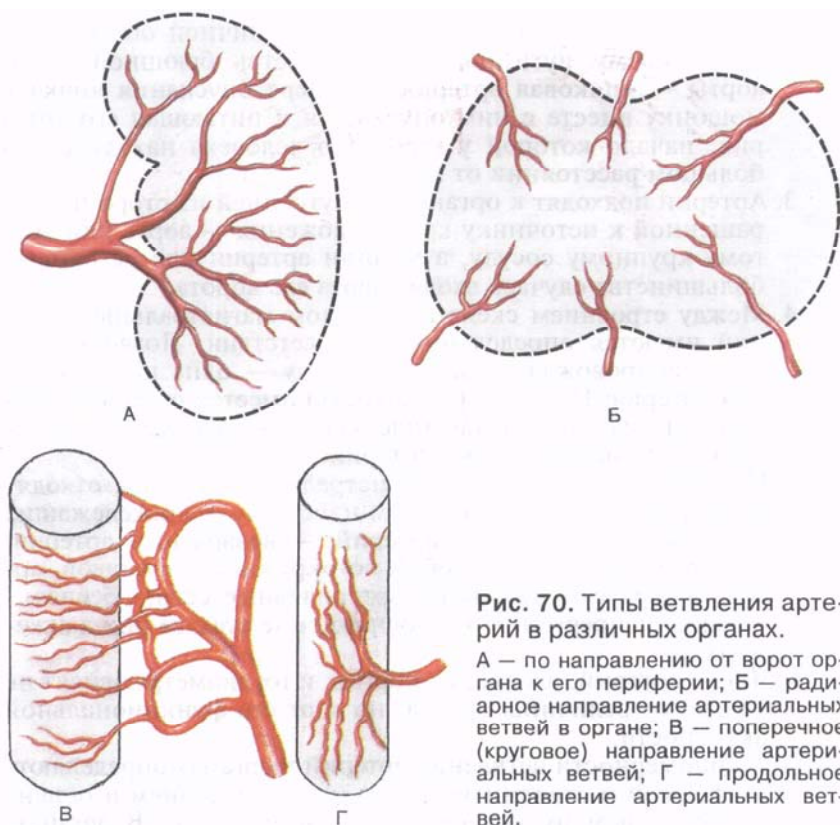


Рис. 70. Типы ветвления артерий в различных органах.

А — по направлению от ворот органа к его периферии; Б — радиарное направление артериальных ветвей в органе; В — поперечное (круговое) направление артериальных ветвей; Г — продольное направление артериальных ветвей.

Прекапилляры продолжаютсЯ в капилляры, стенки которых не имеют в своем составе гладкомышечных клеток. Стенки и стинных капилляров образованы одним слоем эндотелиоцитов, базальной мембраной и перицитами (перикапиллярными клетками) (рис. 71). *Эндотелиальный слой*, лежащий на базальной мембране, имеет толщину 0,2—2,0 мкм. Соседние эндотелиоциты соединены друг с другом при помощи десмосом и нексусов. Между эндотелиоцитами имеются щели шириной 3—15 нм. Эти щели облегчают прохождение через стенки капилляров различных веществ. *Базальная мембрана* образована переплетающимися соединительнотканными волокнами и аморфным веществом. В толще базальной мембраны или кнаружи от нее располагаются п е р и ц и т ы (перикапиллярные клетки, клетки Руже). Длинные и многочисленные отростки этих клеток проходят через базальную мембрану и контактируют с каждым эндотелиоцитом. К каждому перициту подходит окончание симпатического нейрона, способное передать нервный импульс.

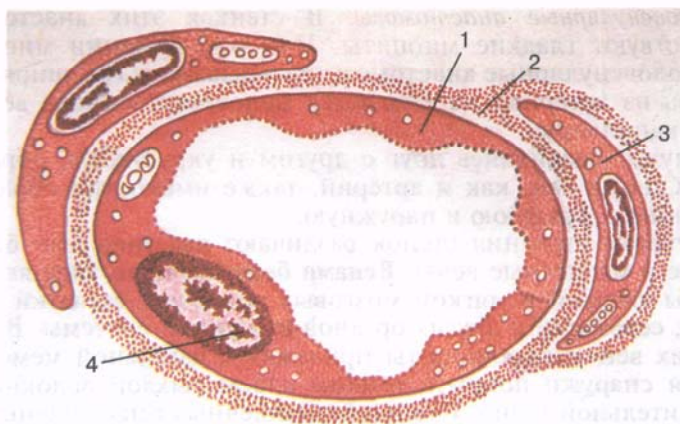


Рис. 71. Строение стенок кровеносного капилляра (схема).

1 — эндотелицит; 2 — базальная мембрана; 3 — перицит; 4 — ядро эндотелицита.

Диаметр кровеносных капилляров составляет 3—11 мкм. Наиболее тонкие капилляры (3—7 мкм) располагаются в мышцах, более толстые (до 11 мкм) — в коже, слизистых оболочках. В печени, эндокринных железах, органах кроветворения и иммунной системы капилляры имеют диаметр до 25—30 мкм, в связи с чем их называют с и н у с о и д а м и. Капилляры являются обменными сосудами, через их стенки из крови в ткани переходят питательные вещества, а в обратном направлении (из ткани в кровь) — продукты обмена веществ. Транспорт веществ через стенки капилляров осуществляется как путем диффузии, так и путем фильтрации.

Общее число капилляров в теле человека составляет примерно 40 млрд, общая площадь их поперечного сечения достигает $11\,000\text{ см}^2$ ($1,1\text{ м}^2$). Для сравнения площадь поперечного сечения аорты равна $2,8\text{ см}^2$ при ее диаметре 2,5 см. Из капилляров формируются п о с т к а п и л л я р ы (п о с т к а п и л л я р н ы е в е н у л ы), диаметр которых составляет 8—30 мкм. Стенки посткапилляров по своему строению похожи на стенки капилляров, однако посткапилляры имеют более широкий просвет, чем капилляры, и большее число перицитов в своих стенках. Из посткапилляров формируются в е н у л ы диаметром 30—50 мкм, которые являются начальным звеном венозной системы. В стенках более крупных венул, диаметр которых составляет 50—100 мкм, имеются единичные гладкомышечные клетки (миоциты). Эластическая мембрана у венул отсутствует.

В микроциркуляторное русло входят также сосуды артериального типа, соединяющие артериолу и венулу напрямую — ар-

териоловеноулярные анастомозы. В стенках этих анастомозов присутствуют гладкие миоциты. При расслаблении миоцитов артериоловеноулярные анастомозы раскрываются (расширяются) и кровь из артериол направляется непосредственно в вены, минуя капилляры.

Вены, соединяясь друг с другом и укрупняясь, образуют вены. Стенки вен, как и артерий, также имеют три оболочки: внутреннюю, среднюю и наружную.

С учетом строения стенок различают два типа вен: безмышечные и мышечные вены. **Венами безмышечного типа** являются вены твердой и мягкой мозговых оболочек, сетчатки глаза, костей, селезенки и других органов иммунной системы. В стенках этих вен эндотелиоциты прилежат к базальной мембране, которая снаружи покрыта тонким слоем рыхлой волокнистой соединительной ткани. Стенки безмышечных вен сращены с соединительной тканью органов, где эти вены располагаются, поэтому эти вены сохраняют свой просвет, их стенки не спадаются.

Вены мышечного типа могут иметь в своих стенках слабо, средние и сильно развитые гладкомышечные элементы. Вены со слабым развитием гладкомышечного слоя располагаются главным образом в верхних отделах туловища, в области шеи и головы. По мере увеличения калибра вен в их стенках появляются циркулярно ориентированные миоциты. У вен среднего калибра снаружи от базальной мембраны располагается подэндотелиальная соединительная ткань, в которой присутствуют отдельные эластические волокна. Внутренняя эластическая мембрана у этих вен отсутствует. Средняя оболочка образована 2—3 слоями циркулярно ориентированных миоцитов, между которыми проходят пучки коллагеновых и эластических волокон. Наружная оболочка (адвентиция) у вен среднего калибра образована рыхлой волокнистой соединительной тканью, в которой проходят кровеносные сосуды, нервные волокна (нервы). В стенках крупных вен в средней оболочке имеется небольшое количество циркулярно ориентированных миоцитов. Наружная оболочка толстая, образована соединительной тканью.

В стенках вен со средним развитием гладкомышечных элементов (плечевая вена и др.) имеются базальная мембрана и подэндотелиальный слой. Внутренняя эластическая мембрана отсутствует. Средняя оболочка образована пучками циркулярно ориентированных миоцитов. Наружная эластическая мембрана отсутствует, адвентиция хорошо выражена.

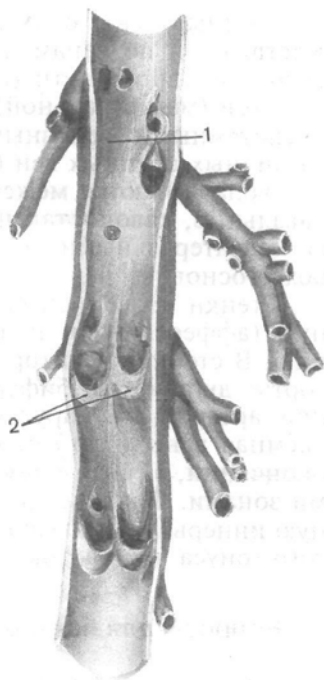
Вены с сильно развитой гладкомышечной оболочкой располагаются в нижней половине туловища, в нижних конечностях. Гладкомышечные клетки имеются во всех трех оболочках стенок вен, особенно их много в средней оболочке.

Мелкие, средние и некоторые крупные вены имеют **венозные клапаны, заслонки** (*válvulae venósae*) — полулунные складки

Рис. 72. Венозные клапаны. (Стенка вены разрезана вдоль и развернута.)

1 — просвет вены; 2 — створки венозных клапанов.

внутренней оболочки, которые обычно располагаются попарно (рис. 72). Внутри этих складок проникают волокна соединительной ткани. Наибольшее число клапанов имеют вены нижних конечностей. Клапаны пропускают кровь по направлению к сердцу и препятствуют ее обратному течению. Обе полые вены, вены головы и шеи, почечные вены, воротная, легочные вены клапанов не имеют. Венозные синусы, в которые оттекает кровь от головного мозга, располагаются в толще (расщеплениях) твердой оболочки головного мозга и имеют неспадающиеся стенки, обеспечивающие беспрепятственный ток крови из полости черепа во внечерепные вены (внутренние яремные).



В зависимости от топографии и положения вен в теле и органах их подразделяют на поверхностные и глубокие. **Поверхностные (подкожные) вены** (*vēnae superficiales*), как правило, следуют самостоятельно. **Глубокие вены** (*vēnae profundae*) в удвоенном количестве (попарно) прилежат к одноименным артериям конечностей, поэтому их называют сопровождающими венами (вены-спутницы). Названия глубоких вен аналогичны названиям артерий, к которым вены прилежат (локтевая артерия — локтевая вена, плечевая артерия — плечевая вена). Непарными глубокими венами являются внутренняя яремная, подключичная, подмышечная, подвздошные (общая, наружная, внутренняя), бедренная и некоторые другие крупные вены. Поверхностные вены соединяются с глубокими венами при помощи так называемых прободающих вен, которые выполняют роль соустьев — венозных анастомозов. Соседние вены нередко соединяются между собой многочисленными анастомозами, образующими в совокупности **венозные сплетения** (*pléxus venosus*). Эти сплетения хорошо выражены на поверхности или в стенках некоторых внутренних органов (мочевой пузырь, прямая кишка, пищевод). В целом количество вен превышает количество артерий.

Наиболее крупные вены большого круга кровообращения — верхняя и нижняя полые вены. В нижнюю полую вену впадают

печеночные вены с их притоками. Окольный ток крови осуществляется по венам, по которым венозная кровь оттекает в обход основного пути (коллатеральные вены). Притоки одной крупной (магистральной) вены соединяются между собой внутрисистемными венозными анастомозами. Между притоками различных крупных вен (верхняя и нижняя полые вены, воротная вена) имеются межсистемные венозные анастомозы (каво-кавальные, кавопортальные, каво-кавопортальные), являющиеся коллатеральными путями (сосудами) тока венозной крови в обход основных вен.

Стенки кровеносных сосудов имеют обильную чувствительную (афферентную) и двигательную (эфферентную) иннервацию. В стенках некоторых крупных сосудов (восходящая часть аорты, дуга аорты, бифуркация — место ветвления общей сонной артерии на наружную и внутреннюю, верхняя полая и яремная вены и др.) особенно много чувствительных нервных окончаний, в связи с чем эти области называют рефлексогенными зонами. Фактически все кровеносные сосуды имеют обильную иннервацию, играющую важную роль в регуляции сосудистого тонуса и кровотока.

Вопросы для повторения и самоконтроля

1. Расскажите о кругах кровообращения (большом и малом), их строении и назначении.
2. Назовите типы ветвления артерий.
3. Расскажите о строении стенок кровеносных сосудов (артерий, капилляров, вен).
4. Какие сосуды называются коллатеральными? Какую роль они играют в кровообращении?
5. Каковы закономерности анатомии артерий (по Лесгафту)?
6. Назовите типы артерий и вен (по строению их стенок).
7. Какие сосуды входят в состав микроциркуляторного русла? Перечислите различия в строении этих сосудов.

СЕРДЦЕ И КРОВЕНОСНЫЕ СОСУДЫ

СЕРДЦЕ

Сердце (*cor*) — это полый мышечный орган, нагнетающий кровь в артерии и принимающий венозную кровь. Располагается сердце в грудной полости в составе органов среднего средостения. По форме сердце напоминает конус. Продольная ось сердца направлена косо — справа налево, сверху вниз и сзади наперед; оно на две трети располагается в левой половине грудной полости. **Верхушка сердца** (*apex cordis*) обращена вниз, влево и вперед, а более широкое **основание сердца** (*basis cordis*) — кверху и кзади.

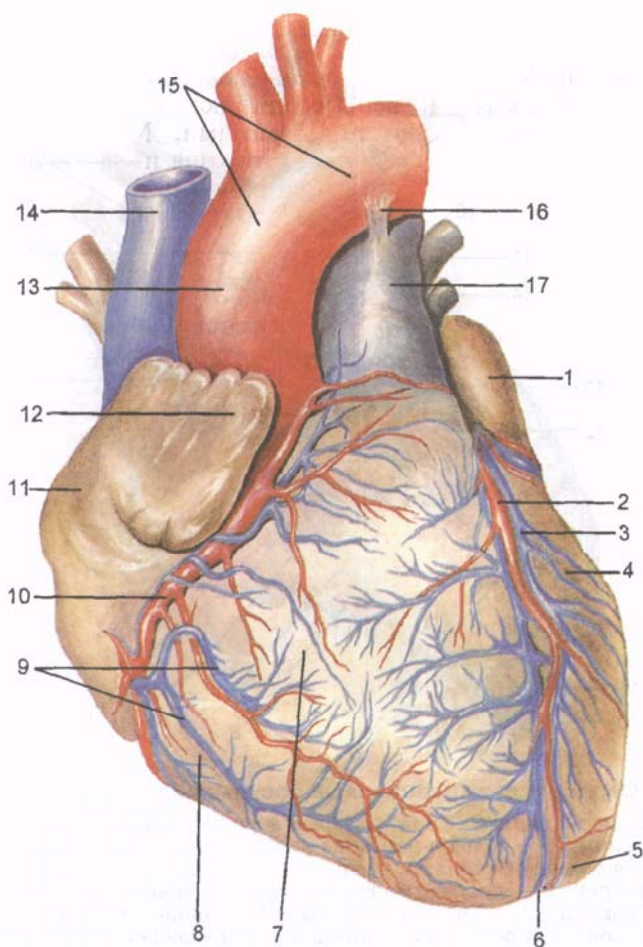


Рис. 73. Сердце и его кровеносные сосуды; вид спереди.

1 — левое ушко; 2 — передняя межжелудочковая ветвь левой венечной артерии; 3 — большая сердечная вена; 4 — левый желудочек; 5 — верхушка сердца; 6 — вырезка верхушки сердца; 7 — грудино-реберная (передняя) поверхность; 8 — правый желудочек; 9 — передние сердечные вены; 10 — правая венечная артерия; 11 — правое предсердие; 12 — правое ушко; 13 — восходящая часть аорты; 14 — верхняя полая вена; 15 — дуга аорты; 16 — артериальная связка; 17 — легочный ствол.

Грудино-реберная (передняя) поверхность сердца (*facies sternocostalis, s. anterior*; рис. 73) более выпуклая, обращена к задней поверхности грудины и хрящевым отделам ребер. Нижняя поверхность прилежит к диафрагме и называется диафрагмальной поверхностью (*facies diaphragmatica, s. inferior*; рис. 74). В клиничес-

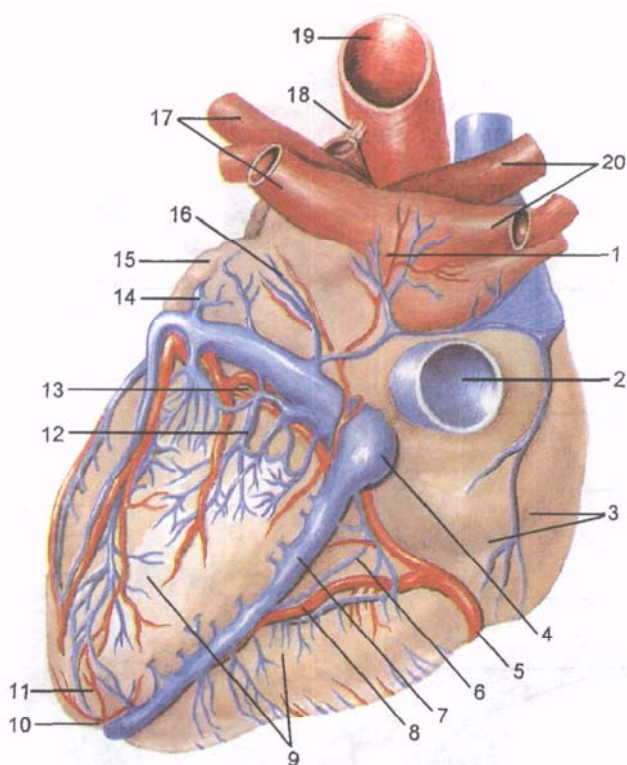


Рис. 74. Сердце и его кровеносные сосуды; вид сзади.

1 — левое предсердие; 2 — нижняя полая вена; 3 — правое предсердие; 4 — венечный синус; 5 — правая венечная артерия; 6 — малая сердечная вена; 7 — средняя сердечная вена; 8 — задняя межжелудочковая ветвь правой венечной артерии; 9 — диафрагмальная (нижняя) поверхность; 10 — вырезка верхушки сердца; 11 — верхушка сердца; 12 — задние вены левого желудочка; 13 — венечная борозда; 14 — большая сердечная вена; 15 — левое ушко; 16 — косая вена левого предсердия; 17 — легочные вены; 18 — артериальная связка; 19 — аорта; 20 — правые легочные вены.

кой практике эту поверхность сердца принято называть задней. Боковые поверхности сердца обращены к легким, каждая из них называется **легочной поверхностью** (*facies pulmonalis*). Целиком эти поверхности (или края) видны только при отведении легких от сердца. На рентгенограммах эти поверхности имеют вид контуров, так называемых краев сердца: правого заостренного и левого более тупого. Средняя масса сердца у мужчин равна примерно 300 г, у женщин — 250 г. Наибольший поперечный размер сердца 9—11 см, переднезадний размер — 6—8 см. Длина сердца составляет 10—15 см, толщина стенки предсердий — 2—3 мм, правого желудочка — 4—6 мм и левого — 9—11 мм.

На поверхности сердца различают поперечно расположенную, довольно глубокую **венечную борозду** (*súlcus coronárius*), которая является границей между предсердиями и желудочками. В этой борозде располагаются венечные артерии сердца. Спереди борозда прикрыта легочным стволом и восходящей частью аорты, позади которых располагаются предсердия. Выше венечной борозды на передней поверхности сердца находятся часть правого предсердия с его правым ушком и ушко левого предсердия, лежащего целиком позади легочного ствола. На передней грудино-реберной поверхности сердца видна **передняя межжелудочковая борозда** (*súlcus interventriculáris antérior*), к которой прилежат одноименная артерия и большая вена сердца. На задней стороне сердца видна **задняя межжелудочковая борозда** (*súlcus interventriculáris postérior*) с лежащими в ней одноименной артерией и средней веной сердца. Продольная передняя межжелудочковая борозда делит грудино-реберную поверхность сердца на более обширную правую часть, соответствующую правому желудочку, и меньшую левую, принадлежащую левому желудочку. Большая часть левого желудочка образует заднюю поверхность сердца. Задняя (нижняя) межжелудочковая борозда начинается на задней поверхности сердца у места впадения венечного синуса в правое предсердие, достигает верхушки сердца, где при помощи **вырезки верхушки сердца** (*incisúra ápicis córdis*) соединяется с нижней частью передней борозды.

Сердце состоит из 4 камер: двух предсердий и двух желудочков — правых и левых. Предсердия принимают кровь из вен и проталкивают ее в желудочки. Желудочки выбрасывают кровь в артерии: правый — через легочный ствол в легочные артерии, а левый — в аорту, от которой к органам и стенкам тела отходят многочисленные артерии. Правая половина сердца содержит венозную кровь, левая половина — артериальную. Между собой правая и левая половины сердца не сообщаются. Каждое предсердие соединяется с соответствующим желудочком через предсердно-желудочковое отверстие (правое и левое), каждое отверстие закрывается створчатыми клапанами. Легочный ствол и аорта у своего начала имеют полулунные клапаны (рис. 75).

Правое предсердие (*átrium dextrum*), по форме напоминающее куб, имеет довольно большую дополнительную полость — **правое ушко** (*aurícula dextra*). От левого предсердия оно отделено **межпредсердной перегородкой** (*septum interatriále*; рис. 76). На перегородке отчетливо видно овальное углубление — **овальная ямка** (*fóssa ovalis*), закрытая тонкой мембраной. Эта ямка, являющаяся остатком заросшего овального отверстия, сообщавшая правое и левое предсердия у плода, ограничена **краем овальной ямки** (*limbus fóssae ovalis*). У правого предсердия имеются **отверстие верхней поллой вены** (*óstium vénæ cávae superióriis*) и **отверстие нижней поллой вены** (*óstium vénæ cávae inferióriis*).

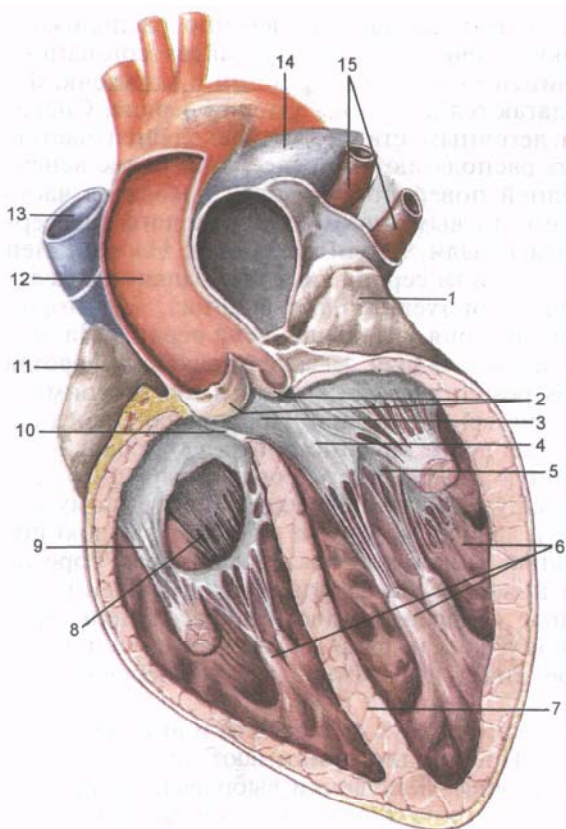


Рис. 75. Клапан аорты и предсердно-желудочковые клапаны; продольный разрез сердца.

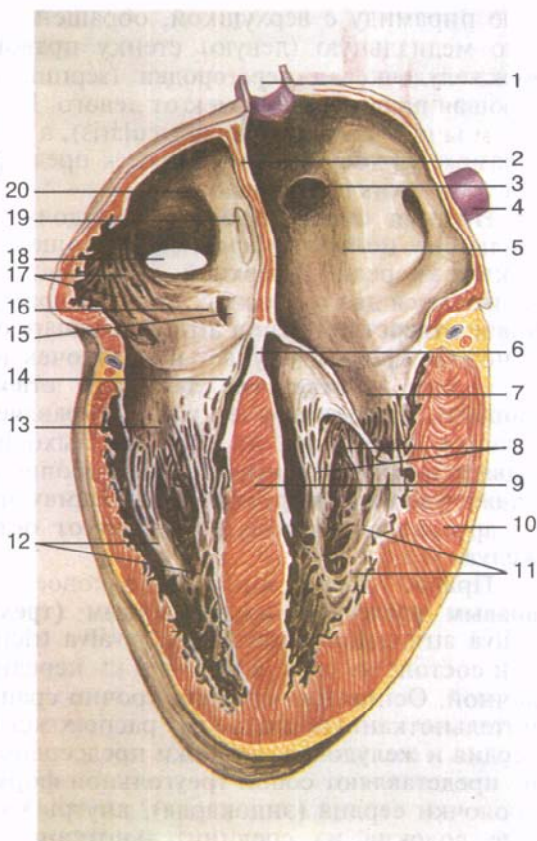
1 — левое ушко; 2 — клапан аорты; 3 — аортальное отверстие; 4 — передняя створка левого предсердно-желудочкового клапана; 5 — задняя створка левого предсердно-желудочкового клапана; 6 — сосочковые мышцы; 7 — межжелудочковая перегородка (мышечная часть); 8 — перегородочная створка правого предсердно-желудочкового клапана; 9 — задняя створка правого предсердно-желудочкового клапана; 10 — межжелудочковая перегородка (перепончатая часть); 11 — правое ушко; 12 — восходящая часть аорты; 13 — верхняя полая вена; 14 — легочный ствол; 15 — левые легочные вены.

Вдоль нижнего края отверстия нижней полой вены расположена небольшая непостоянная полулунная складка — **заслонка нижней полой вены** (евстахиева заслонка; *válvula vénæ cavae inferioris*). Эта заслонка у зародыша (плода) направляет ток крови из правого предсердия в левое через овальное отверстие. Иногда заслонка нижней полой вены имеет сетчатое строение: состоит из нескольких соединяющихся друг с другом сухожильных нитей. Между отверстиями полых вен виден небольшой **межвенозный бугорок** (ловеров бугорок; *tubérculum intervenosum*), который считают остатком клапана, направляющего у зародыша ток крови из верхней полой вены в правое предсердно-желудочковое отверстие. Расширенный задний участок полости правого предсердия, принимающий обе полые вены, называется **синусом полых вен** (*sinus venarum cavarum*).

На внутренней поверхности правого ушка и прилегающего к нему участка передней стенки правого предсердия видны выступающие в полость предсердия продольные мышечные валики —

Рис. 76. Межпредсердная и межжелудочная перегородки; продольный разрез сердца.

1 — правая легочная вена; 2 — межпредсердная перегородка; 3 — устье правой легочной вены; 4 — левая легочная вена; 5 — левое предсердие; 6 — перепончатая часть межжелудочковой перегородки; 7 — задняя створка левого предсердно-желудочкового клапана; 8 — сухожильные нити; 9 — мышечная часть межжелудочковой перегородки; 10 — миокард левого желудочка; 11 — мясистые трабекулы; 12 — сосочковые мышцы правого желудочка; 13 — задняя створка правого предсердно-желудочкового клапана; 14 — перегородочная створка правого предсердно-желудочкового клапана; 15 — отверстие венозного синуса сердца; 16 — заслонка (клапан) венозного синуса сердца; 17 — гребенчатые мышцы правого предсердия; 18 — отверстие нижней полой вены; 19 — овальная ямка; 20 — правое предсердие.



гребенчатые мышцы (*mm. pectinati*). Вверху эти валики (мышцы) заканчиваются **пограничным гребнем** (*crista terminalis*), который отделяет венозный синус от полости правого предсердия (у зародыша здесь проходила граница между общим предсердием и венозным синусом сердца). Правое предсердие сообщается с желудочком через **правое предсердно-желудочковое отверстие** (*ostium atrioventriculáre dextrum*). Между этим отверстием и отверстием нижней полой вены находится **отверстие венозного синуса** (*ostium sinus coronárii*). В его устье видна тонкая серповидная складка — **заслонка венозного синуса** (тебезиева заслонка; *válvula sinus coronárii*). Рядом с отверстием венозного синуса имеются точечные **отверстия наименьших вен** (*forámina venárum minimárum*), впадающих в правое предсердие самостоятельно; их количество может быть различным. По окружности отверстия венозного синуса гребенчатые мышцы отсутствуют.

Правый желудочек (*ventriculus dexter*) располагается справа и спереди от левого желудочка, по форме напоминает трехгран-

ную пирамиду с верхушкой, обращенной вниз. Слегка выпуклую медиальную (левую) стенку правого желудочка образует **межжелудочковая перегородка** (*septum interventriculáre*), отделяющая правый желудочек от левого. Большая часть перегородки мышечная (*párs musculáris*), а меньшая, расположенная в самом верхнем отделе, ближе к предсердиям — перепончатая (*párs membranácea*).

Нижняя стенка правого желудочка, прилежащая к сухожильному центру диафрагмы, уплощена, передняя стенка выпуклая спереди. В верхней, наиболее широкой части желудочка имеются два отверстия: сзади — **правое предсердно-желудочковое отверстие** (*ostium atrioventriculáre dextrum*), через которое венозная кровь поступает в желудочек из правого предсердия, а спереди — **отверстие легочного ствола** (*ostium trunci pulmonális*), через которое кровь направляется в легочный ствол. Участок желудочка, из которого выходит легочный ствол, называется **артериальным конусом** (*conus arteriosus*). Небольшой **наджелудочковый гребень** (*crista supraventriculáris*) отграничивает артериальный конус изнутри от остальной части правого желудочка.

Правое предсердно-желудочковое отверстие закрывается **правым предсердно-желудочковым (трехстворчатым) клапаном** (*válva atrioventriculáris dextra, s.válva tricuspidális*; рис. 77). Клапан состоит из трех створок: передней, задней и перегородочной. Основания створок прочно сращены с плотным соединительнотканным кольцом, расположенным на границе предсердия и желудочка. Створки предсердно-желудочкового клапана представляют собой треугольной формы складки внутренней оболочки сердца (эндокарда), внутрь которых заходят фиброзные волокна из соединительнотканного кольца. Свободные края створок, по внешнему виду похожие на тонкие сухожильные пластинки, обращены в полость желудочка. На передней полуокружности отверстия укреплена передняя створка клапана (*cuspis anterior*), на заднелатеральной — задняя створка (*cuspis posterior*) и, наконец, на медиальной полуокружности — наименьшая из них — медиальная перегородочная створка (*cuspis septalis*). При сокращении предсердий створки током крови прижимаются к стенкам и не препятствуют ее прохождению в полость желудочка. При сокращении желудочков свободные края створок смыкаются, но в предсердие не выворачиваются, так как со стороны желудочка их удерживают натягивающиеся плотные соединительнотканные тяжи — сухожильные хорды (*chordae tendineae*).

Внутренняя поверхность правого желудочка (за исключением артериального конуса) неровная, здесь видны выступающие в просвет желудочка тяжи — мышечные trabeculae (*trabeculae carneae*) и конусовидные сосочковые мышцы (*mm. papillares*). От вершины каждой из этих мышц — передней

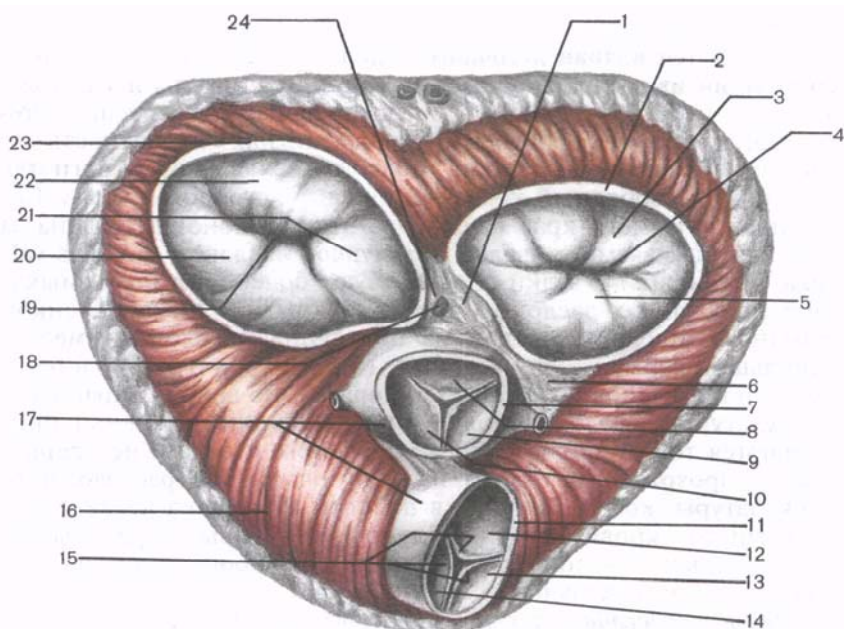


Рис. 77. Клапаны и фиброзные кольца сердца.

1 — правый фиброзный треугольник; 2 — левое фиброзное кольцо; 3 — задняя створка левого предсердно-желудочкового клапана; 4 — левое предсердно-желудочковое отверстие; 5 — передняя створка; 6 — левый фиброзный треугольник; 7 — отверстие аорты; 8 — задняя полулунная заслонка клапана аорты; 9 — левая полулунная заслонка клапана аорты; 10 — правая полулунная заслонка клапана аорты; 11 — отверстие легочного ствола; 12 — левая полулунная заслонка клапана легочного ствола; 13 — передняя полулунная заслонка клапана легочного ствола; 14 — правая полулунная заслонка клапана легочного ствола; 15 — узелки полулунных заслонок; 16 — миокард желудочка; 17 — фиброзные волокна, окружающие отверстия легочного ствола и аорты; 18 — предсердно-желудочковый пучок; 19 — правое предсердно-желудочковое отверстие; 20 — передняя створка правого предсердно-желудочкового клапана; 21 — перегородочная створка правого предсердно-желудочкового клапана; 22 — задняя створка правого предсердно-желудочкового клапана; 23 — правое фиброзное кольцо; 24 — перепончатая часть межжелудочковой перегородки.

(наиболее крупной) и задней (*mm. papillares anterior et posterior*) — начинается большинство (по 10—12) сухожильных хорд. Иногда часть хорд берет свое начало от мясистых трабекул межжелудочковой перегородки (так называемых перегородочных сосочковых мышц). Прикрепляются эти хорды одновременно к свободным краям двух соседних створок, а также к их поверхностям, обращенным в полость желудочка. Поэтому при закрытии предсердно-желудочкового клапана створки устанавливаются на одном уровне. Иногда хорды прикрепляются к поверхностям створок, обращенным в полость желудочка.

Непосредственно у начала легочного ствола, на его стенках, располагается **клапан легочного ствола** (*válva trunci pulmonális*), состоящий из трех расположенных по кругу **полулунных заслонок**: передней, левой и правой (*válvulae semilunáres anterior, dextra et sinistra*). Выпуклая (нижняя) поверхность заслонок обращена в полость правого желудочка, а вогнутая (верхняя) и свободный край — в просвет легочного ствола. Середина свободного края каждой из этих заслонок утолщена за счет так называемого **узелка полулунной заслонки** (*nódulus válvulae semilunáris*). Узелки способствуют более плотному смыканию полулунных заслонок при их закрытии. Между стенкой легочного ствола и каждой из полулунных заслонок имеется небольшой карман — **луночка (синус) полулунной заслонки** (*lúnula válvulae semilunáris*). Во время сокращения мускулатуры желудочка полулунные заслонки (клапаны) прижимаются током крови к стенке легочного ствола и не препятствуют прохождению крови из желудочка. При расслаблении мускулатуры, когда давление в полости желудочка падает, обратный ток крови заполняет луночки (синусы) и раскрывает заслонки: края заслонок смыкаются и не пропускают кровь в полость правого желудочка.

Левое предсердие (*átrium sinístrum*), которое имеет неправильную кубовидную форму, отграничено от правого предсердия гладкой межпредсердной перегородкой. Находящаяся на перегородке овальная ямка более четко выражена со стороны правого предсердия. У левого предсердия имеется 5 отверстий, четыре из них расположены вверху и сзади — это **отверстия легочных вен** (*óstia venárum pulmonárium*), по два с каждой стороны. Легочные вены не имеют клапанов. Пятое отверстие самое большое; это **левое предсердно-желудочковое отверстие** сообщает левое предсердие с одноименным желудочком. Передняя стенка левого предсердия имеет обращенное кпереди конусообразное расширение — **левое ушко** (*aurícula sinistra*). Внутренняя стенка левого предсердия гладкая, так как гребенчатые мышцы располагаются лишь в ушке предсердия.

Левый желудочек (*ventriculus sinister*) конусовидный, с основанием, обращенным кверху. В верхнем, наиболее широком, отделе желудочка расположены два отверстия. Сзади и слева находится **левое предсердно-желудочковое отверстие** (*óstium atrioventriculáre sinístrum*), а правее его — **отверстие аорты** (*óstium aórtae*). В левом предсердно-желудочковом отверстии имеется **левый предсердно-желудочковый клапан** (митральный клапан; *válva atrioventriculáris sinistra, s. válva mitrális*). Этот клапан состоит из двух створок треугольной формы: **передней створки** (*cúspis anterior*), которая начинается на медиальной полуокружности отверстия (около межжелудочковой перегородки), и **задней створки** (*cúspis postérior*), меньшей, чем передняя, начинающейся от латеральнозадней полуокружности отверстия.

На внутренней поверхности левого желудочка (особенно в области верхушки сердца) много крупных мясистых трабекул и две **сосочковые мышцы** — передняя и задняя (*mm. papillares anterior et posterior*). Эти мышцы расположены на соответствующих стенках желудочка. От верхушек мышц отходят толстые сухожильные хорды, прикрепляющиеся к створкам предсердно-желудочкового клапана. Перед входом в отверстие аорты поверхность желудочка гладкая. **Клапан аорты** (*válva aórtae*), находящийся в самом ее начале, состоит из трех полулунных заслонок: задней (*válvula semilunaris posterior*), правой (*válvula semilunaris dextra*) и левой (*válvula semilunaris sinistra*). Между каждой заслонкой и стенкой аорты имеется луночка (синус) полулунной заслонки (*lúnula válvulae semilunaris*). Заслонки аорты также имеют узелки — узелки полулунных заслонок, расположенные на середине свободных краев, узелки заслонок аорты крупнее, чем у легочного ствола.

Строение стенок сердца. В стенке сердца выделяют 3 слоя: тонкий внутренний слой — эндокард, толстый мышечный слой — миокард и тонкий наружный слой — эпикард, который является висцеральным листком серозной оболочки сердца — перикарда (околосердечная сумка).

Эндокард (*endocárdium*) выстилает полость сердца изнутри, повторяя ее сложный рельеф, и покрывает сосочковые мышцы с их сухожильными хордами. Предсердно-желудочковые клапаны, клапан аорты и клапан легочного ствола, а также заслонки нижней полой вены и венозного синуса образованы дубликатами эндокарда, внутри которых располагаются соединительнотканые волокна.

Эндокард образован одним слоем плоских полигональных эндотелиоцитов, расположенных на тонкой базальной мембране. В цитоплазме эндотелиоцитов большое количество микропиноцитозных пузырьков. Эндотелиоциты соединены друг с другом межклеточными контактами, включая нексусы. На границе с миокардом имеется тонкий слой рыхлой волокнистой соединительной ткани. Средний слой стенки сердца — **миокард** (*myocárdium*; рис. 78), образован сердечной поперечно-полосатой мышечной тканью и состоит из сердечных миоцитов (кардиомиоцитов). Кардиомиоциты соединены между собой большим количеством перемычек (вставочных дисков), с помощью которых они связаны в мышечные комплексы, образующие узкопетлистую сеть. Эта мышечная сеть обеспечивает полное ритмичное сокращение предсердий и желудочков. Толщина миокарда наименьшая у предсердий, а наибольшая — у левого желудочка.

Мышечные пучки предсердий и желудочков начинаются от фиброзных колец, полностью отделяющих миокард предсердий от миокарда желудочков. Эти фиброзные кольца, как и ряд других соединительнотканых образований сердца, входят в состав

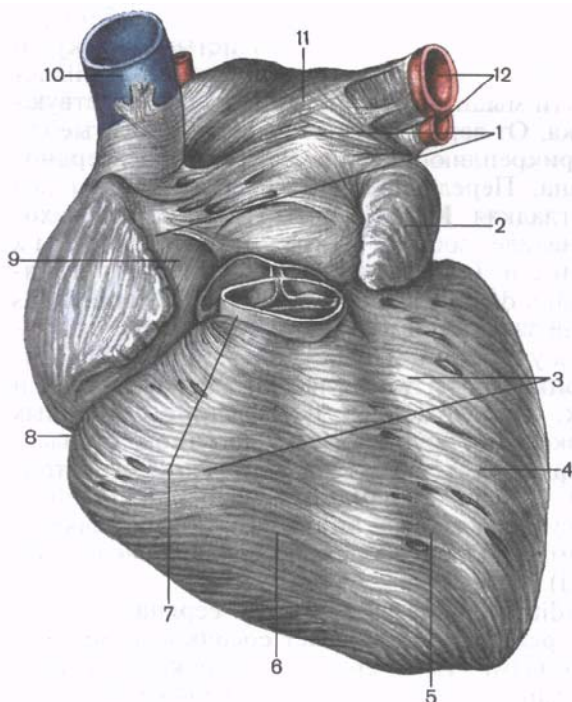


Рис. 78. Миокард предсердий и желудочков, вид спереди (эпикард удален).

1 — миокард предсердий; 2 — левое ушко; 3 — миокард желудочка; 4 — левый желудочек; 5 — передняя межжелудочковая борозда; 6 — правый желудочек; 7 — легочный ствол; 8 — венечная борозда; 9 — правое предсердие; 10 — верхняя полая вена; 11 — левое предсердие; 12 — левые легочные вены.

его мягкого скелета. К скелету сердца относятся: соединенные между собой **правое и левое фиброзные кольца** (*annuli fibrosi dexter et sinister*), которые окружают правое и левое предсердно-желудочковые отверстия. Эти кольца составляют опору правого и левого предсердно-желудочковых клапанов (их проекция везде соответствует венечной борозде сердца). **Правый и левый фиброзные треугольники** (*trigónum fibrosum dextrum et trigónum fibrosum sinistrum*) представляют собой плотные пластинки, которые справа и слева прилежат к задней полуокружности аорты и образуются в результате слияния левого фиброзного кольца с соединительнотканью кольца отверстия аорты. Правый, наиболее плотный, фиброзный треугольник, который фактически связывает между собой левое и правое фиброзные кольца и соединительнотканное кольцо аорты, в свою очередь соединен с перепончатой частью межжелудочковой перегородки. В правом фиброзном треугольнике имеется небольшое отверстие, через которое проходят волокна предсердно-желудочкового пучка проводящей системы сердца.

Миокард предсердий отделен фиброзными кольцами от миокарда желудочков. Синхронность сокращений миокарда обеспечивает проводящая система сердца, единая для предсердий и желудочков. У предсердий миокард состоит из двух слоев: по-

верхностного, общего для обоих предсердий, и глубокого, разделенного для каждого из них. В поверхностном слое мышечные пучки расположены поперечно, в глубоком слое — продольно. К р у г о в ы е мышечные пучки петлеобразно охватывают устья вен, впадающих в предсердия, наподобие сжимателей. Продольно лежащие мышечные пучки берут начало от фиброзных колец и в виде вертикальных тяжей выпячиваются внутрь полостей ушек предсердий и образуют гребенчатые мышцы.

Миокард желудочков состоит из трех различных мышечных слоев: наружного (поверхностного), среднего и внутреннего (глубокого). Н а р у ж н ы й с л о й представлен косо ориентированными мышечными пучками, которые, начинаясь от фиброзных колец, продолжаютсЯ вниз к верхушке сердца, где образуют **завиток сердца** (*vórtex córdis*). Затем они переходят во в н у т р е н н и й (глубокий) с л о й миокарда, пучки которого расположены продольно. За счет этого слоя образуются сосочковые мышцы и мясистые трабекулы. Наружный и внутренний слои миокарда являются общими для обоих желудочков. Расположенный между ними с р е д н и й с л о й, образованный круговыми (циркулярными) мышечными пучками, отдельный для каждого желудочка. Межжелудочковая перегородка образована в большей своей части (ее мышечная часть) миокардом и покрывающим его эндокардом. Основу верхнего участка этой перегородки (ее перепончатой части) составляет пластинка фиброзной ткани.

Наружная оболочка сердца — **эпикард** (*epicárdium*), прилежащий к миокарду снаружи, является висцеральным листком серозного перикарда. Построен эпикард по типу серозных оболочек и состоит из тонкой пластинки соединительной ткани, покрытой мезотелием. Эпикард покрывает сердце, начальные отделы восходящей части аорты и легочного ствола, конечные отделы полых и легочных вен. По этим сосудам эпикард переходит в париетальную пластинку серозного перикарда.

ПРОВОДЯЩАЯ СИСТЕМА СЕРДЦА

Регуляция и координация сократительной функции сердца осуществляются его проводящей системой (рис. 79). **Проводящая система сердца** образована атипичными кардиомиоцитами (сердечные проводящие кардиомиоциты). Эти кардиомиоциты богато иннервированы, имеют небольшие размеры (длина — около 25 мкм, толщина — 10 мкм) по сравнению с кардиомиоцитами миокарда. Клетки проводящей системы не имеют Т-трубочек, соединяются между собой не только концами, но и боковыми поверхностями. Эти клетки содержат значительное количество цитоплазмы и мало миофибрилл. Клетки проводящей системы обладают способностью проводить раздражение от

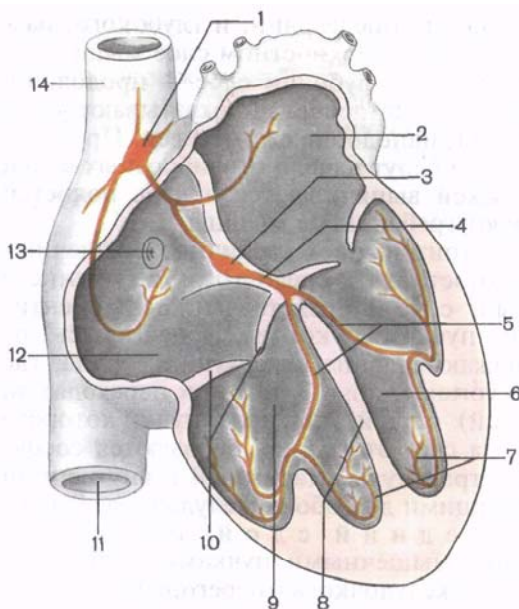


Рис. 79. Проводящая система сердца человека.

1 — синусно-предсердный узел; 2 — левое предсердие; 3 — предсердно-желудочковый узел; 4 — предсердно-желудочковый пучок; 5 — правая и левая ножки предсердно-желудочкового пучка; 6 — левый желудочек; 7 — проводящие мышечные волокна Пуркинье; 8 — межжелудочковая перегородка; 9 — правый желудочек; 10 — правый предсердно-желудочковый клапан; 11 — нижняя полая вена; 12 — правое предсердие; 13 — отверстие венечного синуса; 14 — верхняя полая вена.

нервов сердца к миокарду предсердий и желудочков. Центрами проводящей системы сердца являются два узла:

- **синусно-предсердный узел** (узел Киса—Флека; *nódus sinuatriális*) расположен в стенке правого предсердия, между отверстием верхней полой вены и правым ушком; отдает ветви к миокарду предсердий;
- **предсердно-желудочковый узел** (узел Ашоффа—Тавары; *nódus atrioventricularis*) лежит в толще нижнего отдела межпредсердной перегородки. Книзу этот узел переходит в **предсердно-желудочковый пучок** (пучок Гиса; *fasciculus atrioventricularis*), который связывает миокард предсердий с миокардом желудочков. В мышечной части межжелудочковой перегородки этот пучок делится на **п р а в у ю** и **л е в у ю** **н о ж к и** (*crús dextrum et crús sinistrum*). Концевые разветвления **волокон проводящей системы сердца** (**волокон Пуркинье**), на которые распадаются эти ножки, заканчиваются в миокарде на кардиомиоцитах желудочков.

Вопросы для повторения и самоконтроля

1. Назовите борозды на поверхности сердца и отделы органа, которые эти борозды разделяют.
2. Какие отверстия имеются у правого предсердия?
3. Какие образования входят в состав скелета (мягкого остова) сердца?

4. Сколько створок имеют правый и левый предсердно-желудочковые клапаны? Как называется каждая створка?
5. Сколько сосочковых мышц у правого и левого желудочков? Где эти мышцы располагаются? Как называются?
6. Назовите части проводящей системы сердца. Где каждая из этих частей располагается?

КРОВЕНОСНЫЕ И ЛИМФАТИЧЕСКИЕ СОСУДЫ СЕРДЦА

Артерии сердца отходят от луковицы аорты — начального расширенного отдела восходящей части аорты. Эти артерии наподобие венца окружают сердце, в связи с чем и называются венечными артериями. Правая венечная артерия начинается на уровне правого синуса аорты, а левая — на уровне левого ее синуса. Обе артерии отходят от аорты ниже свободных (верхних) краев полулунных заслонок, поэтому во время сокращения (систолы) желудочков заслонки прикрывают отверстия артерий и почти не пропускают кровь к сердцу. При расслаблении (диастоле) желудочков синусы заполняются кровью, закрывая ей путь из аорты обратно в левый желудочек. Одновременно открывается доступ крови в сосуды сердца.

Правая венечная артерия (a.coronária dextra) уходит вправо под ушко правого предсердия, ложится в венечную борозду, огибает правую (легочную) поверхность сердца. Затем артерия следует по задней поверхности сердца влево, где своим концом анастомозирует с огибающей ветвью правой венечной артерии. Наиболее крупной ветвью правой венечной артерии является *задняя межжелудочковая ветвь* (r.interventricularis posterior), которая направляется по одноименной борозде сердца в сторону его верхушки. Ветви правой венечной артерии кровоснабжают стенки правого желудочка и предсердия, заднюю часть межжелудочковой перегородки, сосочковые мышцы правого желудочка, заднюю сосочковую мышцу левого желудочка, синусно-предсердный и предсердно-желудочковый узлы проводящей системы сердца.

Левая венечная артерия (a.coronária sinistra) несколько толще правой, располагается между началом легочного ствола и ушком левого предсердия. Она делится на две ветви: *переднюю межжелудочковую ветвь* (r.interventricularis anterior) и *огибающую ветвь* (r.circumflexus). Последняя, являющаяся продолжением основного ствола венечной артерии, огибает сердце слева, располагаясь в его венечной борозде. На задней стороне органа эта ветвь анастомозирует с правой венечной артерией. Передняя межжелудочковая ветвь следует по одноименной борозде сердца в сторону его верхушки. В области сердечной вырезки эта ветвь иногда переходит на диафрагмальную поверхность сердца, где анастомозирует с концевым отделом задней межжелудочковой ветви правой венечной артерии. Ветви левой венечной артерии

кровоснабжают стенки левого желудочка, в том числе сосочковые мышцы, большую часть межжелудочковой перегородки, переднюю стенку правого желудочка, а также стенки левого предсердия.

Ветви правой и левой венечных артерий, соединяясь, формируют как бы два артериальных кольца вокруг сердца: поперечное в венечной борозде и продольное, сосуды которого находятся в передней и задней межжелудочковых бороздах.

Ветви венечных артерий обеспечивают кровоснабжение всех слоев стенок сердца. В миокарде, где уровень окислительных процессов наиболее высок, анастомозирующие между собой микрососуды повторяют ход мышечных пучков.

Существуют различные варианты распределения ветвей венечных артерий, которые называют *типами кровоснабжения сердца*. Основные из них следующие:

правовенечный тип — большинство отделов сердца кровоснабжается ветвями правой венечной артерии;

левовенечный тип — большая часть сердца получает кровь из ветвей левой венечной артерии;

средний, или равномерный, тип — обе венечные артерии равномерно распределяются в стенках сердца.

Выделяют также переходные типы кровоснабжения сердца — **среднеправый и среднелевый**. Принято считать, что среди всех типов кровоснабжения сердца преобладающим является среднеправый тип.

Возможны варианты и аномалии положения и ветвления венечных артерий. Они проявляются в изменении места начала и числа венечных артерий. Так, артерии могут отходить от аорты непосредственно над полулунными клапанами или значительно выше — от левой подключичной артерии, а не от аорты. Венечная артерия может быть единственной, т.е. непарной; может быть 3—4 венечные артерии, а не две: по две артерии отходят справа и слева от аорты или две от аорты и две от левой подключичной артерии.

Наряду с венечными артериями к сердцу (особенно к перикарду) идут непостоянные (дополнительные) артерии. Это могут быть медиастинально-перикардиальные ветви (верхняя, средняя и нижняя) внутренней грудной артерии, ветви перикардодиафрагмальной артерии, а также ветви, отходящие от вогнутой поверхности дуги аорты, и др.

Вены сердца более многочисленны, чем артерии. Большинство крупных вен сердца собирается в один общий широкий венозный сосуд — **венечный синус** (*sinus coronarius*) — остаток эмбриональной левой общей кардиальной вены. Синус расположен в венечной борозде на задней поверхности сердца и открывается в правое предсердие ниже и впереди от отверстия нижней полой вены (между ее заслонкой и межпредсердной перегородкой). Притоками венечного синуса являются 5 вен:

1) **большая вена сердца** (*v. cardiáca mágna*), которая начинается в области верхушки сердца на передней его поверхности. Эта вена лежит в передней межжелудочковой борозде рядом с передней межжелудочковой ветвью левой венечной артерии. Затем на уровне венечной борозды вена поворачивается влево, проходит под огибающей ветвью левой венечной артерии, ложится в венечную борозду на задней поверхности сердца, где продолжается в венечный синус. Большая вена сердца собирает кровь из вен передней поверхности обоих желудочков и межжелудочковой перегородки. В большую вену сердца впадают также вены задней поверхности левого предсердия и левого желудочка;

2) **средняя вена сердца** (*v. cardiáca média*) образуется в области задней поверхности верхушки сердца, поднимается вверх по задней межжелудочковой борозде (прилежит к задней межжелудочковой ветви правой венечной артерии) и впадает в венечный синус;

3) **малая вена сердца** (*v. cardiáca párgva*) начинается на правой (легочной) поверхности правого желудочка, поднимается вверх, ложится в венечную борозду на диафрагмальной поверхности сердца и впадает в венечный синус. Эта вена собирает кровь главным образом от правой половины сердца;

4) **задняя вена левого желудочка** (*v. postérior ventriculi sinístri*) формируется из нескольких вен на задней поверхности левого желудочка, ближе к верхушке сердца и впадает в венечный синус или в большую вену сердца;

5) **косая вена левого предсердия** (*v. oblíqua átrii sinístri*) следует сверху вниз по задней поверхности левого предсердия и впадает в венечный синус.

Кроме вен, впадающих в венечный синус, у сердца имеются вены, которые открываются непосредственно в правое предсердие. Это **передние вены сердца** (*vv. cardiácae anterióres*), собирающие кровь от передней стенки правого желудочка. Они направляются вверх к основанию сердца и открываются в правое предсердие. **Наименьшие вены сердца** (тебезиевы вены; *vv. cardiácae mínimae*), всего 20—30, начинаются в толще стенок сердца и впадают непосредственно в правое предсердие и частично в желудочки и левое предсердие через отверстия наименьших вен.

Лимфатическое русло стенок сердца состоит из лимфатических капилляров, располагающихся в виде сетей в эндокарде, миокарде и эпикарде. Лимфа из эндокарда и миокарда оттекает в расположенные в эпикарде поверхностную сеть лимфатических капилляров и в сплетение лимфатических сосудов. Соединяясь между собой, лимфатические сосуды укрупняются и образуют два главных сосуда сердца, по которым лимфа оттекает к регионарным лимфатическим узлам. **Левый лимфатический сосуд сердца** образуется из слияния лимфатических сосудов передних поверхностей правого и левого желудочков, левой легоч-

ной и задней поверхностей левого желудочка. Он следует от левого желудочка вправо, проходит позади легочного ствола и впадает в один из нижних трахеобронхиальных лимфатических узлов. *Правый лимфатический сосуд сердца* формируется из лимфатических сосудов передней и задней поверхностей правого желудочка, направляется справа налево по передней полуокружности легочного ствола и впадает в один из передних средостенных лимфатических узлов, расположенных у артериальной связки. *Мелкие лимфатические сосуды*, по которым оттекает лимфа от стенок предсердий, впадают в близлежащие передние средостенные лимфатические узлы.

НЕРВЫ СЕРДЦА

Сердце получает чувствительную, симпатическую и парасимпатическую иннервацию. *Симпатические волокна*, идущие в составе сердечных нервов от правого и левого симпатических стволов, несут импульсы, убыстряющие ритм сердечных сокращений и расширяющие просвет венечных артерий. *Парасимпатические волокна* (составная часть сердечных ветвей блуждающих нервов) проводят импульсы, замедляющие сердечный ритм и суживающие просвет венечных артерий. *Чувствительные волокна* от рецепторов стенок сердца и его сосудов идут в составе сердечных нервов и сердечных ветвей к соответствующим центрам спинного и головного мозга.

Схема иннервации сердца (по В.П.Воробьеву) может быть представлена следующим образом. Сердечные нервы и ветви, следующие к сердцу, образуют внеорганные сердечные сплетения (поверхностное и глубокое), расположенные возле дуги аорты и легочного ствола. Внутриорганные сердечные сплетения находятся в стенках сердца и распределяется во всех их слоях.

Сердечные (симпатические) нервы (верхний, средний и нижний шейные, а также грудные) начинаются от шейных и верхних грудных (II и V) узлов правого и левого симпатических стволов (см. «Вегетативная нервная система»). **Сердечные ветви** берут начало от правого и левого блуждающих нервов (см. «Блуждающий нерв»).

Поверхностное внеорганное сердечное сплетение лежит на передней поверхности легочного ствола и на вогнутой полуокружности дуги аорты. *Глубокое внеорганное сердечное сплетение* находится позади дуги аорты (впереди бифуркации трахеи). В поверхностное внеорганное сердечное сплетение вступают верхний левый шейный сердечный нерв (из левого верхнего шейного симпатического узла) и верхняя левая сердечная ветвь (из левого блуждающего нерва). Все остальные названные сердечные нервы и сердечные ветви входят в глубокое внеорганное сердечное сплетение.

Ветви внеорганных сердечных сплетений переходят в **единое внутриорганное сердечное сплетение**. В зависимости от того, в каком из слоев стенки сердца оно располагается, это сердечное сплетение условно делится на тесно связанные между собой *подэпикардальное, внутримышечное и подэндокардальное сплетения*. В составе внутриорганного сердечного сплетения имеются нервные клетки и их скопления, относящиеся к парасимпатической части вегетативной нервной системы и образующие небольших размеров нервные **сердечные узелки** (*gán-glia cardíaca*). Особенно много нервных клеток в подэпикардальном сердечном сплетении. По В.П.Воробьеву, нервы, входящие в состав подэпикардального сердечного сплетения, имеют закономерное расположение (в виде узловых полей) и иннервируют определенные участки сердца. Соответственно этому выделяют шесть подэпикардальных сердечных сплетений — три на передней стороне сердца, три на задней: 1) *правое переднее*; 2) *левое переднее*. Они располагаются под эпикардом передней и латеральных стенок правого и левого желудочков по обе стороны артериального конуса; 3) *переднее сплетение предсердий* локализуется в передней стенке предсердий; 4) *правое заднее сплетение* спускается с задней стенки правого предсердия в заднюю стенку правого желудочка (от него идут волокна к синусно-предсердному узлу проводящей системы сердца); 5) *левое заднее сплетение* с латеральной стенки левого предсердия продолжается вниз в заднюю стенку левого желудочка; 6) *заднее сплетение левого предсердия* (сплетение галлерова синуса) располагается в верхнем отделе задней стенки левого предсердия (между устьями легочных вен).

Вопросы для повторения и самоконтроля

1. Назовите части (отделы) сердца, которые кровоснабжает правая венечная артерия.
2. Назовите части (отделы) сердца, которые кровоснабжает левая венечная артерия.
3. Назовите вены, по которым кровь оттекает от стенок сердца.
4. В какие лимфатические узлы впадают лимфатические сосуды сердца?
5. Назовите нервные сплетения сердца. Где каждое сплетение располагается?
6. Перечислите «узловые поля» субэпикардального нервного сплетения сердца. Где каждое из этих полей находится?

ТОПОГРАФИЯ И РЕНТГЕНОАТОМИЯ СЕРДЦА

Сердце с окружающей его оболочкой — перикардом — расположено в грудной полости. Две трети сердца располагаются слева от срединной плоскости, а одна треть — справа. С боков и

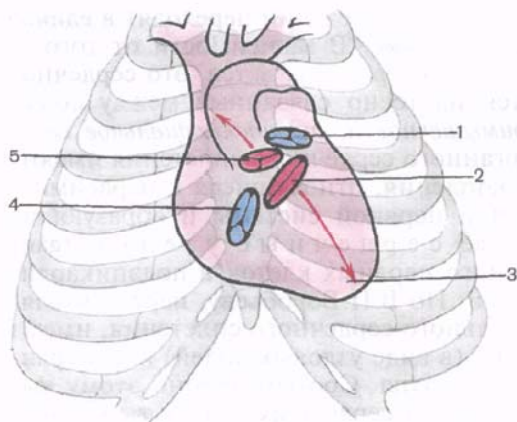


Рис. 80. Проекция отверстий сердца, створчатых и полулунных клапанов на переднюю поверхность грудной клетки (схема).

1 — отверстие легочного ствола; 2 — левое предсердно-желудочковое отверстие; 3 — верхушка сердца; 4 — правое предсердно-желудочковое отверстие; 5 — отверстие аорты.

частично спереди большая часть сердца покрыта заключенными в плевральные мешки легкими. Значительно меньшая часть сердца спереди прилежит к грудины и к реберным хрящам.

Верхняя граница сердца проходит по линии, соединяющей верхние края хрящей правого и левого третьих ребер. *Правая граница* спускается от уровня верхнего края хряща III правого ребра вертикально вниз до хряща V правого ребра (на 1—2 см справа от края грудины). *Нижнюю границу* проводят по линии, которая идет от хряща V правого ребра до верхушки сердца. Эта линия проецируется в левом пятом межреберье на 1,0—1,5 см кнутри от среднеключичной линии. *Левая граница сердца* простирается от верхнего края хряща III левого ребра, начинаясь на уровне середины расстояния между левым краем грудины и левой среднеключичной линией, и продолжается к верхушке сердца. *Правое и левое предсердно-желудочковые отверстия* проецируются на переднюю грудную стенку по косой линии, следующей от грудинного конца хряща III левого ребра к хрящу VI правого ребра. Левое предсердно-желудочковое отверстие находится на этой линии на уровне хряща III левого ребра, правое — над местом прикрепления хряща V правого ребра к грудины. *Отверстие аорты* лежит позади левого края грудины на уровне третьего реберного промежутка, *отверстие легочного ствола* — над местом прикрепления хряща III левого ребра к грудины (рис. 80).

У взрослых людей в зависимости от типа телосложения сердце имеет различную форму. Так, у людей долихоморфного типа телосложения ось сердца ориентирована вертикально и сердце по форме напоминает висющую каплю («капельное сердце»). У людей брахиморфного типа телосложения, у которых диафрагма расположена относительно высоко, а угол между длинной осью сердца и срединной плоскостью тела близок к прямому, сердце занимает горизонтальное положение (так называемое поперечное, или

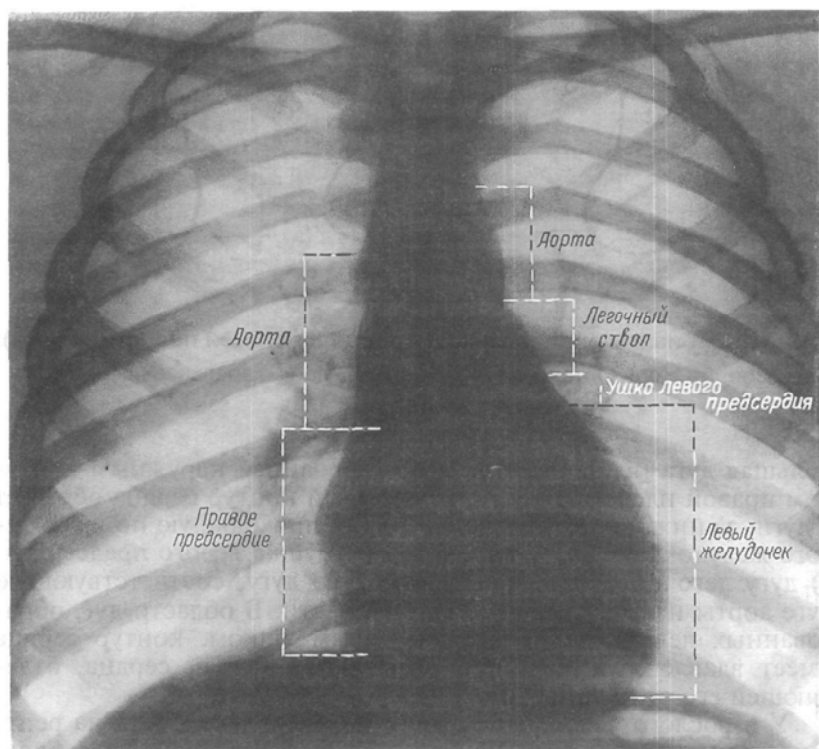


Рис. 81. Рентгенограмма сердца и крупных сосудов в грудной полости.

лежащее сердце). Горизонтальное положение сердца у женщин встречается чаще, чем у мужчин. У людей мезоморфного типа телосложения сердце занимает косое положение (угол между длинной осью сердца и срединной плоскостью тела равен $43-48^\circ$).

При исследовании с помощью рентгеновских лучей (рис. 81), направленных сзади наперед (передний обзорный снимок), сердце живого человека представляется в виде интенсивной тени, расположенной между светлыми легочными полями. Эта тень имеет форму неправильного треугольника, основание которого обращено к диафрагме. На тень сердца, его крупных сосудов накладываются также тени органов, расположенных впереди и позади сердца (грудина, органы заднего средостения и грудного отдела позвоночного столба). Контуры тени сердца имеют ряд выпуклостей, называемых дугами. На правом контуре сердца отчетливо видны сглаженная верхняя дуга, верхний отдел которой соответствует верхней полой вене, а нижний — выпуклости восходящей части аорты, и нижняя дуга, образованная правым предсердием. Над верхней дугой есть еще одна не-

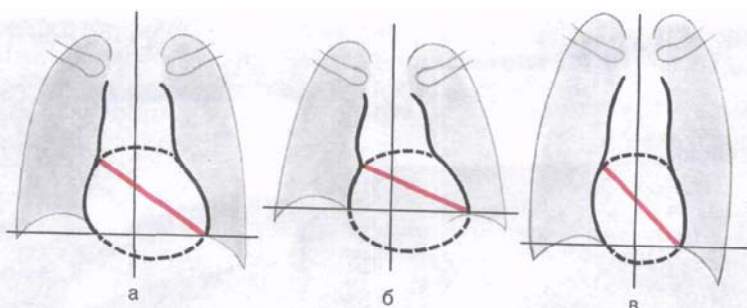


Рис. 82. Варианты расположения сердца в грудной полости (схема). а — косое; б — горизонтальное; в — вертикальное («капельное» сердце).

большая дуга (выпуклость), сформированная наружным контуром правой плечеголовной вены. Левый контур сердца образует 4 дуги: а) нижнюю — самую большую, проходящую по краю левого желудочка; б) дугу выступающего ушка левого предсердия; в) дугу легочного ствола и г) верхнюю дугу, соответствующую дуге аорты и началу ее нисходящей части. В области дуг, образованных левым желудочком и левым ушком, контур сердца имеет вдавление (перехват), называемое талией сердца, отделяющей его от крупных сосудов.

У взрослого человека сердце в норме может иметь на рентгенограмме три разных положения: 1) косое, присущее большинству людей; 2) горизонтальное; 3) вертикальное («капельное») (рис. 82).

РАЗВИТИЕ И ВОЗРАСТНЫЕ ОСОБЕННОСТИ СЕРДЦА

В онтогенезе у человека с е р д ц е развивается из мезодермы в виде парной закладки на стадии 1—3 сомитов (примерно на 17-й день развития зародыша). Из этой парной закладки образуется простое трубчатое сердце, которое расположено в области шеи. Кпереди оно переходит в примитивную луковицу сердца, а кзади — в расширенный венозный синус. Передний (головной) конец простого трубчатого сердца является артериальным, а задней — венозным. Средний отдел трубчатого сердца интенсивно растет в длину, поэтому изгибается в виде дуги в вентральном направлении (в сагиттальной плоскости). Вершина этой дуги — будущая верхушка сердца. Нижний (каудальный) отдел дуги представляет собой венозный отдел сердца, верхний (краниальный) — артериальный.

Далее простое трубчатое сердце, имевшее вид дуги, изгибается против часовой стрелки S-образно и превращается в сигмо-

видное сердце. На внешней поверхности сигмовидного сердца появляются предсердно-желудочковая борозда (будущая венечная борозда).

Общее предсердие быстро растет, охватывает сзади артериальный ствол, по сторонам которого видны (спереди) два выпячивания — закладки правого и левого ушек. Предсердие сообщается с желудочком узким предсердно-желудочковым каналом. В стенках канала возникают вентральное и дорсальное утолщения — предсердно-желудочковые эндокардиальные валики, из которых затем на границе камер сердца развиваются клапаны — двух- и трехстворчатый.

В устье артериального ствола образуются четыре эндокардиальных валика, которые позже превращаются в полулунные заслонки (клапаны) начала аорты и легочного ствола.

На 4-й неделе на внутренней поверхности общего предсердия появляется первичная (межпредсердная) перегородка. Она растет в сторону предсердно-желудочкового канала и разделяет общее предсердие на правое и левое. Со стороны верхнезадней стенки предсердия растет вторичная (межпредсердная) перегородка, которая срастается с первичной и полностью отделяет правое предсердие от левого.

В начале 8-й недели развития в задненижнем отделе желудочка появляется складка. Она растет вперед и вверх в сторону эндокардиальных валиков предсердно-желудочкового канала, формируя межжелудочковую перегородку, полностью отделяющую правый желудочек от левого. Одновременно в артериальном стволе появляются две продольные складки, растущие в сагиттальной плоскости навстречу друг другу, а также вниз — в сторону межжелудочковой перегородки. Соединяясь между собой, эти складки образуют перегородку, которая отделяет восходящую часть аорты от легочного ствола.

После возникновения межжелудочковой и аортолегочной перегородок у эмбриона человека образуется четырехкамерное сердце. Небольшое овальное отверстие (бывшее межпредсердное отверстие), посредством которого правое предсердие сообщается с левым, закрывается только после рождения, т.е. когда начинает функционировать малый (легочный) круг кровообращения. Венозный синус сердца суживается, превращаясь вместе с редуцировавшейся левой общей кардинальной веной в венечный синус сердца, который впадает в правое предсердие.

В связи со сложностью развития сердца возникают в рожденные пороки его развития. Наиболее часто встречаются *неполное заращение* (дефект) *межпредсердной* (реже *межжелудочковой*) *перегородки*; *неполное разделение артериального ствола* на восходящую часть аорты и легочный ствол, а иногда сужение или полное закрытие (атрезия) легочного ствола; *незаращение артериального* (боталлова) *протока* между аортой и легочным стволом. У одного и того же индивидуума иногда наблюдается

одновременно 3 или даже 4 дефекта в определенной комбинации (так называемая *триада* или *тетрада Фалло*). Например, сужение (стеноз) легочного ствола, образование правой дуги аорты вместо левой (декстрапозиция аорты), неполное заращение межжелудочковой перегородки и значительное увеличение (гипертрофия) правого желудочка. Возможны также пороки развития двухстворчатого, трехстворчатого и полулунных клапанов вследствие ненормального развития эндокардиальных валиков. Причинами пороков развития сердца (как и других органов) считают прежде всего вредные факторы, действующие на организм родителей и особенно на организм матери в ранние сроки беременности (алкоголь, никотин, наркотики, некоторые инфекционные заболевания).

У новорожденного сердце округлое. Его поперечный размер равен 2,7—3,9 см, длина в среднем составляет 3,0—3,5 см. Предсердия по сравнению с желудочками велики, правое значительно больше левого. Сердце растет особенно быстро в течение первого года жизни ребенка, причем длина его увеличивается больше, чем ширина. Отдельные части сердца изменяются в разные возрастные периоды неодинаково. На первом году жизни предсердия растут быстрее, чем желудочки. В возрасте от 2 до 5 лет и особенно в 6 лет рост предсердий и желудочков происходит одинаково интенсивно. После 10 лет желудочки увеличиваются быстрее. Общая масса сердца у новорожденного 24 г. В конце первого года жизни она увеличивается примерно в 2 раза, к 4—5 годам — в 3 раза, в 9—10 лет — в 5 раз и к 15—16 годам — в 10 раз. Масса сердца до 5—6 лет больше у мальчиков, чем у девочек; в 9—13 лет, наоборот, она больше у девочек. В 15 лет масса сердца вновь больше у мальчиков, чем у девочек.

Объем сердца от периода новорожденности до 16-летнего возраста увеличивается в 3—3,5 раза, причем наиболее интенсивно возрастает от 1 года до 5 лет и в период полового созревания.

М и о к а р д левого желудочка растет быстрее, чем миокард правого желудочка. К концу второго года жизни его масса вдвое больше массы правого желудочка. В 16 лет эти соотношения сохраняются. У детей первого года жизни мясистые трабекулы покрывают почти всю внутреннюю поверхность обоих желудочков. Наиболее сильно развиты трабекулы в юношеском возрасте (17—20 лет). После 60—75 лет трабекулярная сеть сглажена, ее сетчатый характер сохраняется только в области верхушки сердца.

У новорожденных и детей всех возрастных групп предсердно-желудочковые клапаны эластичные, створки блестящие. В 20—25 лет створки этих клапанов уплотняются, края их становятся неровными. В старческом возрасте происходит частичная атрофия сосочковых мышц, в связи с чем может страдать функция клапанов.

У новорожденных и детей грудного возраста сердце располагается высоко и лежит поперечно. Переход сердца из поперечного положения в косое начинается в конце первого года жизни. У 2—3 летних детей преобладает косое положение сердца. Нижняя граница сердца у детей до 1 года расположена на один межреберный промежуток выше, чем у взрослых. Верхняя граница находится на уровне второго межреберья, верхушка сердца проецируется в четвертом левом межреберье (кнаружи от среднеключичной линии). Правая граница сердца наиболее часто располагается соответственно правому краю грудины, на 0,5—1,0 см вправо от него. По мере увеличения возраста ребенка изменяются отношения грудино-реберной (передней) поверхности сердца к грудной стенке. У новорожденных эта поверхность сердца образована правым предсердием, правым желудочком и большей частью левого желудочка. С передней грудной стенкой соприкасаются главным образом желудочки. У детей старше 2 лет, кроме этого, к грудной стенке прилежит еще часть правого предсердия.

ПЕРИКАРД

Перикард (околосердечная сумка, pericárdium) отграничивает сердце от соседних органов, является тонким и в то же время плотным, прочным фиброзно-серозным мешком, в котором расположено сердце (рис. 83). В перикарде выделяют два слоя разного строения: наружный — фиброзный и внутренний — серозный. Наружный слой — **фиброзный перикард** (*pericárdium fibrósum*) возле крупных сосудов сердца (у его основания) переходит в их адвентицию. **Серозный перикард** (*pericárdium serósum*) имеет две пластинки — **п а р и е т а л ь н у ю** (*lámina parietális*), которая выстилает изнутри фиброзный перикард, и **в и с ц е р а л ь н у ю** (*lámina viscerális, s. epicárdium*), которая покрывает сердце, являясь наружной его оболочкой — эпикардом. Pariетальная и висцеральная пластинки переходят друг в друга в области основания сердца, в том месте, где фиброзный перикард сращен с адвентицией крупных сосудов: аорты, легочного ствола, полых вен. Между париетальной пластинкой серозного перикарда снаружи и его висцеральной пластинкой (эпикардом) имеется щелевидное пространство — **перикардиальная полость** (*cávitás pericardiális*), охватывающая сердце со всех сторон и содержащая небольшое количество жидкости, эта жидкость смачивает поверхности серозного перикарда и обеспечивает их скольжение во время сокращения сердца. Серозный перикард представляет собой тонкую пластинку, образованную плотной волокнистой соединительной тканью, богатой эластическими волокнами. Со стороны перикардиальной полости серозный перикард выстлан плоскими

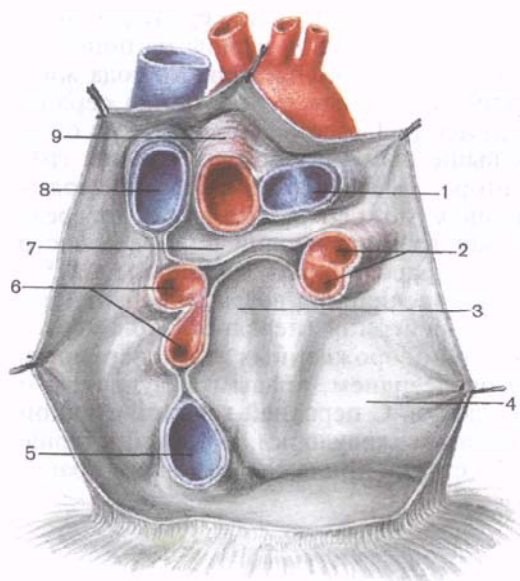


Рис. 83. Перикард (сердце удалено; видны отверстия крупных сосудов).

1 — легочный ствол; 2 — левые легочные вены; 3 — косой синус перикарда; 4 — париетальная (пристеночная) пластинка серозного перикарда; 5 — нижняя полая вена; 6 — правые легочные вены; 7 — поперечный синус перикарда; 8 — верхняя полая вена; 9 — аорта.

эпителиальными клетками — мезотелием; эти клетки располагаются на базальной мембране. Фиброзный перикард образован плотной волокнистой соединительной тканью с большим содержанием коллагеновых волокон.

Перикард по форме напоминает неправильный конус, основание которого (нижний отдел) плотно сращено с сухожильным центром диафрагмы, а вверх (у вершины конуса) охватывает начальные отделы крупных сосудов: восходящую часть аорты, легочный ствол, а также верхнюю и нижнюю полые и легочные вены. У перикарда различают три отдела. Передний *грудино-реберный отдел* соединен с задней поверхностью передней грудной стенки *грудино-перикардиальными связками* (*ligaménta sternopericardiáca*). Он занимает участок между правой и левой медиастинальными плеврами. Нижний отдел — *диафрагмальный*, сращенный с сухожильным центром диафрагмы. *Средостенный отдел* (правый и левый) наиболее значительный по протяженности. С латеральных сторон и спереди средостенный отдел перикарда плотно сращен со средостенной плеврой. Слева и справа между перикардом и плеврой проходят диафрагмальный нерв и прилежащие к нему перикардиодиафрагмальные сосуды. Сзади средостенный отдел перикарда прилежит к пищеводу, грудной части аорты, непарной и полунепарной венам, окруженным рыхлой соединительной тканью.

В полости перикарда между ним, поверхностью сердца и крупными сосудами имеются довольно глубокие карманы — пазухи. Прежде всего это поперечная пазуха перикарда.

да (*sinus transversus pericardii*), расположенная у основания сердца. Спереди и сверху она ограничена начальным отделом восходящей аорты и легочным стволом, а сзади — передней поверхностью правого предсердия и верхней полой веной. Косая пазуха перикарда (*sinus obliquus pericardii*) находится на диафрагмальной поверхности сердца. Она ограничена основанием левых легочных вен слева и нижней полой веной справа. Передняя стенка этой пазухи образована задней поверхностью левого предсердия, задняя — перикардом.

У новорожденного перикард шаровидный (округлый), плотно облегает сердце. Объем полости перикарда незначительный. Верхняя граница перикарда располагается очень высоко, по линии, соединяющей грудино-ключичные суставы; нижняя граница соответствует нижней границе сердца. Перикард у новорожденного подвижный, так как грудино-перикардальные связки, фиксирующие у взрослого перикард, развиты слабо. К 14 годам границы перикарда и его взаимоотношения с органами средостения аналогичны таковым у взрослого человека.

Сосуды и нервы перикарда. В кровоснабжении перикарда участвуют перикардальные ветви грудной части аорты, ветви перикардодиафрагмальной артерии и ветви верхних диафрагмальных артерий. Вены перикарда, прилежащие к одноименным артериям, впадают в плечеголовые, непарную и полунепарную вены. Лимфатические сосуды перикарда направляются к латеральным перикардальным, предперикардальным, передним и задним средостенным лимфатическим узлам. Нервы перикарда являются ветвями диафрагмальных и блуждающих нервов, а также шейных и грудных сердечных нервов, отходящих от соответствующих узлов правого и левого симпатических стволов.

Вопросы для повторения и самоконтроля

1. Назовите границы сердца в проекции их на переднюю грудную стенку.
2. Расскажите о проекции отверстий сердца на переднюю грудную стенку.
3. Расскажите о положении сердца в грудной полости в зависимости от типа телосложения.
4. Расскажите о развитии сердца в эмбриогенезе и его возрастных особенностях в постнатальном онтогенезе.
5. Какие поверхности выделяют у перикарда? С какими органами перикард сращен спереди, сзади и с боков.
6. Назовите место (органы), где эпикард переходит в париетальную пластинку серозного перикарда.
7. Назовите синусы перикарда и ограничивающие их образования.

СОСУДЫ МАЛОГО (ЛЕГОЧНОГО) КРУГА КРОВООБРАЩЕНИЯ

Малый (легочный) круг кровообращения обеспечивает газообмен между кровью легочных капилляров и воздухом легочных альвеол. В его состав входят легочный ствол, начинающийся из правого желудочка, а также правая и левая легочные артерии с их ветвями, микроциркуляторное русло легких, кровь от которого собирается в две правые и две левые легочные вены, впадающие в левое предсердие. По легочному стволу венозная кровь течет из сердца в легкие, а по легочным венам артериальная кровь направляется из легких в сердце.

ЛЕГОЧНЫЙ СТОЛ И ЕГО ВЕТВИ

Легочный ствол (*trúncus pulmonális*) диаметром 30 мм выходит из правого желудочка сердца, от которого он ограничен своим клапаном. Начало легочного ствола и соответственно его отверстие проецируются на переднюю грудную стенку над местом прикрепления хряща III левого ребра к груди. Легочный ствол расположен впереди от остальных крупных сосудов основания сердца (аорты и верхней полой вены). Справа и позади него находится восходящая часть аорты, а слева прилежит левое ушко сердца. Легочный ствол, находящийся в перикардиальной полости, направляется впереди аорты влево и кзади и на уровне IV грудного позвонка (хряща II левого ребра) делится на правую и левую легочные артерии. Это место называется **бифуркацией легочного ствола** (*bifurcátio trúnci pulmonális*). Между бифуркацией легочного ствола и дугой аорты расположена короткая артериальная связка (*ligaméntum arteriósus*), представляющая собой заросший **артериальный (боталлов) проток** (*dúctus arteriósus*).

Правая легочная артерия (*a.pulmonális dextra*) диаметром 21 мм следует вправо к воротам правого легкого позади восходящей части аорты и конечного отдела верхней полой вены и впереди от правого бронха. В области ворот правого легкого впереди и под правым главным бронхом правая легочная артерия разделяется на три долевыми ветви. Каждая долевыми ветвь в соответствующей доле легкого в свою очередь делится на сегментарные ветви. В верхней доле правого легкого различают **верхушечную ветвь** (*r.apicalis*), **задние нисходящую и восходящую ветви** (*rr.posterióres descéndens et ascéndens*), **передние нисходящую и восходящую ветви** (*rr.anterióres descéndens et ascéndens*), которые следуют в верхушечный, задний и передний сегменты правого легкого.

Ветвь средней доли (*rr.lóbi médii*) делится на две ветви — латеральную и медиальную (*r.latéralis et r.mediális*).

Эти ветви идут к латеральному и медиальному сегментам средней доли правого легкого. К **ветвям нижней доли** (rr.lóbi inferioris) относятся верхняя (верхушечная) ветвь нижней доли [r.supérieur (apicalis) lóbi inferioris], направляющаяся к верхушечному (верхнему) сегменту нижней доли правого легкого, а также **базальная часть** (pars basális). Последняя делится на 4 ветви: медиальную, переднюю, латеральную и заднюю (rr.basáles mediális, antérieur, laterális et postérieur). Они несут кровь в одноименные базальные сегменты нижней доли правого легкого.

Левая легочная артерия (a.pulmonális sinistra) короче и тоньше правой, проходит от бифуркации легочного ствола по кратчайшему пути к воротам левого легкого в поперечном направлении впереди нисходящей части аорты и левого бронха. На своем пути артерия перекрещивает левый главный бронх, а в воротах легкого располагается над ним. Соответственно двум долям левого легкого легочная артерия делится на две ветви. Одна из них распадается на сегментарные ветви в пределах верхней доли, вторая — базальная часть — своими ветвями кровоснабжает сегменты нижней доли левого легкого.

К сегментам верхней доли левого легкого направляются **ветви верхней доли** (rr.lóbi superioris), которые отдают верхушечную ветвь (r.apicalis), передние восходящую и нисходящую (rr.anteriores ascendens et descendens), заднюю (r.pósterior) и язычковую (r.linguláris) ветви. **Верхняя ветвь нижней доли** (r.supérieur lóbi inferioris), как и в правом легком, следует в нижнюю долю левого легкого, к его верхнему сегменту. Вторая долевая ветвь — **базальная часть** (pars basális) делится на четыре базальные сегментарные ветви: медиальную, латеральную, переднюю и заднюю (rr.basáles mediális, laterális, antérieur et postérieur), которые разветвляются в соответствующих базальных сегментах нижней доли левого легкого.

В ткани легкого (под плеврой и в области дыхательных бронхиол) мелкие ветви легочной артерии и бронхиальных ветвей, отходящих от грудной части аорты, образуют системы межартериальных анастомозов. Эти анастомозы являются единственным местом в сосудистой системе, в котором возможно движение крови по короткому пути из большого круга кровообращения непосредственно в малый круг.

ЛЕГОЧНЫЕ ВЕНЫ

Из капилляров легкого начинаются венулы, которые сливаются в более крупные вены и в каждом легком формируют по две легочные вены.

Из двух правых легочных вен больший диаметр имеет верхняя, так как по ней оттекает кровь от двух долей правого легкого.

го (верхней и средней). Из двух левых легочных вен больший диаметр имеет нижняя вена. В воротах правого и левого легких легочные вены занимают их нижнюю часть. В задней верхней части корня правого легкого расположен главный правый бронх, впереди и книзу от него — правая легочная артерия. У левого легкого сверху находится легочная артерия, взади и книзу от нее — левый главный бронх. У правого легкого легочные вены лежат ниже артерии, следуют почти горизонтально и на своем пути к сердцу располагаются позади верхней полой вены, правого предсердия и восходящей части аорты. Обе левые легочные вены, которые несколько короче правых, находятся под левым главным бронхом и направляются к сердцу также в поперечном направлении, впереди от нисходящей части аорты. Правые и левые легочные вены, прободая перикард, впадают в левое предсердие (их конечные отделы покрыты эпикардом).

Правая верхняя легочная вена (*v.pulmonális dextra superior*) собирает кровь не только от верхней, но и от средней доли правого легкого. От верхней доли правого легкого кровь оттекает по трем венам (притокам): верхушечной, передней и задней. Каждая из них в свою очередь формируется из слияния более мелких вен: *внутриsegmentарной*, *межsegmentарной* и др. От средней доли правого легкого отток крови происходит по *вене средней доли* (*v.lóbi médii*), образующейся из *латеральной* и *медиальной* частей (вен).

Правая нижняя легочная вена (*v.pulmonális dextra inferior*) собирает кровь от пяти сегментов нижней доли правого легкого: верхнего и базальных — *медиального*, *латерального*, *переднего* и *заднего*. От первого из них кровь оттекает по *верхней вене*, которая образуется в результате слияния двух частей (вен) — *внутриsegmentарной* и *межsegmentарной*. От всех базальных сегментов кровь оттекает по *общей базальной вене*, формирующейся из двух притоков — *верхней* и *нижней базальных вен*. Общая базальная вена, сливаясь с *верхней веной* нижней доли, формирует *правую нижнюю легочную вену*.

Левая верхняя легочная вена (*v.pulmonális sinistra superior*) собирает кровь из верхней доли левого легкого (ее верхушечно-заднего, переднего, а также верхнего и нижнего язычковых сегментов). Эта вена имеет три притока: *задневерхушечную*, *переднюю* и *язычковую вены*. Каждая из них образуется из слияния двух частей (вен): *задневерхушечная вена* — из *внутриsegmentарной* и *межsegmentарной*; *передняя вена* — из *внутриsegmentарной* и *межsegmentарной* и *язычковая вена* — из *верхней* и *нижней частей* (вен).

Левая нижняя легочная вена (*v.pulmonális sinistra inferior*) более крупная, чем одноименная правая вена, выносит кровь из нижней доли левого легкого. От верхнего сегмента нижней доли левого легкого отходит *верхняя вена*, которая образуется из слияния двух частей (вен) — *внутриsegmentарной* и *межsegmentар-*

ной. От всех базальных сегментов нижней доли левого легкого, как и в правом легком, кровь оттекает по *общей базальной вене*. Она образуется от слияния *верхней и нижней базальных вен*. В верхнюю из них впадает *передняя базальная вена*, которая, в свою очередь, сливается из двух частей (вен) — внутрисегментарной и межсегментарной. В результате слияния верхней вены и общей базальной вены формируется левая нижняя легочная вена.

Вопросы для повторения и самоконтроля

1. Опишите проекцию клапанов легочного ствола на переднюю грудную стенку.
2. С какими органами соприкасается легочный ствол и его бифуркация?
3. Опишите топографию правой и левой легочных артерий.
4. Что представляет собой артериальная связка? Между какими сосудами она располагается?
5. Как по отношению к главным бронхам и легочным венам располагаются правая и левая легочные артерии?
6. Назовите легочные вены, опишите их топографию. Куда впадают легочные вены?

СОСУДЫ БОЛЬШОГО (ТЕЛЕСНОГО) КРУГА КРОВООБРАЩЕНИЯ

К кровеносным сосудам большого круга кровообращения относятся выходящая из левого желудочка сердца аорта, отходящие от нее артерии головы, шеи, туловища и конечностей, ветви этих артерий, сосуды микроциркуляторного русла органов (включая капилляры), мелкие и крупные вены, которые, постепенно сливаясь, впадают в нижнюю и верхнюю полые вены, а последние — в правое предсердие.

АОРТА

Аорта (aórtā) — самый большой непарный артериальный сосуд большого круга кровообращения. Аорту подразделяют на три отдела: восходящую часть аорты, дугу аорты и нисходящую часть аорты, которая в свою очередь делится на грудную и брюшную части (рис. 84).

Восходящая часть аорты (párs ascéndens aórtae) выходит из левого желудочка позади левого края грудины на уровне третьего межреберья. В начальном отделе она имеет расширение — *луковичу аорты (bulbus aórtae, 25—30 мм в поперечнике)*. В месте расположения клапана аорты, на внутренней стороне аорты имеются *три синуса (sinus aórtae)*. Каждый из них находится между соответствующей полулунной заслонкой и стенкой

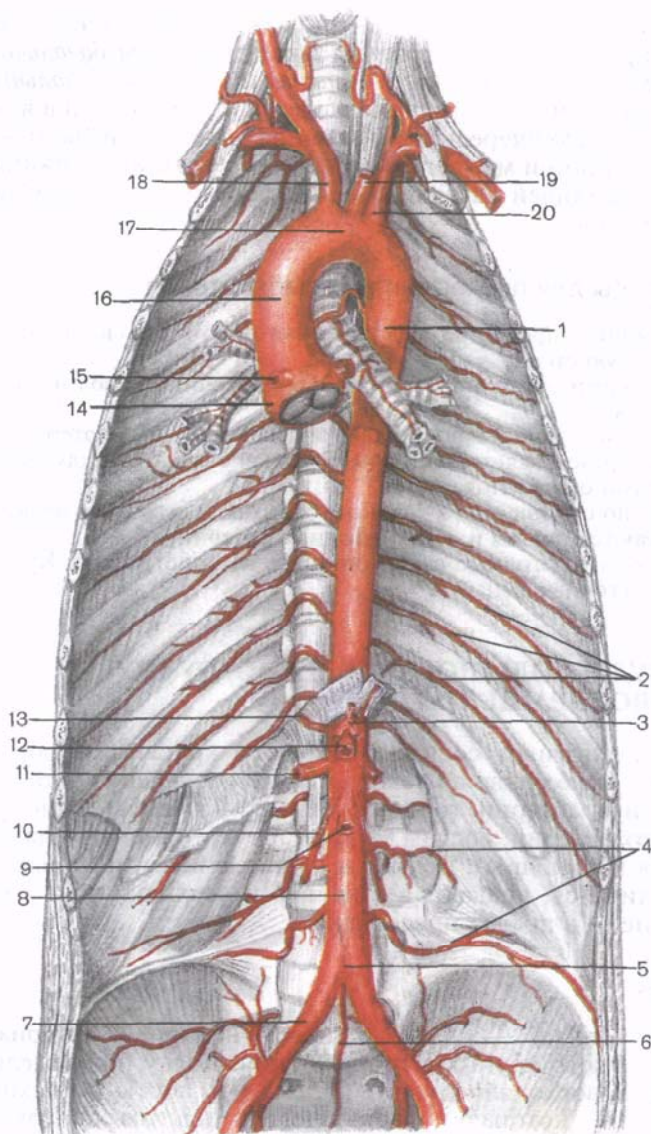


Рис. 84. Аорта и ее ветви.

1 — грудная часть аорты; 2 — задние межреберные артерии; 3 — чревный ствол; 4 — поясничные артерии; 5 — бифуркация (раздвоение) аорты; 6 — срединная крестцовая артерия; 7 — правая общая подвздошная артерия; 8 — брюшная часть аорты; 9 — нижняя брыжеечная артерия; 10 — правая яичковая (яичниковая) артерия; 11 — правая почечная артерия; 12 — верхняя брыжеечная артерия; 13 — правая нижняя диафрагмальная артерия; 14 — луковица аорты; 15 — правая венечная артерия; 16 — восходящая часть аорты; 17 — дуга аорты; 18 — плечеголовной ствол; 19 — левая общая сонная артерия; 20 — левая подключичная артерия.

Ветви аорты

I. Ветви восходящей части аорты

Венечные артерии

II. Ветви дуги аорты

1. Плечеголовной ствол
2. Левая общая сонная артерия
3. Левая подключичная артерия

III. Ветви нисходящей части аорты

Г р у д н а я ч а с т ь а о р т ы

- | | |
|---------------------------|-----------------------------------|
| 1. Бронхиальные ветви | 4. Средостенные ветви |
| 2. Пищеводные ветви | 5. Верхние диафрагмальные артерии |
| 3. Перикардимальные ветви | 6. Задние межреберные артерии |

Б р ю ш н а я ч а с т ь а о р т ы

Непарные ветви

Парные ветви

- | | |
|---------------------------------|------------------------------------|
| 1. Чревный ствол | 1. Нижние диафрагмальные артерии |
| 2. Верхняя брыжеечная артерия | 2. Средние надпочечниковые артерии |
| 3. Нижняя брыжеечная артерия | 3. Почечные артерии |
| 4. Срединная крестцовая артерия | 4. Яичковые (яичниковые) артерии |
| | 5. Поясничные артерии |
| | 6. Общие подвздошные артерии |

аорты. От начала восходящей части аорты отходят *правая и левая венечные артерии*. Восходящая часть аорты лежит позади и отчасти справа от легочного ствола, поднимается вверх и на уровне соединения хряща II правого ребра с грудиной переходит в дугу аорты (здесь ее поперечник составляет 21—22 мм).

Дуга аорты (*arcus aortae*) поворачивает влево и назад от задней поверхности хряща II ребра к левой стороне тела IV грудного позвонка, где переходит в нисходящую часть аорты. В этом месте имеется небольшое сужение — **перешеек аорты** (*isthmus aortae*). К передней полуокружности аорты с правой и левой ее сторон подходят края соответствующих плевральных мешков. К выпуклой стороне дуги аорты и к начальным участкам отходящих от нее крупных сосудов (плечеголовной ствол, левые общая сонная и подключичная артерии) прилежит спереди *левая плечеголовная вена*, а под дугой аорты начинается *правая легочная артерия*, внизу и чуть левее расположена *бифуркация легочного ствола*. Сзади дуги аорты находится *бифуркация трахеи*. Между вогнутой полуокружностью дуги аорты и легочным стволом или началом левой легочной артерии имеется **артериальная связка** (*lig. arteriosum*). В этом месте от дуги аорты отходят тонкие артерии к трахее и бронхам. От выпуклой полуокружности дуги аорты начинаются три крупные артерии: *плечеголовной ствол, левая общая сонная и левая подключичная*.

Нисходящая часть аорты (*pars descendens aórtae*) — это наиболее длинный отдел аорты, проходит от уровня IV грудного позвонка до IV поясничного, где делится на правую и левую подвздошные артерии; это место называется **бифуркацией аорты** (*bifurcatio aórtae*). В нисходящей части аорты в свою очередь выделяют грудную и брюшную части.

Грудная часть аорты (*pars thorácica aórtae*) находится в грудной полости, в заднем средостении. Верхний участок ее расположен впереди и слева от пищевода. Затем на уровне VIII—IX грудных позвонков аорта огибает пищевод слева и уходит на его заднюю поверхность. Справа от грудной части аорты располагаются непарная вена и грудной проток, слева к ней прилежит париетальная плевра, у места перехода ее в задний отдел левой медиастинальной плевры. В грудной полости грудная часть аорты отдает парные париетальные ветви — *задние межреберные артерии*, а также висцеральные ветви к органам заднего средостения.

Брюшная часть аорты (*pars abdominális aórtae*), являясь продолжением грудной части аорты, начинается на уровне XII грудного позвонка, проходит через аортальное отверстие диафрагмы и продолжается до уровня середины тела IV поясничного позвонка. Брюшная часть аорты располагается на передней поверхности тел поясничных позвонков, левее срединной линии, лежит забрюшинно. Справа от брюшной части аорты находятся нижняя полая вена, впереди — поджелудочная железа, горизонтальная (нижняя) часть двенадцатиперстной кишки и корень брыжейки тонкой кишки. На аорте располагаются брюшное аортальное (вегетативное) сплетение, узлы чревного, аортопочечного и межбрыжеечного сплетений. Брюшная часть аорты отдает парные париетальные ветви к диафрагме и стенкам брюшной полости, а сама аорта непосредственно продолжается в тонкую *срединную крестцовую артерию*. Висцеральными ветвями брюшной части аорты являются чревный ствол, верхняя и нижняя брыжеечные артерии (непарные ветви) и парные — *почечные, средние надпочечниковые, яичковые (яичниковые) артерии*.

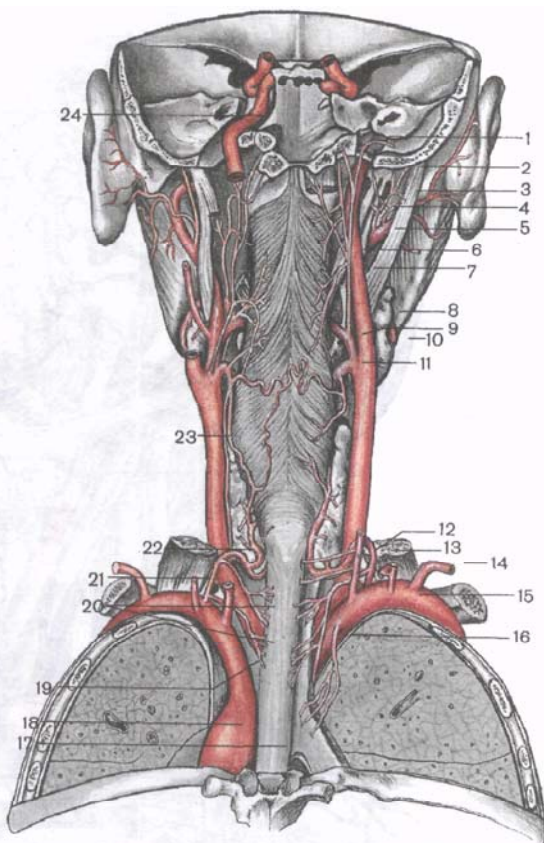
Артерии головы и шеи

От дуги аорты последовательно отходят плечеголовной ствол, левая общая сонная артерия и левая подключичная артерия, несущие кровь к голове и шее, верхним конечностям, к передней стенке груди и живота.

Плечеголовной ствол (*truncus brachiocephálicus*) отходит от дуги аорты на уровне хряща II правого ребра; впереди него находится правая плечеголовная вена, сзади — трахея. Направляясь кверху и вправо, плечеголовной ствол не отдает никаких ветвей и лишь на уровне правого грудино-ключичного сустава

Рис. 85. Общие сонные и подключичные артерии; вид сзади.

1 — задняя менингеальная артерия; 2 — затылочная артерия; 3 — шилососцевидная артерия; 4 — задняя ушная артерия; 5 — наружная сонная артерия; 6 — восходящая глоточная артерия; 7 — внутренняя сонная артерия; 8 — поднижнечелюстная слюнная железа; 9 — язычная артерия; 10 — лицевая артерия; 11 — верхняя щитовидная артерия; 12 — позвоночная артерия; 13 — щитовидный ствол; 14 — поперечная артерия шеи; 15 — правая подключичная артерия; 16 — плечеголовный ствол; 17 — пищевод; 18 — нисходящая часть аорты; 19 — левая подключичная артерия; 20 — пищеводные и трахеальные ветви; 21 — реберно-шейный ствол; 22 — нижняя щитовидная артерия; 23 — общая сонная артерия; 24 — внутренняя сонная артерия.



делится на две конечные ветви — правую общую сонную и правую подключичную артерии.

Правая общая сонная артерия (*a. carótis communis dextra*) является ветвью плечеголовного ствола, а **левая общая сонная артерия** (*a. carótis communis sinistra*) отходит непосредственно от дуги аорты (рис. 85, 86) и обычно длиннее правой на 20—25 мм. Общая сонная артерия лежит позади грудино-ключично-сосцевидной и лопаточно-подъязычной мышц и покрывающей средней фасции шеи. Артерия следует вертикально вверх впереди поперечных отростков шейных позвонков, не отдавая по пути ветвей.

Кнаружи от общей сонной артерии располагаются внутренняя яремная вена, а позади артерии и этой вены — блуждающий нерв; кнутри — вначале трахея и пищевод, а выше — гортань, глотка, щитовидная и околотитовидные железы. На уровне верхнего края щитовидного хряща каждая общая сонная артерия делится на наружную и внутреннюю сонные артерии,

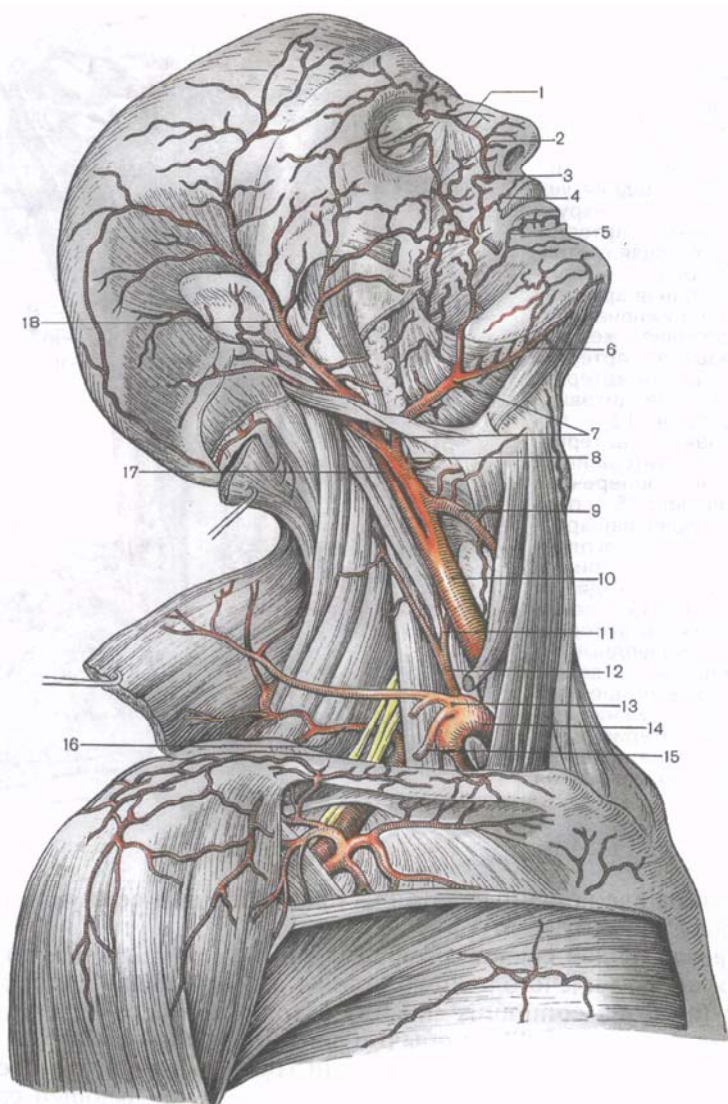
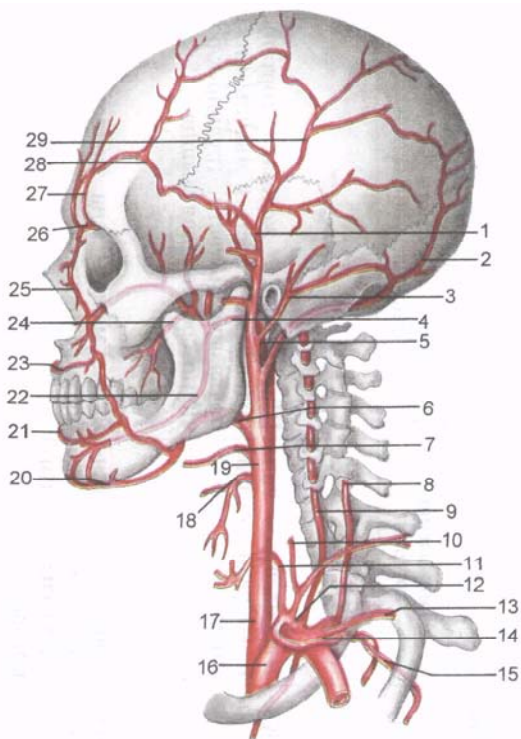


Рис. 86. Правая общая сонная и подключичная артерии (артерии головы и шеи); вид справа.

1 — тыльная артерия носа; 2 — подглазничная артерия; 3 — угловая артерия; 4 — верхняя губная артерия; 5 — нижняя губная артерия; 6 — подбородочная артерия; 7 — лицевая артерия; 8 — язычная артерия; 9 — верхняя щитовидная артерия; 10 — общая сонная артерия; 11 — нижняя щитовидная артерия; 12 — поверхностная шейная артерия; 13 — щитовидный ствол; 14 — подключичная артерия; 15 — надлопаточная артерия; 16 — поперечная артерия шеи; 17 — внутренняя сонная артерия; 18 — поверхностная височная артерия.

Рис. 87. Ветви наружной сонной и подключичной артерий (схема).

1 — поверхностная височная артерия; 2 — затылочная артерия; 3 — задняя ушная артерия; 4 — верхнечелюстная артерия; 5 — внутренняя сонная артерия; 6 — лицевая артерия; 7 — язычная артерия; 8 — глубокая артерия шеи; 9 — позвоночная артерия; 10 — восходящая шейная артерия; 11 — нижняя щитовидная артерия; 12 — щитовидный ствол; 13 — поперечная артерия шеи; 14 — надлопаточная артерия; 15 — наивысшая межреберная артерия; 16 — подключичная артерия; 17 — общая сонная артерия; 18 — верхняя щитовидная артерия; 19 — наружная сонная артерия; 20 — подбородочная артерия; 21 — нижняя губная артерия; 22 — нижняя альвеолярная артерия; 23 — верхняя губная артерия; 24 — щечная артерия; 25 — угловая артерия; 26 — надблоковая артерия; 27 — надглазничная артерия; 28 — лобная ветвь поверхностной височной артерии; 29 — теменная ветвь поверхностной височной артерии.



имеющие примерно одинаковый диаметр (табл. 5). Это место называется *бифуркацией общей сонной артерии*. Небольшое расширение у начала наружной сонной артерии называется **сонным синусом** (*sinus caroticus*). В этом месте наружная оболочка артерии утолщена, в ней много эластических волокон и нервных окончаний. Средняя оболочка развита слабее, чем в других местах этой артерии. В области бифуркации общей сонной артерии располагается тело длиной 2,5 мм и толщиной 1,5 мм — **сонный гломус** (межсонный клубочек; *glomus caroticum*), содержащий густую капиллярную сеть и много нервных окончаний (хеморецепторов).

Наружная сонная артерия (*a. carotis externa*) является одной из двух конечных ветвей общей сонной артерии (рис. 87). Она отделяется от общей сонной артерии в пределах сонного треугольника на уровне верхнего края щитовидного хряща. Вначале наружная сонная артерия расположена медиальнее внутренней сонной артерии, а затем — латеральнее ее. К начальной части наружной сонной артерии прилежит грудиноключично-сосцевидная мышца, в области сонного треугольника — поверхностная пластинка шейной фасции и подкожная

Таблица 5. Общая сонная артерия и ее ветви

Артерии и их основные ветви	Место начала артерии	Направление артерии	Область распределения ветвей
1. Наружная сонная артерия			
Передние ветви			
<i>Верхняя щитовидная артерия</i> Верхняя гортанная артерия Подподъязычная ветвь Грудино-ключично-сосцевидная ветвь Перстнещитовидная ветвь	У начала наружной сонной артерии	Направляется вниз и кпереди, к щитовидной железе	Щитовидная железа, гортань, подъязычная кость и мышцы ниже подъязычной кости, грудино-ключично-сосцевидная мышца
<i>Язычная артерия</i> Надподъязычная ветвь Дорсальные ветви языка Подъязычная артерия Глубокая артерия языка	На уровне большого рога подъязычной кости	Проходит в язычном треугольнике (треугольник Пирогова)	Язык, мышцы дна полости рта, подъязычная железа
<i>Лицевая артерия</i> Восходящая небная артерия Миндаликовая ветвь Подподбородочная артерия Нижняя и верхняя губные артерии Угловая артерия	На уровне угла нижней челюсти	Перегибается через край нижней челюсти на лицо, идет к медиальному углу глаза	Мимические мышцы и кожа лица, губы, нос, мягкое небо, небная миндалина, поднижнечелюстная железа
Задние ветви			
<i>Затылочная артерия</i> Грудино-ключично-сосцевидная артерия	На уровне заднего брюшка двубрюшной мышцы	Идет вверх и назад медиальнее сосцевидного отростка в	Кожа затылка и отчасти теменной области, ушная раковина, твердая мозговая оболочка в области зад-

Ушная ветвь Сосцевидная ветвь Нисходящая ветвь		одноименной борозде	ней черепной ямки, сосцевидный отросток (включая слизистую оболочку ячеек); грудино-ключично-сосцевидная мышца, заднее брюшко двубрюшной мышцы, частично мышцы задней области шеи
<i>Задняя ушная артерия</i> Ушная ветвь Затылочная ветвь Шилососцевидная артерия	Над задним брюшком двубрюшной мышцы	Направляется вверх и назад к ушной раковине	Ушная раковина, слизистая оболочка барабанной полости и ячеек сосцевидного отростка, твердая мозговая оболочка в области задней черепной ямки; м ы ш ц ы: двубрюшная (заднее брюшко), шилоподъязычная, шилоязычная, грудино-ключично-сосцевидная, стременная
М е д и а л ь н ы е в е т в и <i>Восходящая глоточная артерия</i> Глоточные ветви Задняя менингеальная артерия Нижняя барабанная артерия	Близ начала наружной сонной артерии	Идет вверх по бортовой стенке глотки	Глотка, мягкое небо, небная миндалина, слуховая труба, слизистая оболочка барабанной полости, твердая мозговая оболочка в области средней и задней черепных ямок
К о н е ч н ы е в е т в и <i>Поверхностная височная артерия</i> Поперечная артерия лица Лобная ветвь Теменная ветвь Ветви околоушной слюнной железы Передние ушные ветви	Одна из конечных ветвей наружной сонной артерии, на уровне шейки нижней челюсти	Впереди наружного слухового прохода проходит в височную область	Кожа височной, лобной и теменной областей, наружный слуховой проход, сухожильный шлем, ушная раковина, капсула височно-нижнечелюстного сустава, околоушная железа

Артерии и их основные ветви	Место начала артерии	Направление артерии	Область распределения ветвей
<p><i>Средняя височная артерия</i> <i>Скулоглазничная артерия</i></p> <p>Верхнечелюстная артерия Глубокая ушная артерия Передняя барабанная артерия Нижняя альвеолярная артерия Средняя менингеальная артерия Жевательная артерия Щечная артерия Передние и задние верхние альвеолярные артерии Подглазничная артерия Нисходящая небная артерия Клиновидно-небная артерия Артерия крыловидного канала Глубокие височные артерии (передняя и задняя)</p>	<p>Конечная ветвь наружной сонной артерии</p>	<p>Вперед и нижней проходит в подви- сочную и крыловид- но-небную ямки</p>	<p>Кожа и мышцы подбородка, нижнее веко, верхняя губа, наружный слуховой проход, слуховая труба, барабанная перепонка, твердая мозговая оболочка в области средней черепной ямки, височно-нижнечелюстной сустава, зубы верхней и нижней челюстей, слезный мешок, щека, твердое и мягкое небо, небная миндалина, латеральная стенка и перегородка носа, слизистая оболочка верхнечелюстной пазухи и полости носа; м ы ш ц ы: жевательные, щечная, челюстно-подъязычная</p>
<p>2. Внутренняя сонная артерия Глазная артерия Слезная артерия Длинные и короткие ресничные артерии Центральная артерия сетчатки Передняя и задняя решетчатые артерии</p>	<p>У начала зрительного канала</p>	<p>Через зрительный канал проходит в полость глазницы</p>	<p>Глазное яблоко, его мышцы, слезная железа, слезный мешок, слизистая оболочка передней части полости носа, решетчатых ячеек и клиновидной пазухи, мышцы и кожа лба в области глазницы</p>

Мышечные артерии			
Передняя мозговая артерия (правая и левая артерии соединяются между собой с помощью передней соединительной артерии)	Выше глазной артерии	Идет вперед, затем вверх и кзади, по медиальной поверхности полушария большого мозга в борозде мозолистого тела до теменно-затылочной борозды	Медиальная поверхность лобной, теменной, частично затылочной долей, верхняя часть дорсолатеральной и частично базальной поверхностей полушария большого мозга (кора, белое вещество), коллено и ствол мозолистого тела, обонятельная луковица и обонятельный тракт, частично базальные ядра
Средняя мозговая артерия	Вслед за передней мозговой артерией	Идет кзади в глубине латеральной борозды полушария большого мозга	Верхнелатеральная поверхность лобной, теменной и височной долей, островок (кора, белое вещество)
Задняя соединительная артерия	Сразу после отхождения глазной артерии	Кзади, где соединяется с задней мозговой артерией	Верхнелатеральная поверхность лобной, теменной и височной долей, островок, таламус, частично базальные ядра, зрительный тракт
Передняя ворсинчатая артерия Ворсинчатые ветви бокового желудочка Ворсинчатые ветви третьего желудочка Ветви зрительного тракта Ветви внутренней капсулы	Позади задней соединительной артерии	Уходит кзади вдоль ножки мозга	Образует сосудистые сплетения бокового и третьего желудочков, кровоснабжает внутреннюю капсулу, базальные ядра, ядра гипоталамуса и среднего мозга

мышца шеи. Находясь кнутри от шилоподъязычной мышцы и заднего брюшка двубрюшной мышцы, наружная сонная артерия на уровне шейки нижней челюсти (в толще околоушной железы) делится на свои конечные ветви — поверхностную височную и верхнечелюстную артерии. На своем пути наружная сонная артерия отдает ряд ветвей, которые отходят от нее по нескольким направлениям. Переднюю группу ветвей составляют верхняя щитовидная, язычная и лицевая артерии. В состав задней группы ветвей входят грудино-ключично-сосцевидная, затылочная и задняя ушная артерии; медиально направляется восходящая глоточная артерия.

Передние ветви наружной сонной артерии:

1. **Верхняя щитовидная артерия** (a.thyreóidea supérior) отходит от наружной сонной артерии у ее начала, на уровне большого рога подъязычной кости, направляется вперед и вниз и у верхнего полюса доли щитовидной железы делится на *переднюю* и *заднюю железистые ветви* (rr.glanduláres antérieur et postérieur). Передняя и задняя ветви распределяются в щитовидной железе, анастомозируют в толще железы друг с другом, а также с ветвями нижней щитовидной артерии. На пути к щитовидной железе от верхней щитовидной артерии отходят следующие боковые ветви:

1) *верхняя гортанная артерия* (a.larýngea supérior) вместе с одноименным нервом идет медиально над верхним краем щитовидного хряща под щитоподъязычной мышцей, прободает щитоподъязычную мембрану и кровоснабжает мышцы и слизистую оболочку гортани, надгортанник;

2) *подподъязычная ветвь* (r.infracoracóideus) идет к подъязычной кости и мышцам, прикрепляющимся к этой кости;

3) *грудино-ключично-сосцевидная ветвь* (r.sternocleidomastóideus) непостоянная, подходит к одноименной мышце с ее внутренней стороны;

4) *перстнещитовидная ветвь* (r.cricocoracóideus) кровоснабжает одноименную мышцу, анастомозирует с такой же артерией другой стороны.

2. **Язычная артерия** (a.lingualis) ответвляется от наружной сонной артерии чуть выше верхней щитовидной артерии, на уровне большого рога подъязычной кости. Идет ниже подъязычно-язычной мышцы, между этой мышцей (латерально) и средним констриктором глотки (медиально), проходит в область поднижнечелюстного треугольника. Затем артерия входит в толщу языка снизу. На своем пути язычная артерия отдает несколько ветвей:

1) *надподъязычная ветвь* (r.supracoracóideus) идет по верхнему краю подъязычной кости, кровоснабжает эту кость и прилежащие к ней мышцы;

2) *дорсальные ветви языка* (rr.dorsales linguae) отходят от язычной артерии под подъязычно-язычной мышцей, идут вверх;

3) *подъязычная артерия* (a.sublingualis) идет вперед к подъязычной кости над челюстно-подъязычной мышцей, латераль-

нее протока подъязычной слюнной железы, кровоснабжает слизистую оболочку дна полости рта и десен, подъязычную слюнную железу, анастомозирует с подбородочной артерией.

4) *глубокая артерия языка* (a.profunda linguae) крупная, является конечной ветвью язычной артерии, идет вверх в толщу языка до его кончика между подбородочно-язычной мышцей и нижней продольной мышцей (языка).

3. **Лицевая артерия** (a.faciális) отходит от наружной сонной артерии на уровне угла нижней челюсти, на 3—5 мм выше язычной артерии. В области поднижнечелюстного треугольника лицевая артерия прилежит к поднижнечелюстной железе (или проходит сквозь нее), отдавая ей *железистые ветви* (rr.glanduláres), затем перегибается через край нижней челюсти на лицо (впереди жевательной мышцы) и уходит вверх и вперед, в сторону угла рта, а затем к области медиального угла глаза.

От лицевой артерии отходят следующие ветви:

1) *восходящая небная артерия* (a.palatina ascédens) от начальной части лицевой артерии, идет вверх по боковой стенке глотки, проникает между шилоязычной и шилоглоточной мышцами (кровоснабжает их). Конечные ветви артерии направляются к небной миндалине, глоточной части слуховой трубы, слизистой оболочке зева;

2) *миндаликовая ветвь* (r.tonsilláris) идет вверх по боковой стенке глотки к небной миндалине, стенке глотки, корню языка;

3) *подподбородочная артерия* (a.submentális) следует по наружной поверхности челюстно-подъязычной мышцы к подбородку и мышцам шеи, расположенным выше подъязычной кости.

На лице, в области угла рта, отходят: 4) *нижняя губная артерия* (a.labiális inférior) и 5) *верхняя губная артерия* (a.labiális supérior). Обе артерии идут в толщу губ, анастомозируют с аналогичными артериями противоположной стороны;

6) *угловая артерия* (a.anguláris) является концевой ветвью лицевой артерии, идет до медиального угла глаза. Здесь она анастомозирует с дорсальной артерией носа — ветвью глазной артерии (из системы внутренней сонной артерии).

З а д н и е в е т в и наружной сонной артерии:

1. **Затылочная артерия** (a.occipitális) отходит от наружной сонной артерии почти на одном уровне с лицевой артерией, направляется назад, проходит под задним брюшком двубрюшной мышцы, а затем ложится в одноименную борозду височной кости. Между грудино-ключично-сосцевидной и трапециевидной мышцами выходит на заднюю поверхность головы, где разветвляется в коже затылка на *затылочные ветви* (rr.occipitáles), которые анастомозируют с аналогичными артериями противоположной стороны, а также с мышечными ветвями позвоночной артерии и глубокой шейной артерией (из системы подключичной артерии).

От затылочной артерии отходят боковые ветви:

1) *грудино-ключично-сосцевидные ветви* (rr.sternocleidomastoidei) к одноименной мышце;

2) *ушная ветвь* (r.auricularis), анастомозирующая с ветвями задней ушной артерии; идет к ушной раковине;

3) *сосцевидная ветвь* (r.mastoideus) проникает через одноименное отверстие к твердой оболочке головного мозга;

4) *нисходящая ветвь* (r.descendens) направляется к мышцам задней области шеи.

2. Задняя ушная артерия (a.auricularis postérior) отходит от наружной сонной артерии над верхним краем заднего брюшка двубрюшной мышцы и следует косо назад. От задней ушной артерии отходят следующие ветви:

1) *ушная ветвь* (r.auricularis) идет по задней стороне ушной раковины, которую она кровоснабжает;

2) *затылочная ветвь* (r.occipitalis) идет кзади и кверху по основанию сосцевидного отростка; кровоснабжает кожу в области сосцевидного отростка, ушной раковины и затылка;

3) *шилососцевидная артерия* (a.stylomastoidea) проникает через одноименное отверстие в канал лицевого нерва височной кости, где отдает *заднюю барабанную артерию* (a.tympanica postérior), которая через канал барабанной струны идет к слизистой оболочке барабанной полости, ячейкам сосцевидного отростка (*сосцевидные ветви*), к стременной мышце (*стременная ветвь*). Конечные ветви шилососцевидной артерии достигают твердой оболочки головного мозга.

М е д и а л ь н ы е в е т в и наружной сонной артерии:

Восходящая глоточная артерия (a.pharyngea ascéndens) отходит от внутренней полуокружности наружной сонной артерии у ее начала, поднимается вверх к боковой стенке глотки. От восходящей глоточной артерии отходят следующие ветви:

1) *глоточные ветви* (rr.pharyngeales) направляются к мышцам глотки, мягкому небу, небной миндалине, слуховой трубе;

2) *задняя менингеальная артерия* (a.meningea postérior) следует в полость черепа через яремное отверстие;

3) *нижняя барабанная артерия* (a.tympanica inférior) через нижнее отверстие барабанного канала проникает в барабанную полость к ее слизистой оболочке.

К о н е ч н ы е в е т в и наружной сонной артерии:

1. Поверхностная височная артерия (a.temporalis superficialis) является продолжением ствола наружной сонной артерии, проходит вверх впереди ушной раковины (под кожей на фасции височной мышцы) в височную область. Над скуловой дугой у живого человека прощупывается пульсация этой артерии. На уровне надглазничного края лобной кости поверхностная височная артерия делится на *лобную ветвь* (r.frontalis) и *теменную ветвь* (r.parietalis), питающие надчерепную мышцу, кожу лба и темени

и анастомозирующие с ветвями затылочной артерии. Поверхностная височная артерия отдает ряд ветвей:

1) *ветви околоушной железы* (г. parotidei) отходят под скуловой дугой в верхней части одноименной слюнной железы;

2) *поперечная артерия лица* (a. transversa faciei) идет вперед рядом с выводным протоком околоушной железы (ниже скуловой дуги) к мимическим мышцам и коже щечной и подглазничной областей;

3) *передние ушные ветви* (г. auriculares anteriores) идут к ушной раковине и наружному слуховому проходу, где анастомозируют с ветвями задней ушной артерии;

4) *скулоглазничная артерия* (a. zygomaticoorbitalis) отходит над скуловой дугой к латеральному углу глазницы, кровоснабжает круговую мышцу глаза;

5) *средняя височная артерия* (a. temporalis media) прободает фасцию височной мышцы, которую эта артерия кровоснабжает.

2. **Верхнечелюстная артерия** (a. maxillaris) — это также конечная ветвь наружной сонной артерии, но более крупная, чем поверхностная височная артерия. Начальная часть артерии прикрыта с латеральной стороны ветвью нижней челюсти. Артерия доходит (на уровне латеральной крыловидной мышцы) до подвисочной и далее до крыловидно-небной ямки, где распадается на свои конечные ветви. Соответственно топографии верхнечелюстной артерии в ней выделяют три отдела: челюстной, крыловидный и крыловидно-небный. От верхнечелюстной артерии в пределах ее **челюстного отдела** отходят следующие артерии:

1) *глубокая ушная артерия* (a. auricularis profunda) идет к височно-нижнечелюстному суставу, наружному слуховому проходу и барабанной перепонке;

2) *передняя барабанная артерия* (a. tympanica anterior) через каменисто-барабанную щель височной кости следует к слизистой оболочке барабанной полости;

3) *нижняя альвеолярная артерия* (a. alveolaris inferior) крупная, вступает в канал нижней челюсти и отдает на своем пути **зубные ветви** (г. dentales). Эта артерия покидает канал через подбородочное отверстие как **подбородочная артерия** (a. mentalis), которая ветвится в мимических мышцах и в коже подбородка. До входа в канал от нижней альвеолярной артерии ответвляется тонкая **челюстно-подъязычная ветвь** (г. mylohyoideus) к одноименной мышце и переднему брюшку двубрюшной мышцы;

4) *средняя менингеальная артерия* (a. meningea media) — самая крупная из всех артерий, питающих твердую оболочку головного мозга. Эта артерия проникает в полость черепа через остистое отверстие большого крыла клиновидной кости, отдает там **верхнюю барабанную артерию** (a. tympanica superior), уходящую через канал мышцы, натягивающую барабанную перепонку, к слизистой оболочке барабанной полости,

а также лобную и теменную ветви (гр. frontális et parietális) к твердой оболочке головного мозга. До входа в остистое отверстие от средней менингеальной артерии отходит добоавочная ветвь (гр. accessórius), которая вначале, до входа в полость черепа, кровоснабжает крыловидные мышцы и слуховую трубу, а затем, пройдя через овальное отверстие внутрь черепа, посылает ветви к твердой оболочке головного мозга и к тройничному узлу.

В пределах **крыловидного отдела** от верхнечелюстной артерии отходят ветви, питающие жевательные мышцы:

1) *жевательная артерия* (а. massetérica) идет к одноименной мышце;

2) *передняя и задняя глубокие височные артерии* (аа. temporáles profundae antérior et postérior) уходят в толщу височной мышцы;

3) *крыловидные ветви* (гр. pterygoidei) идут к одноименным мышцам;

4) *щечная артерия* (а. buccális) направляется к щечной мышце и слизистой оболочке щеки;

5) *задняя верхняя альвеолярная артерия* (а. alveoláris supérior postérior) через одноименные отверстия в бугре верхней челюсти проникает в верхнечелюстную пазуху и кровоснабжает ее слизистую оболочку, а ее *зубные ветви* (гр. dentáles) — зубы и десны верхней челюсти.

От третьего — **крыловидно-небного отдела** верхнечелюстной артерии отходят три конечные ветви:

1) *подглазничная артерия* (а. infraorbitális) проходит в глазницу через нижнюю глазную щель, где отдает ветви к нижним прямой и косой мышцам глаза. Затем через подглазничное отверстие эта артерия выходит через одноименный канал на лицо и кровоснабжает мимические мышцы, расположенные в толще верхней губы, в области носа и нижнего века, и покрывающую их кожу. Здесь подглазничная артерия анастомозирует с ветвями лицевой и поверхностной височной артерий. В подглазничном канале от подглазничной артерии отходят *передние верхние альвеолярные артерии* (аа. alveoláres superiores anterióres), отдающие *зубные ветви* (гр. dentáles) к зубам верхней челюсти;

2) *нисходящая небная артерия* (а. palatína descendens), отдав вначале артерию крыловидного канала (а. canális pterygoidei) к верхней части глотки и слуховой трубе и пройдя через небольшой небный канал, кровоснабжает твердое и мягкое небо посредством большой и малых небных артерий (аа. palatinae major et minóres); отдает *клиновидно-небную артерию* (а. sphenopalatina), которая проходит через одноименные отверстия в полость носа, и *латеральные задние носовые артерии* (аа. nasáles posteriores lateráles) и *задние перегородочные ветви* (гр. septáles posteriores) к слизистой оболочке носа.

Вопросы для повторения и самоконтроля

1. Назовите ветви дуги аорты.
2. Какие париетальные ветви отходят от грудной части аорты?
3. Назовите висцеральные ветви грудной аорты.
4. Назовите ветви наружной сонной артерии и области (органы), которые они кровоснабжают.
5. Назовите конечные ветви наружной сонной артерии и области их распределения.

Внутренняя сонная артерия (*a.carótis interna*) кровоснабжает мозг и орган зрения. У внутренней сонной артерии выделяют шейную, каменистую, пещеристую и мозговую части. На шее эта артерия ветвей не дает. **Шейная часть** (*pars cervicális*) располагается латерально и сзади, а затем медиально от наружной сонной артерии. Между глоткой медиально и внутренней яремной веной латерально внутренняя сонная артерия поднимается вертикально вверх к наружному отверстию сонного канала. Позади и медиально от внутренней сонной артерии расположены симпатический ствол и блуждающий нерв, впереди и латерально — подъязычный нерв, выше — языкоглоточный нерв. В сонном канале находится **каменистая часть** (*pars petrósa*) внутренней сонной артерии, которая образует изгиб и отдает в барабанную полость тонкие *сонно-барабанные артерии* (*aa.carotico-tympanicæ*).

По выходе из сонного канала внутренняя сонная артерия делает изгиб кверху, ложится в короткую одноименную борозду клиновидной кости. В толще пещеристой пазухи твердой оболочки головного мозга расположена **пещеристая часть** (*pars cavernósa*) артерии. На уровне зрительного канала находится **мозговая часть** (*pars cerebrális*), здесь артерия делает еще один изгиб, обращенный выпуклостью вперед. В этом месте от внутренней сонной артерии отходят глазная артерия. У внутреннего края переднего наклоненного отростка внутренняя сонная артерия делится на свои конечные ветви — переднюю и среднюю мозговые артерии.

1. **Глазная артерия** (*a.ophtálmica*) отходит в области последнего изгиба внутренней сонной артерии и вместе со зрительным нервом вступает через зрительный канал в глазницу (рис. 88). Далее глазная артерия следует по медиальной стенке глазницы к медиальному углу глаза, где распадается на свои конечные ветви — медиальные артерии век и дорсальную артерию носа.

От глазной артерии отходят следующие ветви:

1) **слезная артерия** (*a.lacrimális*) следует между верхней и латеральной прямыми мышцами глаза, отдавая им ветви, к слезной железе; от слезной артерии отделяются также **латеральные артерии век** (*aa.palpebráles lateráles*);

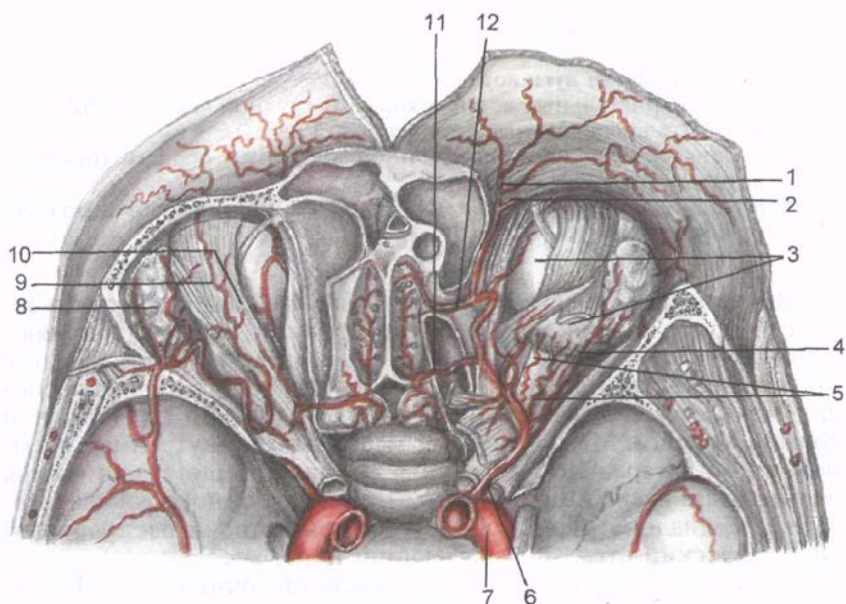


Рис. 88. Глазная артерия и ее ветви; вид сверху. (Верхняя стенка глазницы удалена.)

1 — надбровная артерия; 2 — тыльная артерия носа; 3 — глазное яблоко; 4 — слезная артерия; 5 — задние ресничные артерии; 6 — глазная артерия; 7 — правая внутренняя сонная артерия; 8 — слезная железа; 9 — надглазничная артерия; 10 — мышца, поднимающая верхнее веко; 11 — задняя решетчатая артерия; 12 — передняя решетчатая артерия.

2) *длинные и короткие задние ресничные артерии* (aa.ciliáres posteriores longae et breves) прободают склеру и проникают в сосудистую оболочку глаза;

3) *центральная артерия сетчатки* (a.centrális retínae) входит в зрительный нерв и достигает сетчатки;

4) *мышечные артерии* (aa.musculáres) идут к верхним прямой и косой мышцам глазного яблока. От мышечных артерий отходят *передние ресничные артерии* (aa.ciliáres anteriores; всего 5—6) и входят в передние отделы склеры глазного яблока, заканчиваются в радужной оболочке, и *передние конъюнктивальные артерии* (aa.conjunctiváles anteriores), которые идут к конъюнктиве глаза;

5) *задняя решетчатая артерия* (a.ethmoidális posterior) следует к слизистой оболочке задних ячеек решетчатой кости через заднее решетчатое отверстие;

6) *передняя решетчатая артерия* (a.ethmoidális anterior) проходит через переднее решетчатое отверстие, где делится на свои конечные ветви. Одна из этих ветвей — *передняя менин-*

г е а л ь н а я в е т в ь (г.meningeus antérieur) вступает в полость черепа и кровоснабжает твердую оболочку головного мозга. Другие ветви проникают под решетчатую пластинку решетчатой кости и питают слизистую оболочку решетчатых ячеек, а также передних отделов боковых стенок и перегородки носа;

7) *надглазничная артерия* (a.supraorbitalis) отходит от глазной артерии в том месте, где она проходит над зрительным нервом. Надглазничная артерия прилежит к верхней стенке глазницы. Затем в области надглазничной вырезки она поворачивает вверх (вместе с одноименным нервом), разветвляется в мышцах и коже лба;

8) *медиальные артерии век* (aa.palpebrales mediales) являются концевыми ветвями глазной артерии, направляются к медиальному углу глаза, анастомозируют с латеральными артериями век (из слезной артерии) и образуют две артериальные дуги: д у г у в е р х н е г о в е к а (arcus palpebralis superior) и д у г у н и ж н е г о в е к а (arcus palpebralis inferior);

9) *дорсальная артерия носа* (a.dorsalis nasi) — концевая ветвь глазной артерии, проходит сквозь круговую мышцу к углу глаза над медиальной связкой век, отдает ветви к слезному мешку и проходит к спинке носа. Эта артерия анастомозирует с угловой артерией (конечной ветвью лицевой артерии).

2. **Передняя мозговая артерия** (a.cerebri anterior) отходит от внутренней сонной артерии немного выше глазной артерии, проходит вперед над зрительным нервом, сближается с одноименной артерией противоположной стороны и соединяется с ней короткой непарной передней с о е д и н и т е л ь н о й а р т е р и е й (a.communicans anterior). Затем передняя мозговая артерия поворачивает вверх на медиальной поверхности полушария мозга, ложится в борозду мозолистого тела, обгибает мозолистое тело и направляется в сторону затылочной доли большого мозга (рис. 89). Артерия кровоснабжает медиальную сторону лобной, теменной и отчасти затылочной долей, а также обонятельные луковицы, тракты и полосатое тело. К веществу мозга артерия отдает две группы ветвей — корковые и центральные (глубокие).

3. **Средняя мозговая артерия** (a.cerebri media) является самой крупной ветвью внутренней сонной артерии. Уходит в латеральную сторону, в глубокую латеральную борозду, следует по поверхности островковой доли (островка) и делится на свои конечные ветви, кровоснабжающие островок и верхнелатеральные отделы лобной, височной и теменной долей полушария большого мозга. В средней мозговой артерии различают следующие части: *клиновидную часть* (pars sphenoidalis), прилежащую к большому крылу клиновидной кости, *островковую часть* (pars insularis) и *конечную* (корковую) *часть* (pars terminalis, s. pars corticalis).

4. **Задняя соединительная артерия** (a.communicans posterior) отходит от внутренней сонной артерии до разделения послед-

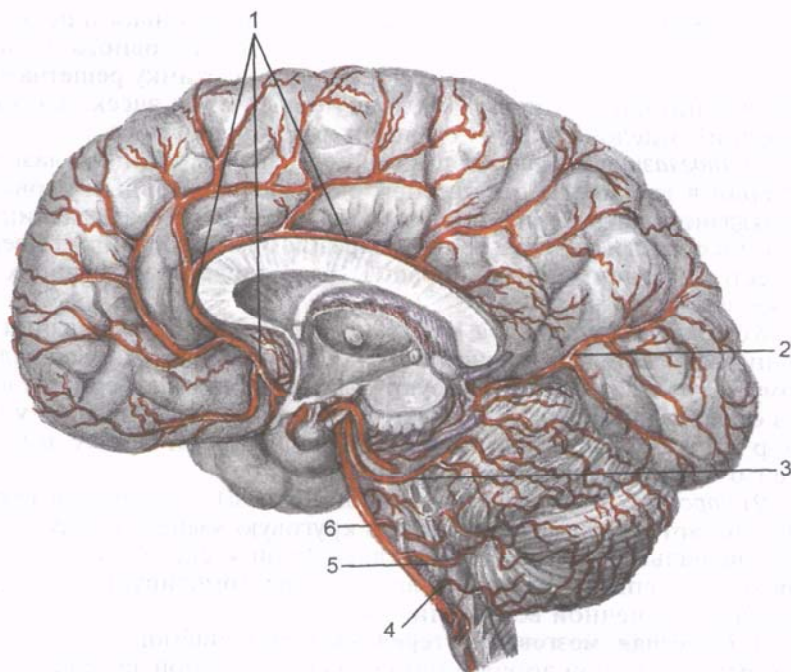


Рис. 89. Передняя мозговая артерия и другие артерии большого мозга и мозжечка; медиальная поверхность (сагиттальный срез головного мозга).

1 — передняя мозговая артерия; 2 — задняя мозговая артерия; 3 — верхняя мозжечковая артерия; 4 — задняя нижняя мозжечковая артерия; 5 — передняя нижняя мозжечковая артерия; 6 — базилярная (основная) артерия.

ней на переднюю и среднюю мозговые артерии. Направляется кзади и чуть кнутри в сторону от моста и у его переднего края впадает в заднюю мозговую артерию (ветвь базилярной артерии).

5. Передняя ворсинчатая артерия (a.choroidea anterior) — тонкий сосуд, отходит от внутренней сонной артерии позади задней соединительной артерии, идет кзади вдоль ножки мозга и подходит к задненижним отделам височной доли. Артерия входит в вещество мозга, разветвляется в стенках нижнего рога бокового желудочка, участвует в образовании его сосудистого сплетения. Передняя ворсинчатая артерия отдает ветви к зрительному тракту, латеральному коленчатому телу, внутренней капсуле, базальным ядрам, ядрам гипоталамуса и к красному ядру.

Между ветвями внутренней и наружной сонных артерий имеются анастомозы, играющие важную роль в распределении крови в области головы (табл. 6).

Т а б л и ц а 6. **Анастомозы в системе сонных артерий**

Приносящие магистральные артерии	Ветви магистральных артерий, образующие анастомозы		Месторасположения анастомоза
Внутренняя сонная артерия и наружная сонная артерия	Дорсальная артерия носа (от глазной артерии) — ветвь внутренней сонной артерии	Угловая артерия (от лицевой артерии) — ветвь наружной сонной артерии	В области медиального угла глаза
Внутренняя сонная артерия и наружная сонная артерия	Надблоковая артерия (от глазной артерии) — ветви внутренней сонной артерии	Лобная ветвь (от поверхностной височной артерии) — ветви наружной сонной артерии	В мышцах и коже лба
Внутренняя сонная артерия и подключичная артерия	Задняя соединительная артерия (ветвь внутренней сонной артерии)	Задняя мозговая артерия (ветвь базилярной артерии от позвоночной артерии — ветви подключичной артерии)	У переднего края основания головного мозга
Наружная сонная артерия и подключичная артерия	Затылочная артерия (ветвь наружной сонной артерии)	Восходящая шейная артерия (ветвь щитовидного ствола — от подключичной артерии)	Заднебоковые отделы шеи

Вопросы для повторения и самоконтроля

1. Назовите части внутренней сонной артерии.
2. Какие изгибы имеет внутренняя сонная артерия? Где они находятся?
3. Назовите ветви внутренней сонной артерии и органы, которые они кровоснабжают.
4. Какие анастомозы существуют между ветвями внутренней и наружной сонными артериями? Где эти анастомозы располагаются?

Подключичная артерия (a.subclavia) начинается от аорты (слева) и плечевого ствола (справа), кровоснабжает головной и спинной мозг, кожу, мышцы и другие органы шеи, плечевого пояса, верхней конечности, а также переднюю стенку грудной и брюшной полостей, перикард, плевру и диафрагму (табл. 7). Левая подключичная артерия примерно на 4 см длиннее правой. Подключичная артерия огибает купол плевры и выходит из грудной полости через верхнюю апертуру, вступает (вместе с плечевым сплетением) в межлестничный промежуток, затем проходит под ключицей, перегибается через I ребро (лежит в одноименной борозде). Ниже латерального края этого ребра артерия проникает в подмышечную полость, где продолжается как подмышечная артерия.

Т а б л и ц а 7. Подключичная артерия и ее ветви

Основные ветви	Место начала артерии
Позвоночная артерия Передняя и задняя спинномозговые артерии Задняя нижняя мозжечковая артерия Менингеальные ветви Ворсинчатая ветвь IV желудочка	На уровне поперечного отростка VII шейного позвонка
Базиллярная (основная) артерия Передняя нижняя мозжечковая артерия Верхняя мозжечковая артерия Артерия лабиринта Артерия моста Среднемозговая артерия Задняя мозговая артерия (конечная парная ветвь базилярной артерии)	У заднего края моста, образуется при соединении правой и левой позвоночных артерий У переднего края моста
Внутренняя грудная артерия Медиастинальные ветви Тимусные ветви Трахеальные ветви Бронхиальные ветви Грудинные ветви Прободающие ветви Передние межреберные ветви Перикардиодиафрагмальная артерия Мышечно-диафрагмальная артерия Верхняя надчревная артерия	Медиальнее входа в межлестничный промежуток
Щитовидный ствол Нижняя щитовидная артерия Восходящая шейная артерия Надлопаточная артерия Поверхностная шейная артерия	У медиального края передней лестничной мышцы
Реберно-шейный ствол Глубокая шейная артерия Наивысшая межреберная артерия Поперечная артерия шеи Поверхностная ветвь Глубокая ветвь	Межлестничный промежуток

Условно подключичную артерию подразделяют на три отдела: 1) от места начала до внутреннего края передней лестничной мышцы; 2) в межлестничном промежутке и 3) по выходе из межлестничного промежутка. В первом отделе от артерии отходят три ветви: позвоночная и внутренняя грудная артерии, щи-

Направление артерии	Область распределения ветвей
Вверх через поперечные отверстия VI—VII и других шейных позвонков	Мозжечок, продолговатый мозг, спинной мозг, оболочки шейного отдела спинного мозга, глубокие мышцы шеи
Лежит в базилярной борозде моста	Мост, мозжечок, продолговатый мозг, ножки мозга, внутреннее ухо
Идет кзади и вверх, латеральнее ножки мозга	Затылочная доля и нижняя поверхность височной доли полушария большого мозга (кора, белое вещество), базальные ядра, средний и промежуточный мозг
Идет вертикально вниз от хряща I ребра по задней поверхности передней грудной стенки у края грудины	Передняя грудная и брюшная стенки, грудина, диафрагма, тимус, плевра, перикард, молочная железа, прямая мышца живота, нижний отдел трахеи, главный бронх
Короткий ствол, сразу делится на ветви к мышцам и органам	Щитовидная железа, гортань, гортанная часть глотки, шейная часть пищевода и трахеи, мышцы шеи ниже подъязычной кости, трапецевидная мышца, мышца, поднимающая лопатку, надостная и подостная мышцы
Идет назад и вверх к шейке I ребра	Глубокие мышцы шеи, спинной мозг (шейный отдел) и его оболочки, мышцы и кожа в области первого и второго межреберных промежутков

тошейный ствол, во втором отделе — реберношейный ствол, в третьем — иногда поперечная артерия шеи.

1. Позвоночная артерия (a.vertebralis) — наиболее крупная ветвь подключичной артерии, отходит от ее верхней полуокружности на уровне VII шейного позвонка. В ней выделяют 4 части:

между передней лестничной мышцей и длинной мышцей шеи располагается ее **предпозвоночная часть** (pars prevertebrális). Далее позвоночная артерия направляется к VI шейному позвонку — это ее **поперечноотростковая [шейная] часть** (pars transversaria, s.cervicalis), она проходит вверх через поперечные отверстия VI—II шейных позвонков. Выйдя из поперечного отверстия II шейного позвонка, позвоночная артерия поворачивает латерально и переходит в **атлантовую часть** (pars atlantica). Пройдя через отверстие в поперечном отростке атланта, артерия огибает сзади его верхнюю суставную ямку (поверхность) прободает заднюю атлантотатылочную мембрану, а затем твердую оболочку спинного мозга (в позвоночном канале) и через большое затылочное отверстие вступает в полость черепа. Здесь находится ее **внутричерепная часть** (pars intracranialis). Позади моста головного мозга эта артерия соединяется с аналогичной артерией противоположной стороны, образуя базилярную артерию. От второй, поперечноотростковой, части позвоночной артерии отходят с п и н н о м о з г о в ы е [к о р е ш к о в ы е] в е т в и (gr.spináles, s.radiculáres), проникающие через межпозвоночные отверстия к спинному мозгу, и м ы ш е ч н ы е в е т в и (gr.musculáres), идущие к глубоким мышцам шеи. Все остальные ветви отделяются от внутричерепной части позвоночной артерии:

1) *менингеальные ветви* (gr.meningei; всего 2—3) направляются к твердой мозговой оболочке головного мозга в задней черепной ямке;

2) *задняя спинномозговая артерия* (a.spinális postérior) огибает снаружи продолговатый мозг, а затем по задней поверхности спинного мозга спускается вниз, анастомозируя с одноименной артерией противоположной стороны;

3) *передняя спинномозговая артерия* (a.spinális antérieur) соединяется с одноименной артерией противоположной стороны в непарный сосуд, направляющийся вниз в глубине передней щели спинного мозга;

4) *задняя нижняя мозжечковая артерия* (правая и левая) (a.inférieur postérior cerebelli), обогнув продолговатый мозг, разветвляется в задних отделах мозжечка.

Базилярная артерия (a.basiláris) — непарный сосуд, располагается в базилярной борозде моста (рис. 90). На уровне переднего края моста делится на две конечные ветви — задние правую и левую мозговые артерии. От ствола базилярной артерии отходят:

1) *передняя нижняя мозжечковая артерия*, правая и левая (a.inférieur antérieur cerebelli), разветвляются на нижней поверхности мозжечка;

2) *артерия лабиринта*, правая и левая (a.labyrinthi), проходят рядом с преддверно-улитковым нервом (VIII пара черепных нервов) через внутренний слуховой проход к внутреннему уху;

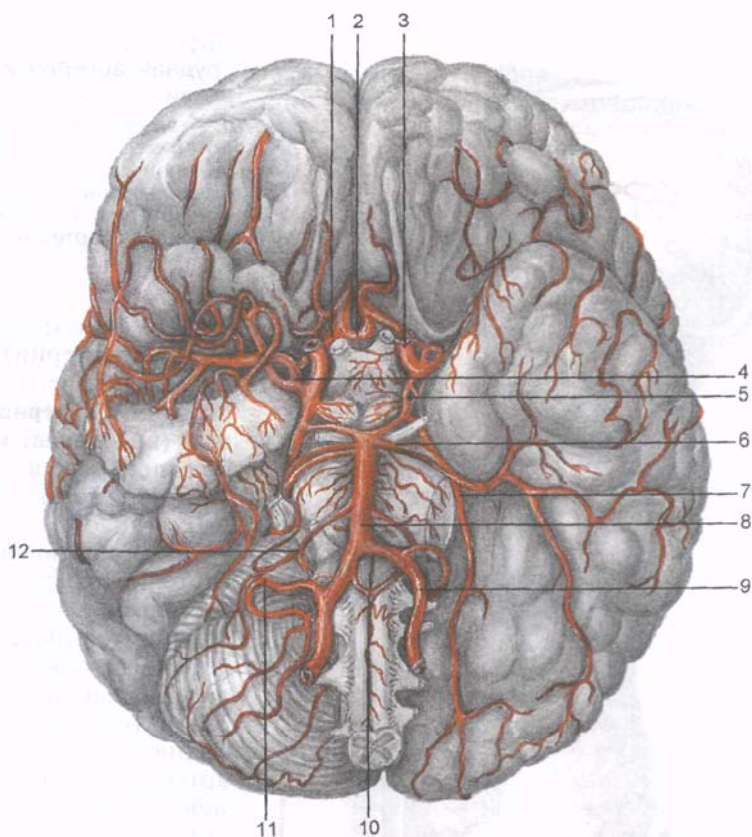


Рис. 90. Базилярная артерия и артериальный (виллизиев) круг на основании мозга; вид снизу.

1 — передняя мозговая артерия; 2 — передняя соединительная артерия; 3 — внутренняя сонная артерия; 4 — средняя мозговая артерия; 5 — задняя соединительная артерия; 6 — верхняя мозжечковая артерия; 7 — задняя мозговая артерия; 8 — базилярная (основная) артерия; 9 — позвоночная артерия; 10 — передняя спинномозговая артерия; 11 — нижняя задняя мозжечковая артерия; 12 — нижняя передняя мозжечковая артерия.

3) *артерии моста* (aa.póntis) кровоснабжают мост;

4) *среднемозговые артерии* (aa.mesencephálicae) направляются к среднему мозгу;

5) *верхняя мозжечковая артерия*, правая и левая (a.supérior cerebél·li), разветвляется в верхних отделах мозжечка.

Задняя мозговая артерия (a.cérebri postérior) идет позади и вверх, огибает ножку мозга, разветвляется на нижней поверхности височной и затылочной долей полушария большого мозга, отдает корковые и центральные (глубокие) ветви. В заднюю мозговую артерию впадает задняя соединительная арте-

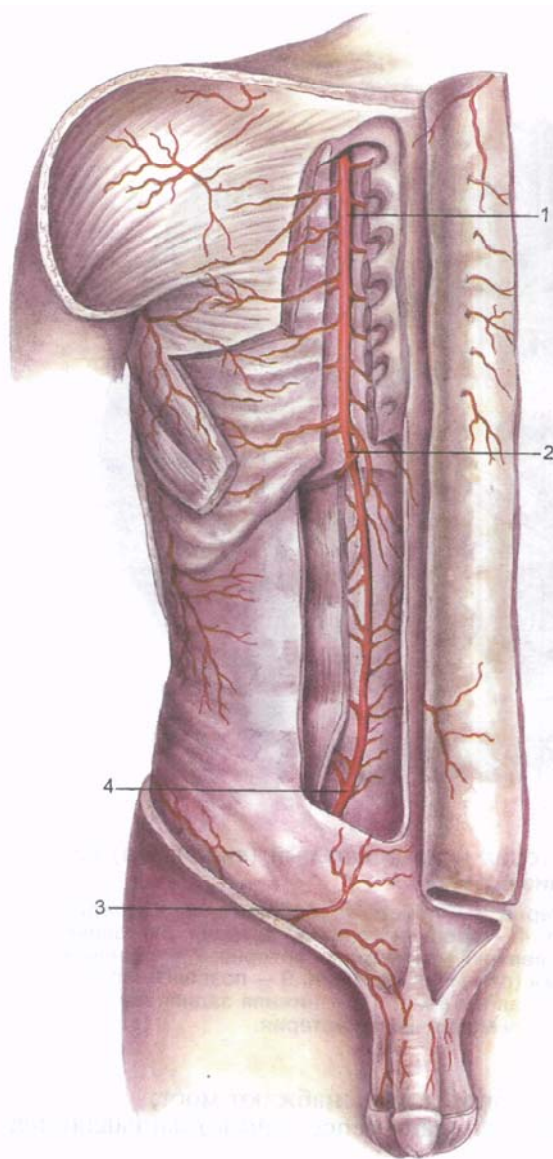


Рис. 91. Внутренняя грудная артерия и ее ветви.

1 — внутренняя грудная артерия; 2 — верхняя надчревная артерия; 3 — поверхностная надчревная артерия; 4 — нижняя надчревная артерия.

рия (от внутренней сонной артерии), в результате чего образуется **артериальный (виллизиев) круг большого мозга** (circulus arteriosus cerebri).

В образовании этого круга участвуют правая и левая задние мозговые артерии, замыкающие артериальный круг сзади (см. рис. 90). Заднюю мозговую артерию с внутренней сонной с каждой стороны соединяет *задняя соединительная артерия*. Переднюю часть артериального круга большого мозга замыкает *передняя соединительная артерия*, расположенная между правой и левой *передними мозговыми артериями*, отходящими соответственно от пра-

вой и левой внутренних сонных артерий. Артериальный круг большого мозга расположен на его основании в подпаутинном пространстве. Он охватывает спереди и с боков зрительный перекрест; *задние соединительные артерии* лежат по бокам от гипоталамуса, *задние мозговые артерии* находятся впереди моста.

2. **Внутренняя грудная артерия** (a.thorácica interna) отходит от нижней полуокружности подключичной артерии напротив и несколько латеральнее позвоночной артерии. Артерия спускается вниз по задней поверхности передней грудной стенки, прилегая сзади к хрящам I—VIII ребер (рис. 91). Под нижним краем VII ребра артерия распадается на две конечные ветви — *мышечно-диафрагмальную и верхнюю надчревную артерии*. От внутренней грудной артерии отходит ряд ветвей:

1) *медиастинальные ветви* (гг.mediastináles) идут к средостенной плевре и клетчатке верхнего и переднего средостения;

2) *тимусные ветви* (гг.thýmici);

3) *бронхиальные и трахеальные ветви* (гг.bronchiáles et tracheáles) направляются к нижнему отделу трахеи и главному бронху соответствующей стороны;

4) *перикардодиафрагмальная артерия* (a.pericardiacophrénica) начинается от ствола внутренней грудной артерии на уровне II ребра и вместе с диафрагмальным нервом спускается по латеральной поверхности перикарда (между ним и медиастинальной плеврой), отдает ветви к перикарду и диафрагме, где анастомозирует с другими артериями, кровоснабжающими диафрагму;

5) *грудинные ветви* (гг.sternáles) кровоснабжают грудину и анастомозируют с одноименными ветвями противоположной стороны;

6) *прободающие ветви* (гг.perforántes) проходят в верхних 5—6 межреберных промежутках к большой грудной мышце, коже, а 3-я, 4-я и 5-я прободающие артерии (у женщин) отдает *медиальные ветви молочной железы* (гг.mammárij medíales);

7) *передние межреберные ветви* (гг.intercostáles anterióres) отходят в верхних пяти межреберных промежутках в латеральном направлении к межреберным мышцам;

8) *мышечно-диафрагмальная артерия* (a.musculophrénica) направляется вниз и латерально к диафрагме. По пути отдает межреберные ветви к мышцам пяти нижних межреберных промежутков;

9) *верхняя надчревная артерия* (a.epigástrica supérior) вступает во влагалище прямой мышцы живота через его заднюю стенку, кровоснабжает эту мышцу, располагаясь на ее задней поверхности. На уровне пупка анастомозирует с нижней надчревной артерией (ветвь наружной подвздошной артерии).

3. **Щитовидный ствол** (trúncus thyrocervicális) отходит от подключичной артерии у медиального края передней лестничной мышцы. Ствол имеет длину около 1,5 см и в большинстве случаев делится на четыре ветви: нижнюю щитовидную, надлопаточную, восходящую и поверхностную артерии шеи.

1) *нижняя щитовидная артерия* (a. thyroidea inférior) направляется вверх по передней поверхности длинной мышцы шеи к щитовидной железе и отдает к ней *железистые ветви*

(rr. glanduláres). От нижней щитовидной артерии отходят также глоточные и пищеводные ветви (rr.pharyngeáles et oesophageáles), трахеальные ветви (rr.tracheáles) и нижняя гортанная артерия (a.laryngeális inférior), которая под пластинкой щитовидного хряща анастомозирует с верхней гортанной артерией (ветвь верхней щитовидной артерии);

2) *надлопаточная артерия* (a.suprascapuláris), которую раньше называли поперечной артерией лопатки, идет книз и латерально между ключицей спереди и передней лестничной мышцей сзади. Затем вдоль нижнего брюшка лопаточно-подъязычной мышцы артерия направляется кзади, к верхней вырезке лопатки, через которую проникает в надостную, а затем в подостную ямки, к лежащим там мышцам. Анастомозирует с артерией, огибающей лопатку (ветвь подлопаточной артерии), и отдает а к р о м и а л ь н у ю в е т в ь (r.acromiális), которая анастомозирует с одноименной ветвью от грудоакромиальной артерии;

3) *восходящая шейная артерия* (a. cervicális ascéndens) идет вверх по передней поверхности передней лестничной мышцы и кровоснабжает глубокие мышцы шеи (иногда отходит от поперечной артерии шеи);

4) *поверхностная шейная артерия* (a. cervicális superficiális) идет латерально и вверх впереди от передней лестничной мышцы и плечевого сплетения и мышцы, поднимающей лопатку. В наружном отделе латерального треугольника шеи артерия уходит под трапециевидную мышцу, которую кровоснабжает. Иногда артерия отходит от восходящей шейной артерии.

3. **Реберно-шейный ствол** (trúncus costocervicális) отходит от подключичной артерии в межлестничном промежутке, где сразу же (на уровне шейки I ребра) делится на две межреберные артерии:

1) *глубокая шейная артерия* (a. cervicális profúnda) следует кзади между I ребром и поперечным отростком VII шейного позвонка, поднимается вверх до II шейного позвонка, отдает ветви к спинному мозгу, полуостистым мышцам головы и шеи;

2) *наивысшая межреберная артерия* (a. intercostális supréma) уходит вниз впереди шейки I ребра и разветвления в первых двух межреберных промежутках, давая з а д н и е м е ж р е б е р н ы е а р т е р и и, первую и вторую (aa. intercostáles posterióres, prima et secunda).

4. **Поперечная артерия шеи** (a.transvérsa cérvicis) чаще всего проходит между стволами плечевого сплетения кзади. На уровне медиального конца ости лопатки артерия поднимается вверх до II шейного позвонка, отдает ветви к спинному мозгу, делится на п о в е р х н о с т н у ю в е т в ь (r. superficiális), следующую к мышцам спины, и г л у б о к у ю в е т в ь (r.pofúndus), которая проходит по медиальному краю лопатки вниз к мышцам и коже спины. Обе ветви поперечной артерии шеи анастомозируют

с ветвями затылочной артерии (от наружной сонной артерии), задними межреберными артериями (от грудной части аорты), с подлопаточной артерией и артерией, окружающей лопатку (от подмышечной артерии).

Артерии верхней конечности

К верхней конечности направляются подмышечная артерия, ее продолжение — плечевая артерия и отходящие от них ветви (табл. 8).

Подмышечная артерия (a. axilláris) является продолжением подключичной артерии (от уровня I ребра). Она расположена в глубине подмышечной ямки и окружена стволами плечевого сплетения. У нижнего края сухожилия широчайшей мышцы спины подмышечная артерия переходит в плечевую артерию (рис. 92). Соответственно топографии передней стенки подмы-

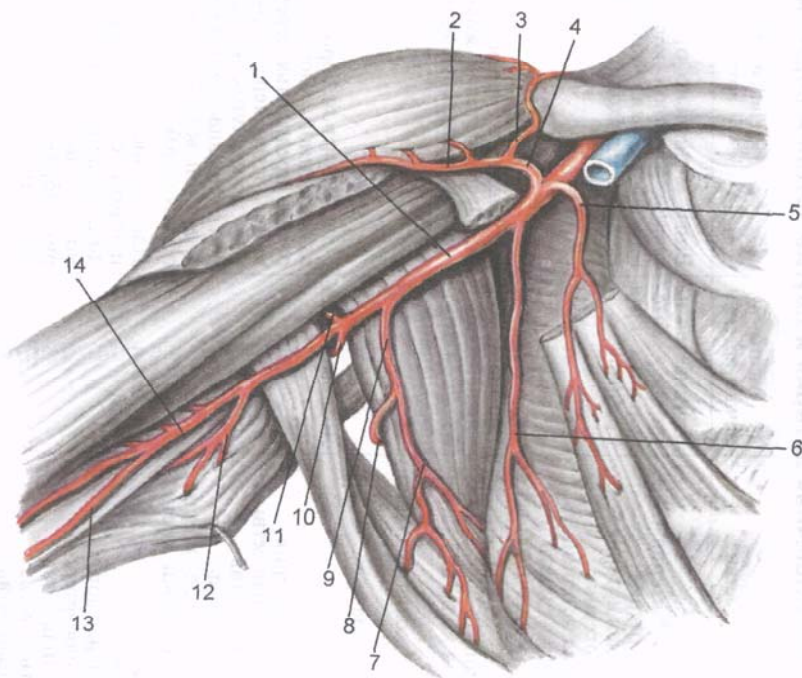


Рис. 92. Подмышечная артерия и ее ветви.

1 — подмышечная артерия; 2 — дельтовидная ветвь; 3 — акромиальная ветвь; 4 — грудноакромиальная артерия; 5 — грудная ветвь; 6 — латеральная грудная артерия; 7 — грудоспинная артерия; 8 — артерия, огибающая лопатку; 9 — подлопаточная артерия; 10 — задняя артерия, огибающая плечевую кость; 11 — передняя артерия, огибающая плечевую кость; 12 — глубокая артерия плеча; 13 — верхняя локтевая коллатеральная артерия; 14 — плечевая артерия.

Таблица 8. Подмышечная артерия и другие артерии верхней конечности

Артерии и их основные ветви	Место начала артерии	Направление артерии	Область распределения ветвей
Подмышечная артерия Грудноакромиальная артерия Верхняя грудная артерия Латеральная грудная артерия Подлопаточная артерия Передняя и задняя артерии, огигающие плечевую кость Подлопаточные (мышечные) ветви	Начинается на уровне латерального края I ребра	Вниз, медиально от плечевого сустава и плечевой кости. На уровне нижнего края большой грудной мышцы переходит в плечевую артерию	Содержимое подмышечной полости (жировая клетчатка, лимфатические узлы), кожа и мышцы боковой стенки грудной полости, кожа и мышцы плечевого пояса, плечевой сустав, молочная железа
Плечевая артерия Мышечные ветви Верхняя локтевая коллатеральная артерия Нижняя локтевая коллатеральная артерия Глубокая артерия плеча	Начинается у нижнего края большой грудной мышцы	Проходит в медиальной борозде плеча; в локтевой ямке делится на лучевую и локтевую артерии	Кожа и мышцы плеча, плечевая кость, локтевой сустав
Лучевая артерия Мышечные ветви Лучевая возвратная артерия Поверхностная ладонная ветвь Ладонная запястная ветвь Тыльная запястная ветвь Первая тыльная пиястная артерия Артерия большого пальца кисти	Локтевая ямка	Идет в лучевой борозде параллельно одноименной кости, в дистальном отделе предплечья переходит на тыл кисти, затем через первый межкостный промежуток на ладонь. Концевой отдел анастомозирует с глубокой ладонной ветвью локтевой артерии, образуя глубокую ладонную дугу	Кожа и мышцы предплечья и кисти, лучевая кость, локтевой, лучезапястный суставы и суставы кисти
Локтевая артерия Мышечные ветви Локтевая возвратная артерия Общая межкостная артерия Ладонная запястная ветвь Тыльная запястная ветвь Глубокая ладонная ветвь	Локтевая ямка	Идет к локтевой борозде до лучезапястного сустава, переходит на ладонь, анастомозирует с поверхностной ладонной ветвью лучевой артерии, образуя поверхностную ладонную дугу	Кожа и мышцы предплечья и кисти, локтевая кость, локтевой, лучезапястный суставы, суставы кисти

шечной ямки подмышечную артерию условно делят на три отдела. В **первом отделе**, на уровне ключично-грудного треугольника, от подмышечной артерии отходят следующие артерии:

1) *подлопаточные ветви* (gr. subscapuláres) разветвляются в одноименной мышце;

2) *верхняя грудная артерия* (a. thorácica supérior) распадается на ветви, которые направляются в первый и второй межреберные промежутки, где кровоснабжают межреберные мышцы, а также отдает тонкие ветви к грудным мышцам;

3) *грудоакромиальная артерия* (a. thoracoacromiális) отходит от подмышечной артерии над верхним краем малой грудной мышцы и распадается на 4 ветви: *а к р о м и а л ь н а я в е т в ь* (gr. acromiális) принимает участие в образовании акромиальной сети, от которой кровоснабжается акромиально-ключичный сустав, а также, частично, капсула плечевого сустава; *к л ю ч и ч н а я в е т в ь* (gr. claviculáris) непостоянная, питает ключицу и подключичную мышцу; *д е л ь т о в и д н а я в е т в ь* (gr. deltoideus) кровоснабжает дельтовидную и большую грудную мышцы и соответствующие им участки кожи груди; *г р у д н ы е в е т в и* (gr. pectoráles) направляются к большой и малой грудным мышцам.

Во **втором отделе**, на уровне грудного треугольника, от подмышечной артерии отходит:

4) *латеральная грудная артерия* (a. thorácica laterális). Она опускается вниз по наружной поверхности передней зубчатой мышцы, которую кровоснабжает. Эта артерия отдает также *л а т е р а л ь н ы е в е т в и м о л о ч н о й ж е л е з ы* (gr. mamárii lateráles).

В **подгрудном треугольнике (третий отдел)** от подмышечной артерии отходят три артерии:

5) *подлопаточная артерия* (a. subscapuláris) — самая крупная. Она делится на грудоспинную артерию и артерию, огибающую лопатку. *Г р у д о с п и н н а я а р т е р и я* (a. thoracodorsális) следует вдоль латерального края лопатки, кровоснабжает переднюю зубчатую и большую круглую мышцу, а также широчайшую мышцу спины. *А р т е р и я , о г и б а ю щ а я л о п а т к у* (a. circumfléxa scáulae) проходит через трехстороннее отверстие на заднюю поверхность лопатки к подостной мышце и к другим соседним мышцам, а также к коже лопаточной области;

6) *передняя артерия, огибающая плечевую кость* (a. circumfléxa antérior húmeri) проходит впереди хирургической шейки плеча к плечевому суставу и дельтовидной мышце;

7) *задняя артерия, огибающая плечевую кость* (a. circumfléxa postérior húmeri) более крупная, чем предыдущая, вместе с подмышечным нервом направляется через четырехстороннее отверстие к дельтовидной мышце, анастомозирует с ветвями передней артерии, огибающей плечевую кость, кровоснабжает плечевой сустав и расположенные рядом мышцы.

Вопросы для повторения и самоконтроля

1. Назовите ветви подключичной артерии и области, где эти артерии разветвляются.
2. Назовите части позвоночной артерии и ее ветви.
3. Какие артерии участвуют в образовании артериального (виллизьева) круга большого мозга?
4. Назовите ветви внутренней грудной артерии. С какими артериями анастомозируют ветви внутренней грудной артерии?
5. Какие ветви отходят от подмышечной артерии на уровне ключично-грудного треугольника и в подгрудном треугольнике?

Плечевая артерия (a. brachialis) является продолжением подмышечной артерии. Она начинается на уровне нижнего края большой грудной мышцы и здесь лежит впереди клювовидно-плечевой мышцы. Затем артерия располагается на передней поверхности плечевой мышцы, в борозде, проходящей медиальнее двуглавой мышцы плеча (рис. 93).

В локтевой ямке, на уровне шейки лучевой кости, плечевая артерия делится на свои конечные ветви — лучевую и локтевую.

От плечевой артерии отходит ряд ветвей:

- 1) *мышечные ветви* (rr. musculares) идут к мышцам плеча;
- 2) *глубокая артерия плеча* (a. profunda brachii) начинается от плечевой артерии в верхней трети плеча, идет вместе с лучевым нервом в плечемышечном канале между задней поверхностью плечевой кости и трехглавой мышцей плеча, где отдает несколько ветвей, а р т е р и и, п и т а ю щ и е п л е ч е в у ю к о с т ь (aa. nutriciae humeri); д е л ь т о в и д н у ю в е т в ь (r. deltoideus) к одноименной и плечевой мышцам; с р е д н ю ю к о л л а т е р а л ь н у ю а р т е р и ю (a. collateralis média), которая отдает ветви к трехглавой мышце плеча, проходит в задней латеральной локтевой борозде и анастомозирует с возвратной межкостной артерией; л у ч е в у ю к о л л а т е р а л ь н у ю а р т е р и ю (a. collateralis radiális), которая направляется в переднюю латеральную локтевую борозду, где анастомозирует с возвратной лучевой артерией;

- 3) *верхняя локтевая коллатеральная артерия* (a. collateralis ulnaris superior) начинается от плечевой артерии ниже глубокой артерии плеча. Она сопровождает локтевой нерв, проходит в медиальной задней локтевой борозде, анастомозирует с задней ветвью локтевой возвратной артерии;

- 4) *нижняя локтевая коллатеральная артерия* (a. collateralis ulnaris inferior) начинается от плечевой артерии чуть выше медиального надмышелка плечевой кости, направляется медиально по передней поверхности плечевой мышцы и анастомозирует с передней ветвью локтевой возвратной артерии. Все четыре коллатеральные артерии участвуют в формировании л о к т е в о й с у с т а в н о й (а р т е р и а л ь н о й) с е т и, (réte articulaire

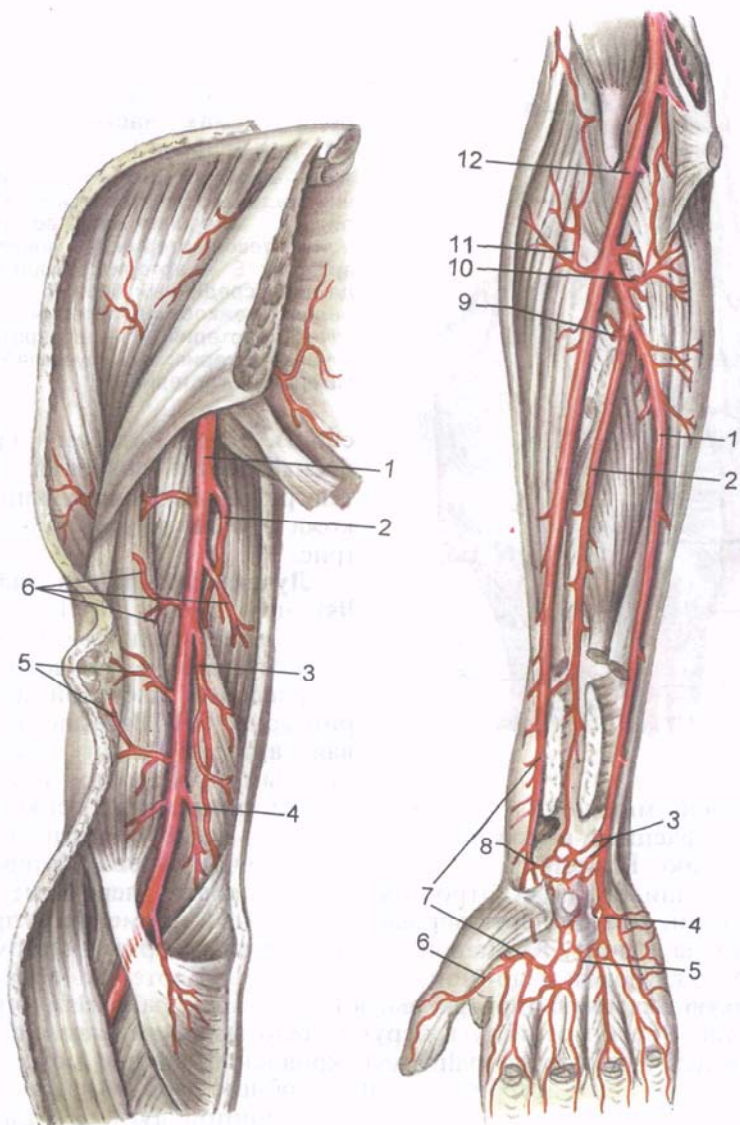


Рис. 93. Плечевая артерия и ее ветви.

1 — плечевая артерия; 2 — глубокая артерия плеча; 3 — верхняя локтевая коллатеральная артерия; 4 — нижняя локтевая коллатеральная артерия; 5, 6 — ветви к коже и мышцам.

Рис. 95. Артерии предплечья и кисти.

1 — локтевая артерия; 2 — передняя межкостная артерия; 3 — ладонные запястные ветви; 4 — глубокая ладонная ветвь локтевой артерии; 5 — глубокая ладонная дуга; 6 — артерия большого пальца кисти; 7 — лучевая артерия; 8 — поверхностная ладонная ветвь лучевой артерии; 9 — задняя межкостная артерия; 10 — возвратная локтевая артерия; 11 — возвратная лучевая артерия; 12 — плечевая артерия.

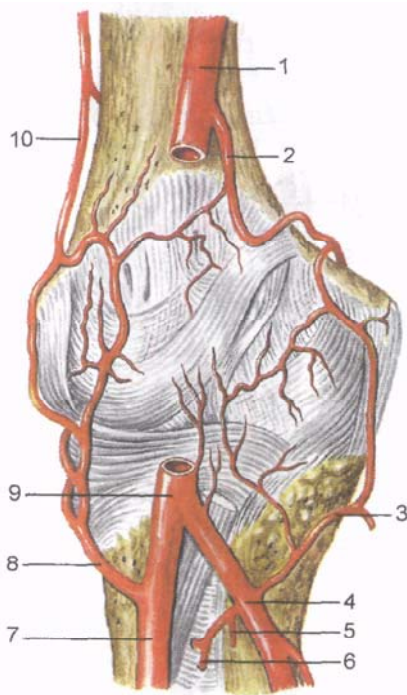


Рис. 94. Локтевая суставная (артериальная) сеть; вид спереди (схема). (Часть плечевой артерии удалена.)

1, 9 — плечевая артерия; 2 — нижняя локтевая коллатеральная артерия; 3 — передняя ветвь возвратной локтевой артерии; 4 — локтевая артерия; 5 — артерия, сопровождающая срединный нерв; 6 — передняя межкостная артерия; 7 — лучевая артерия; 8 — возвратная лучевая артерия; 10 — лучевая коллатеральная артерия.

cubiti), от которой кровоснабжаются локтевой сустав, рядом лежащие мышцы и кожа в области этого сустава (рис. 94).

Лучевая артерия (a. radialis) начинается на 1—3 см дистальнее щели плечелучевого сустава и продолжает направление плечевой артерии (рис. 95). Вначале лучевая артерия лежит между круглым пронатором и плечелучевой мышцей, а в нижней трети предплечья прикрыта только фасцией и кожей, поэтому здесь легко прощупать ее пульсацию. В дистальном отделе предплечья лучевая артерия, обогнув шиловидный отросток лучевой кости, переходит на тыл кисти, а затем через первый межкостный промежуток проникает на ладонь. Концевой отдел лучевой артерии анастомозирует с глубокой ладонной ветвью локтевой артерии, образуя **глубокую ладонную (артериальную) дугу** (arcus palmaris profundus; рис. 96). От этой дуги берут начало **ладонные пястные артерии** (aa. metacarpales palmares), кровоснабжающие межкостные мышцы. Эти артерии впадают в общие ладонные пальцевые артерии (ветви поверхностной ладонной дуги) и отдают **прободающие ветви** (tr. perforantes), анастомозирующие с тыльными пястными артериями, отходящими от тыльной сети запястья.

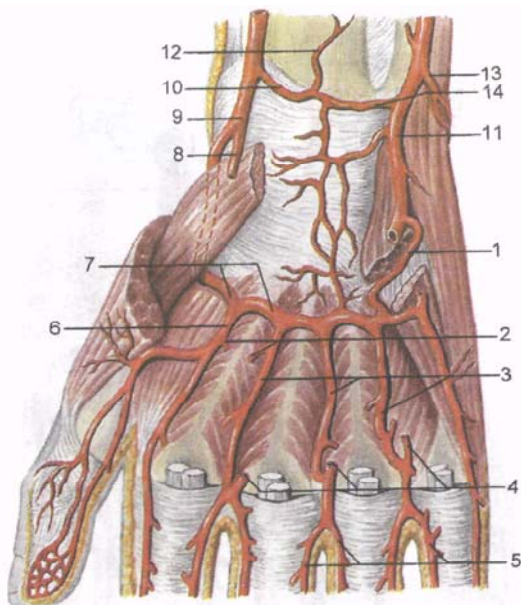
От лучевой артерии на ее протяжении отходят от 9 до 11 ветвей, в том числе **мышечные ветви**. Наиболее значительные из них следующие:

От лучевой артерии на ее протяжении отходят от 9 до 11 ветвей, в том числе **мышечные ветви**. Наиболее значительные из них следующие:

1) **лучевая возвратная артерия** (a. recurrens radialis) отходит от начального отдела лучевой артерии, направляется латерально и вверх, проходит в передней латеральной локтевой борозде, где анастомозирует с лучевой коллатеральной артерией;

Рис. 96. Глубокая ладонная (артериальная) дуга и другие артерии кисти.

1 — глубокая ладонная ветвь локтевой артерии; 2 — прободающие ветви; 3 — ладонные пястные артерии (II—IV); 4 — общие пальцевые ладонные артерии; 5 — собственные ладонные пальцевые артерии; 6 — первая пястная ладонная артерия; 7 — глубокая ладонная дуга; 8 — поверхностная ладонная ветвь лучевой артерии; 9 — лучевая артерия; 10 — ладонная запястная ветвь лучевой артерии; 11 — локтевая артерия; 12 — передняя межкостная артерия (конечная ветвь); 13 — тыльная запястная артерия; 14 — ладонная запястная ветвь локтевой артерии.



2) *поверхностная ладонная ветвь* (г. *palmaris superficialis*) отходит от лучевой артерии на уровне основания шиловидного отростка лучевой кости, направляется на ладонь по поверхности мышц возвышения большого пальца кисти или прободает их. В толще мышц возвышения большого пальца или кнутри от его короткого сгибателя участвует в образовании поверхностной ладонной дуги;

3) *ладонная запястная ветвь* (г. *carpalis palmaris*) начинается от лучевой артерии в дистальной части предплечья, на уровне нижнего края квадратного пронатора. Затем эта ветвь уходит медиально, где анастомозирует с одноименной ветвью локтевой артерии и участвует в образовании ладонной сети запястья;

4) *тыльная запястная ветвь* (г. *carpalis dorsalis*) начинается от лучевой артерии на тыле кисти, направляется медиально, анастомозирует с одноименной ветвью локтевой артерии, формируя вместе с ветвями межкостных артерий **тыльную сеть запястья** (*réte carpalé dorsale*). От этой сети отходят 3—4 **тыльные пястные артерии** (aa. *metacarpales dorsales*), а от каждой из них — по две **тыльные пальцевые артерии** (aa. *digitales dorsales*), кровоснабжающие тыльную сторону II—V пальцев;

5) на тыле кисти от лучевой артерии, в том месте, где она входит в толщу первой межкостной мышцы, отделяется *первая тыльная пястная артерия* (a. *metacarpalis dorsalis prima*), которая отдает ветви к лучевой стороне I пальца и к смежным сторонам I и II пальцев;

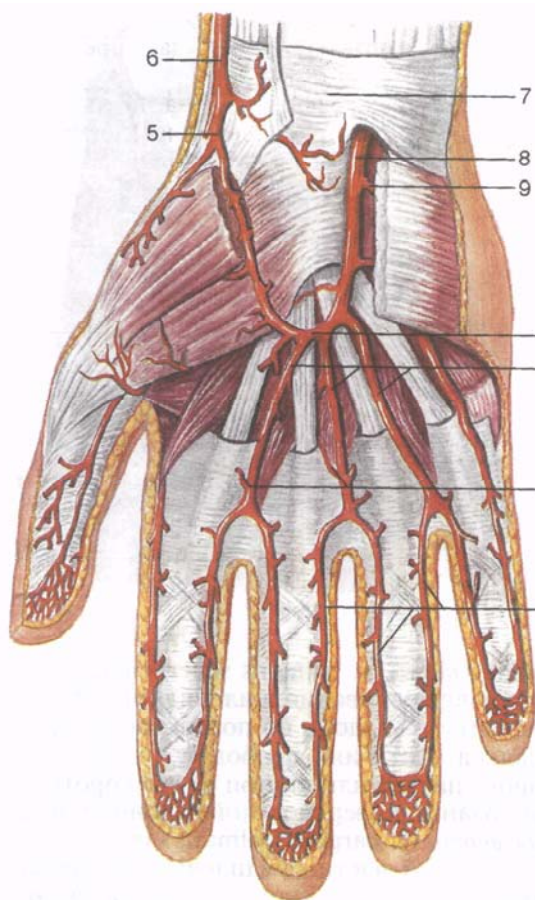


Рис. 97. Поверхностная ладонная (артериальная) дуга и другие артерии кисти.

1 — поверхностная ладонная дуга; 2 — общие ладонные пальцевые артерии; 3 — ладонные пястные артерии; 4 — собственные ладонные пальцевые артерии; 5 — поверхностная ладонная ветвь; 6 — лучевая артерия; 7 — удерживатель сгибателей; 8 — локтевая артерия; 9 — глубокая ладонная ветвь.

6) проникнув на ладонь, лучевая артерия отдает *артерию большого пальца кисти* (*a.princeps pollicis*), которая распадается на две ладонные пальцевые артерии к обоим сторонам большого пальца и отдает *лучевую артерию указательного пальца* (*a.radialis indicis*).

Локтевая артерия (*a. ulnaris*) является как бы продолжением плечевой артерии, от которой она отходит в локтевой ямке на уровне венечного отростка локтевой кости. Затем на пути к кисти артерия уходит под круглый пронатор, отдавая к нему мышечные ветви. Далее артерия в сопровождении локтевого нерва проходит в дистальном направлении между поверхностными и глубокими сгибателями пальцев. Через щель в медиальной части удерживателя сгибателей и под мышцами возвышения мизинца локтевая артерия проникает на ладонь. Здесь она анастомозирует с поверхностной ладонной ветвью лучевой артерии, образуя **поверхностную ладонную дугу** (*arcus palmaris superficialis*; рис. 97).

От локтевой артерии отходят следующие ветви:

1) *мышечные ветви* (г. musculáres) идут к мышцам предплечья;

2) *локтевая возвратная артерия* (a. recúrrens ulnáris) отходит от начала локтевой артерии и делится на переднюю и заднюю ветви. Более крупная п е р е д н я я в е т в ь направляется проксимально в медиальную переднюю локтевую борозду и анастомозирует здесь с нижней локтевой коллатеральной артерией, — ветвью плечевой артерии. З а д н я я в е т в ь следует на заднюю поверхность локтевого сустава и анастомозирует в медиальной задней локтевой борозде с верхней локтевой коллатеральной артерией — ветвью плечевой артерии;

3) *общая межкостная артерия* (a. interóssea comúnis) отходит от локтевой артерии на уровне бугристости лучевой кости. Это короткий ствол, который следует в сторону межкостной мембраны и делится на переднюю и заднюю межкостную артерии. П е р е д н я я м е ж к о с т н а я а р т е р и я (a. interóssea antérior) по передней поверхности межкостной мембраны направляется до проксимального края мышцы — квадратного пронатора, отдает ветвь к ладонной сети запястья. Затем артерия прободает мембрану и принимает участие в формировании тыльной сети запястья. На предплечье она отдает а р т е р и ю, с о п р о в о ж д а ю щ у ю с р е д и н н ы й н е р в (a. cómitans nérvi mediáni). З а д н я я м е ж к о с т н а я а р т е р и я (a. interóssea postérior) сразу же прободает межкостную мембрану и следует в дистальном направлении между разгибателями предплечья. От нее отходит в о з в р а т н а я м е ж к о с т н а я а р т е р и я (a. interóssea recúrrens), которая поднимается под латеральными сухожильными пучками трехглавой мышцы плеча к латеральной задней локтевой борозде, где анастомозирует со средней коллатеральной артерией от глубокой артерии плеча и, как все возвратные артерии, участвует в формировании локтевой суставной сети. Конечными ветвями задняя межкостная артерия анастомозирует с передней межкостной артерией и с тыльными запястными ветвями (от локтевой и лучевой артерий), принимает участие в образовании **тыльной сети запястья**, от которой отходят описанные выше тыльные пястные артерии;

4) *ладонная запястная ветвь* (г. sagrális palmáris) отходит от локтевой артерии на уровне шиловидного отростка локтевой кости и вместе с ладонной пястной ветвью от лучевой артерии и ветвью от передней межкостной артерии участвует в образовании **ладонной сети запястья**, из которой кровоснабжаются эти суставы;

5) *тыльная запястная ветвь* (г. carpális dorsális) начинается от локтевой артерии на том же уровне, что и ладонная запястная ветвь, затем идет на тыл кисти под сухожилием локтевого сгибателя кисти, также участвует в образовании ладонной сети запястья.

260 Таблица 9. Анастомозы артерий плечевого пояса и свободной верхней конечности

Приносящие магистральные артерии	Ветви магистральных артерий, образующие анастомозы		Месторасположение анастомоза
Подключичная артерия и подмышечная артерия	Поперечная артерия шеи (от подключичной артерии)	Артерия, сгибающая лопатку (от подлопаточной артерии) и грудокромиальная артерия (от подмышечной артерии)	В толще мышц на задней поверхности лопатки и в области акромиона
Плечевая артерия и лучевая артерия	Лучевая коллатеральная артерия (ветвь глубокой артерии плеча — от плечевой артерии)	Лучевая возвратная артерия (от лучевой артерии)	В области локтевого сустава
Плечевая артерия и локтевая артерия	Верхняя и нижняя коллатеральные локтевые артерии (ветви плечевой артерии) и средняя коллатеральная артерия (ветвь глубокой артерии плеча)	Передняя и задняя ветви возвратной локтевой артерии и возвратная межкостная артерия (ветвь задней межкостной артерии)	В области локтевого сустава
Лучевая артерия и локтевая артерия	Тыльная запястная ветвь (от лучевой артерии)	Тыльная запястная ветвь (от локтевой артерии), передняя и задняя межкостные ветви общей межкостной артерии (от локтевой артерии)	На тыле запястья
Лучевая артерия и локтевая артерия	Ладонная запястная ветвь (от лучевой артерии)	Ладонная запястная ветвь (от локтевой артерии), передняя межкостная артерия (ветвь общей межкостной артерии — от локтевой артерии)	На задней поверхности запястья
Лучевая артерия и локтевая артерия	Поверхностная ладонная ветвь (от лучевой артерии)	Поверхностная ладонная дуга (концевой отдел локтевой артерии)	На ладонной стороне кисти
Лучевая артерия и локтевая артерия	Глубокая ладонная дуга (концевой отдел лучевой артерии)	Глубокая ладонная ветвь (от локтевой артерии)	На ладонной стороне кисти

б) *глубокая ладонная ветвь* (r. palmáris profúndus) отходит от локтевой артерии возле гороховидной кости, прободает мышцу, противопоставляющую мизинец, и кровоснабжает мышцы возвышения мизинца и кожу над мизинцем. Как было отмечено, концевой отдел локтевой артерии вместе с поверхностной ладонной ветвью лучевой артерии формирует поверхностную ладонную дугу. От этой дуги отходят *общие ладонные пальцевые артерии* (aa. digitáles palmáres commúnes), а от них — *собственные пальцевые артерии* (aa. digitáles palmáres prórgiae), направляющиеся к смежным сторонам соседних пальцев.

Для верхних конечностей характерно наличие анастомозов в системе подключичной, подмышечной, плечевой, лучевой и локтевой артерий, обеспечивающих коллатеральный ток артериальной крови и кровоснабжение суставов (табл. 9).

Вопросы для повторения и самоконтроля

1. Назовите артерии, которые участвуют в образовании артериальной сети локтевого сустава.
2. Какие ветви формируют тыльную сеть запястья? Какие ветви отходят от этой сети?
3. Назовите артерии, образующие поверхностную ладонную дугу. Какие артерии отходят от этой дуги?
4. Назовите артерии, образующие глубокую ладонную дугу. Какие артерии от нее отходят?
5. Назовите артерии, участвующие в кровоснабжении пальцев кисти.

Ветви грудной части аорты

От грудной части аорты отходят два вида ветвей — *париетальные* (пристеночные) и *висцеральные* (внутренностные) ветви (табл. 10).

Париетальные (пристеночные) ветви грудной части аорты

1. **Верхняя диафрагмальная артерия** (a. phrénica supérior) парная, начинается от аорты непосредственно над диафрагмой, идет к поясничной части диафрагмы и покрывающей ее плевре.

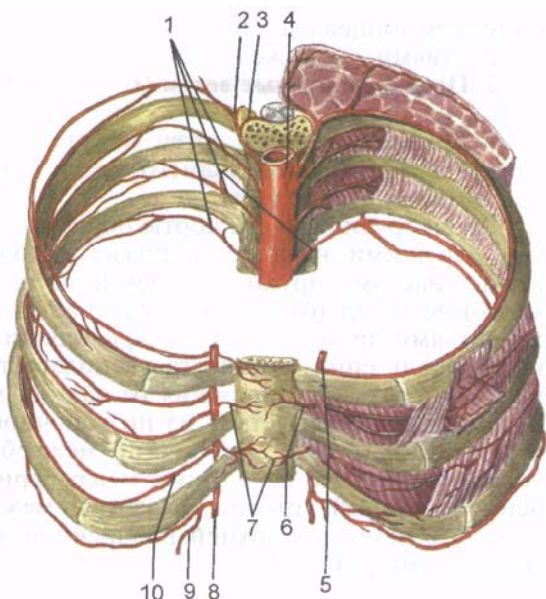
2. **Задние межреберные артерии** (aa. intercostáles posterióres), парные по 10 сосудов с каждой стороны, направляются в соответствующие межреберные промежутки (с третьего по двенадцатый), кровоснабжают межреберные мышцы, ребра, кожу груди (рис. 98). Каждая задняя межреберная артерия располагается у нижнего края вышележащего ребра, в его борозде, между наружной и внутренней межреберными мышцами под одноименной веной. Нижние межреберные артерии кровоснабжают также мышцы передней брюшной стенки.

Т а б л и ц а 10. **Ветви грудной части аорты**

Основные ветви	Место начала артерии	Направление артерии	Область распределения ветвей
Париетальные ветви			
Верхняя диафраг- мальная артерия (парная)	Непосредствен- но над диафраг- мой	Идет к пояс- ничной части диафрагмы	Задняя часть диафрагмы
Задние межре- берные артерии (10 пар — с 3-й по 12-ю)	На уровне тре- тьего—одина- дцатого межре- берных проме- жутков, 12-я па- ра — ниже XII ребра	Располагаются в соответствую- щих межребер- ных промежут- ках	Мышцы и кожа груди, живота, грудные по- звонки и ребра, спинной мозг и его оболочки, диафрагма
Спинная ветвь Медиальная и ла- теральная кожные ветви Спинномозговая ветвь Коллатеральная ветвь Латеральная кожная ветвь Ветви молочной железы			
Висцеральные ветви			
Бронхиальные ветви	На уровне IV—V грудных позвонков и левого главного бронха	К трахее и бронхам; входят в ворота легких, сопровождая бронхи	Трахея, бронхи, легкие
Пищеводные ветви	На уровне IV— VIII грудных позвонков	К стенкам пи- щевода	Грудная часть пищевода
Перикардиальные ветви	Позади пери- карда	К заднему от- делу перикарда	Перикард, лимфатические узлы заднего средостения
Медиастинальные ветви	В заднем сре- достении	Проходят в зад- нем средосте- нии	То же

Рис. 98. Задние межреберные артерии и их анастомозы с ветвями внутренней грудной артерии.

1 — задние межреберные артерии; 2 — задняя ветвь задней межреберной артерии; 3 — спинномозговая ветвь задней межреберной артерии; 4 — грудная часть аорты; 5 — внутренняя грудная артерия; 6 — прободающая ветвь внутренней грудной артерии; 7 — грудинные ветви внутренней грудной артерии; 8 — верхняя надчревная артерия; 9 — мышечно-диафрагмальная артерия; 10 — передняя межреберная ветвь внутренней грудной артерии.



От каждой задней межреберной артерии отделяются следующие ветви:

1) *спинная (задняя) ветвь* (г. dorsális) отходит у нижнего края головки ребра и следует к мышцам и коже спины. Она отдает спинномозговую ветвь (г. spinális), проникающую через рядом лежащее межпозвоночное отверстие к спинному мозгу, его оболочкам и корешкам спинномозговых нервов, а также *латеральную кожную ветвь* (г. cutáneus laterális) и *медиальную кожную ветвь* (г. cutáneus mediális), которые направляются к медиальным и латеральным отделам спины. От четвертой—шестой задней межреберной артерий отходят и латеральные и медиальные ветви молочной железы (гг. mammárij mediáles et lateráles). Двенадцатая задняя межреберная артерия, располагающаяся под нижним краем XII ребра, получила название *подреберной артерии* (а. subcostális).

Висцеральные ветви грудной части аорты

1. **Бронхиальные ветви** (гг. bronchiáles, всего 2—3) идут к трахее и бронхам, анастомозируя с ветвями легочной артерии. Эти ветви провоснабжают стенки бронхов и прилежащую легочную ткань.

2. **Пищеводные ветви** (гг. oesophageáles, всего 1—5) отходят от аорты на уровне от IV до VIII грудного позвонка, направляются

к стенкам пищевода. Нижние пищеводные ветви анастомозируют с ветвями левой желудочной артерии.

3. Перикардальные ветви (гг. pericardiáci) следуют к заднему отделу перикарда.

4. Медиастинальные ветви (гг. mediastináles) кровоснабжают соединительную ткань заднего средостения и расположенные в ней лимфатические узлы.

Ветви грудной части аорты образуют анастомозы с артериями, берущими начало из других источников. Бронхиальные ветви анастомозируют с ветвями легочной артерии, спинномозговые ветви (от задних межреберных артерий) — с такими же ветвями другой стороны, проходящими в позвоночном канале. Вдоль спинного мозга располагается анастомоз спинномозговых ветвей, отходящих от задних межреберных артерий, и спинномозговых ветвей из позвоночной, восходящей шейной и поясничных артерий. Задние межреберные артерии 3—8-я анастомозируют с передними межреберными ветвями от внутренней грудной артерии, а задние межреберные артерии 9—11-я — с ветвями верхней надчревной артерии от внутренней грудной артерии.

Ветви брюшной части аорты

От брюшной части аорты отходят пристеночные ветви — к стенкам туловища и внутренностные ветви, кровоснабжающие внутренние органы, расположенные в брюшной полости и, частично, в полости таза (табл. 11).

П а р и е т а л ь н ы е (п р и с т е н о ч н ы е) в е т в и б р у ш н о й ч а с т и а о р т ы . 1. Нижняя диафрагмальная артерия (a. phrénica inférior) — первая ветвь брюшной части аорты, парная, отходит от нее в аортальном отверстии диафрагмы на уровне или выше чревного ствола. На пути к диафрагме артерия отдает от 1 до 24 верхних надпочечниковых артерий (aa. suprarenáles superióres), направляющаяся вниз к надпочечной железе.

2. Поясничные артерии (aa. lumbáles, 4 пары) отходят от задней полуокружности аорты и направляются к мышцам живота, располагаются между поперечной и внутренней кривой мышцами живота. Каждая поясничная артерия отдает дорсальную ветвь (г. dorsális) к мышцам и коже спины в области поясницы. От спинной ветви отходит спинномозговая ветвь (г. spinális), проникающая через межпозвоночное отверстие к спинному мозгу и его оболочкам.

В и с ц е р а л ь н ы е в е т в и б р у ш н о й ч а с т и а о р т ы

Выделяют непарные и парные ветви. К непарным ветвям относятся чревный ствол, верхняя и нижняя брыжеечные артерии. В число парных ветвей брюшной части аорты входят средняя надпочечниковая, почечная, яичковая (яичниковая) артерии.

Т а б л и ц а 11. Ветви брюшной части аорты

Основные ветви	Место начала артерии	Направление артерии	Область распределения ветвей
Париетальные ветви			
Нижняя диафрагмальная артерия (парная)	Передняя полуокружность аорты на уровне XII грудного позвонка	Идет к нижней поверхности диафрагмы и надпочечнику	Диафрагма, надпочечник
Верхние надпочечниковые артерии			
Поясничные артерии (4 пары)	Задняя латеральная полуокружность аорты на уровне I—IV поясничных позвонков	Направляются в толщу задней брюшной стенки	Спинной мозг и его оболочки, кожа и мышцы области спины и задней брюшной стенки
Висцеральные ветви			
Н е п а р н ы е в е т в и			
<i>Чревный ствол</i>			
Левая желудочная артерия	Передняя полуокружность аорты на уровне XII грудного позвонка	Короткий (около 2 см) толстый ствол; делится на три крупные ветви	Брюшная часть пищевода, желудок, двенадцатиперстная кишка, поджелудочная железа, печень и желчный пузырь, селезенка, малый и большой сальники
Общая печеночная артерия			
Селезеночная артерия			
<i>Верхняя брыжеечная артерия</i>	Передняя полуокружность аорты на уровне I поясничного позвонка	Проходит между головкой поджелудочной железы и двенадцатиперстной кишкой в корень брыжейки тонкой кишки	Поджелудочная железа, двенадцатиперстная, тощая, подвздошная, слепая кишка и червеобразный отросток, восходящая и поперечная ободочная кишка
Нижняя желудочно-двенадцатиперстная артерия			
Тошекишечные артерии			
Подвздошно-кишечные артерии			

Основные ветви	Место начала артерии	Направление артерии	Область распределения ветвей
Подвздошно-ободочно-кишечная артерия Правая и средняя ободочные артерии <i>Нижняя брыжеечная артерия</i> Левая ободочная артерия Сигмовидно-ободочные артерии Верхняя прямокишечная артерия	Передняя полуокружность аорты на уровне III поясничного позвонка	Идет вниз и влево забрюшинно по передней поверхности большой поясничной мышцы	Нисходящая, сигмовидная ободочная кишка, левая часть поперечной ободочной кишки, верхняя часть прямой кишки
П а р н ы е в е т в и Средняя надпочечниковая артерия Почечная артерия Нижняя надпочечниковая артерия	От аорты на уровне I поясничного позвонка От аорты на уровне I—II поясничного позвонка, несколько ниже предыдущей	Идет к воротам надпочечника Идет в поперечном направлении к воротам почки	Надпочечники Почка, надпочечник, верхний отдел мочеточника, фиброзная и жировая капсулы почки
Мочеточниковые ветви Яичковая артерия (у мужчин)	Передняя полуокружность аорты, отходит под острым углом ниже почечной артерии Т о ж е	Идет вниз и латерально забрюшинно через паховый канал в составе семенного канатика к яичку Идет в малый таз к яичнику	Яичко, его придаток, семявыносящий проток, мочеточник, мышца, поднимающая яичко Яичник, маточная труба, мочеточник
Яичниковая артерия (у женщин)			

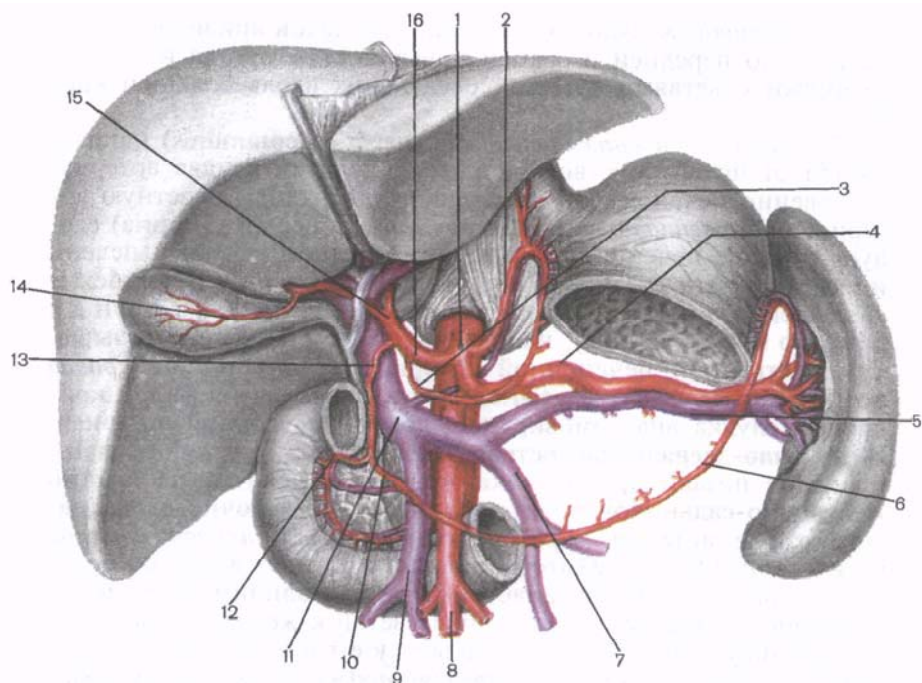


Рис. 99. Чревный ствол и его ветви. (Часть желудка и двенадцатиперстной кишки удалены.)

1 — чревный ствол; 2 — левая желудочная артерия; 3 — правая желудочная артерия; 4 — селезеночная артерия; 5 — селезеночная вена; 6 — левая желудочно-сальниковая артерия; 7 — нижняя брыжеечная вена; 8 — верхняя брыжеечная артерия; 9 — верхняя брыжеечная вена; 10 — правая желудочно-сальниковая артерия; 11 — воротная вена печени; 12 — верхняя поджелудочно-двенадцатиперстная артерия; 13 — желудочно-двенадцатиперстная артерия; 14 — желчнопузырная артерия; 15 — собственная печеночная артерия; 16 — общая печеночная артерия.

Непарные висцеральные ветви брюшной части аорты. 1. **Чревный ствол** (*truncus coeliacus*) — короткий сосуд длиной 1,5—2,0 см, начинается от передней полуокружности аорты на уровне XII грудного позвонка. Над верхним краем тела поджелудочной железы чревный ствол делится на три артерии: левую желудочную, общую печеночную и селезеночную (рис. 99):

1) *левая желудочная артерия* (*a. gastrica sinistra*) следует вверх и влево, в сторону кардиальной части желудка. Затем артерия ложится вдоль малой кривизны желудка (между листками малого сальника), где анастомозирует с правой желудочной артерией. Левая желудочная артерия отдает пищеводные ветви (*гг. oesophageales*) к брюшной части пищевода. Ветви, отхо-

дящие от левой желудочной артерии, на малой кривизне желудка идут по передней и задней поверхностям органа и анастомозируют с ветвями артерий, следующих вдоль большой кривизны;

2) *общая печеночная артерия* (a. hepática comúnis) направляется от чревного ствола вправо и делится на две артерии: собственно печеночную и желудочно-двенадцатиперстную артерии. *Собственная печеночная артерия* (a. hepática propia) следует в толще печеночно-двенадцатиперстной связки к печени и у ее ворот отдает правую и левую ветви (rr. dexter et sinister). От правой ветви отходит желчно-пузырная артерия (a. cystica), направляющаяся к желчному пузырю. От собственной печеночной артерии отходит тонкая *правая желудочная артерия* (a. gástrica dextra), которая на малой кривизне желудка анастомозирует с левой желудочной артерией. **Желудочно-двенадцатиперстная артерия** (a. gastroduodenális) проходит позади привратника желудка и делится на правую желудочно-сальниковую и верхние поджелудочно-двенадцатиперстные артерии. *Правая желудочно-сальниковая артерия* (a. gastroomentális, s. gastroepiplóica dextra) идет влево по большой кривизне желудка, анастомозирует с одноименной левой артерией, отдавая многочисленные ветви к желудку и большому сальнику — сальниковые ветви (rr. omentáles, s. epiplóici). *Верхние задняя и передняя поджелудочно-двенадцатиперстные артерии* (aa. pancreaticoduodenáles superiores anterior et posterior) отдают ветви к двенадцатиперстной кишке — двенадцатиперстные ветви (rr. duodenáles) и к поджелудочной железе — поджелудочные ветви (rr. pancreátici);

3) *селезеночная артерия* (a. splénica, s. lienális) — наиболее крупная из ветвей чревного ствола. По верхнему краю тела поджелудочной железы она направляется к селезенке, отдавая ко дну желудка короткие желудочные артерии (aa. gástricae brèves) и ветви к поджелудочной железе — поджелудочные ветви (rr. pancreátici). Войдя в ворота селезенки, селезеночная артерия ветвится на сосуды меньшего диаметра. У ворот селезенки от селезеночной артерии отходит *левая желудочно-сальниковая артерия* (a. gastroomentális s.a. gastroepiplóica sinistra), которая уходит вдоль большой кривизны желудка вправо. На своем пути левая желудочно-сальниковая артерия отдает ветви к желудку — желудочные ветви (rr. gástrici) и к сальнику — сальниковые ветви (rr. omentáles). Конечный отдел левой желудочно-сальниковой артерии у большой кривизны желудка анастомозирует с правой желудочно-сальниковой артерией.

2. **Верхняя брыжеечная артерия** (a. mesentérica superior) отходит от брюшной части аорты позади тела поджелудочной железы на уровне XII грудного — I поясничного позвонка. Сле-

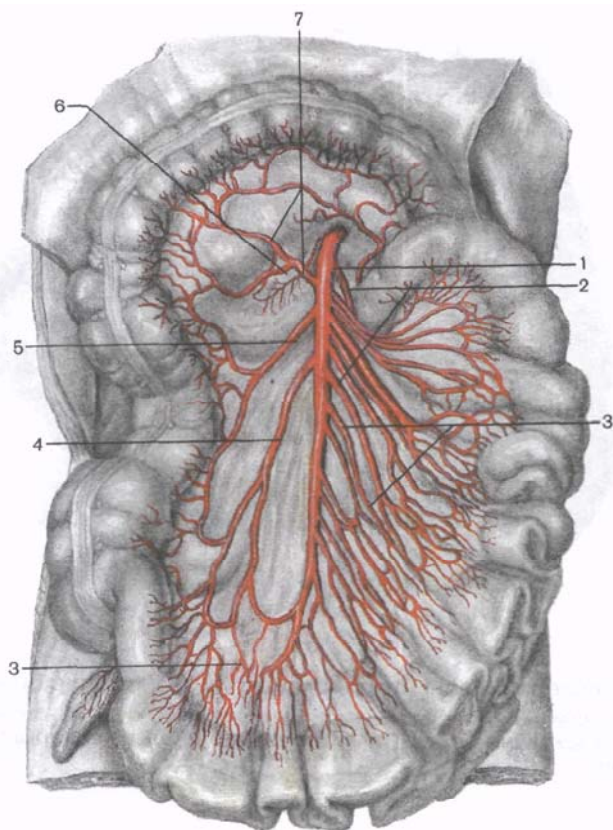


Рис. 100. Верхняя брыжеечная артерия и ее ветви.

1 — верхняя брыжеечная артерия; 2 — тощекишечные артерии; 3 — подвздошно-ободочно-кишечная артерия; 4 — правая ободочная артерия; 5 — нижняя поджелудочно-двенадцатиперстная артерия; 6 — средняя ободочная артерия; 7 — средняя ободочная артерия.

дуя вниз между головкой поджелудочной железы и нижней частью двенадцатиперстной кишки, эта артерия входит в корень брыжейки тонкой кишки, где отдает следующие ветви (рис. 100):

1) *нижняя поджелудочно-двенадцатиперстная артерия* (a. pancreaticoduodenalis inferioris) отходит от верхней брыжеечной артерии на 2 см ниже ее начала и направляется к головке поджелудочной железы и к двенадцатиперстной кишке, где анастомозирует с верхними поджелудочно-двенадцатиперстными артериями (ветвями желудочно-двенадцатиперстной артерии);

2) *тощекишечные артерии* (aa. jejunales) и

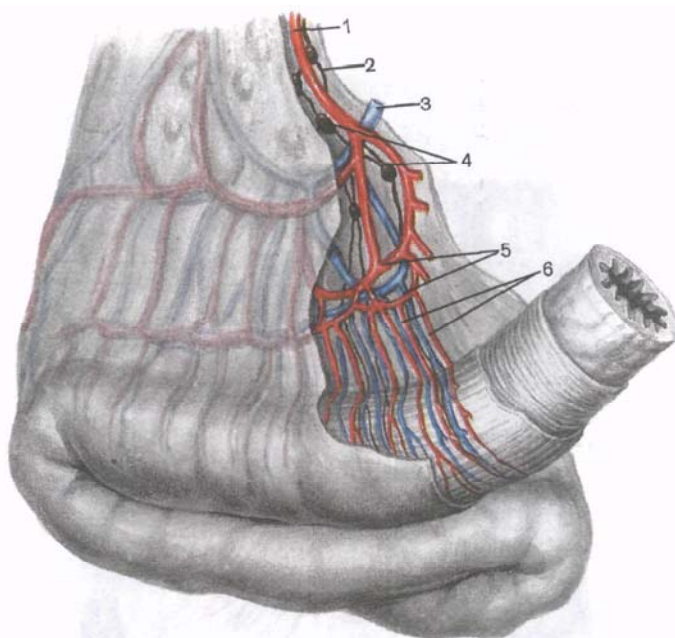


Рис. 101. Артерии и вены тонкой кишки (петля кишки с брыжейкой).
1 — тощекишечная артерия; 2 — лимфатический сосуд; 3 — тощекишечная вена; 4 — брыжеечные лимфатические узлы; 5 — кишечные аркады; 6 — прямые сосуды.

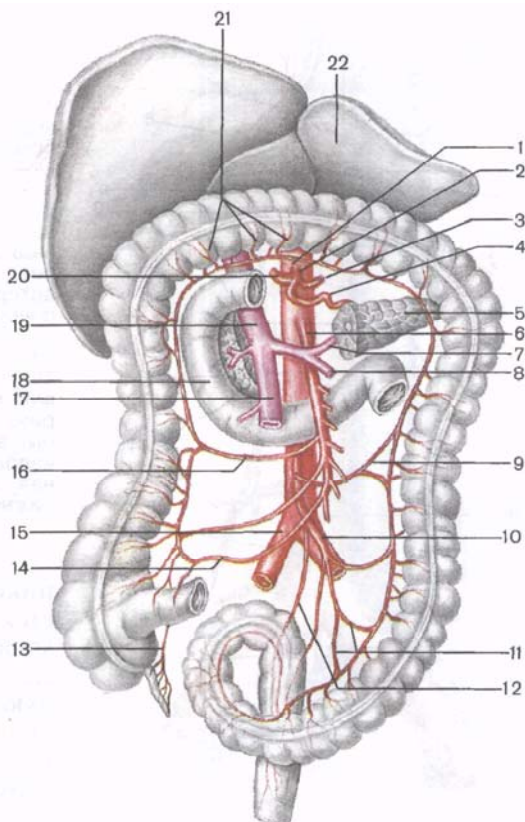
3) *подвздошно-кишечные артерии* (aa. ileáles) в количестве 12—18 отходят от левой полуокружности верхней брыжеечной артерии. Они направляются к петлям брыжеечной части тонкой кишки, образуя в брыжейке, на пути к стенке кишки, выпуклые в сторону кишки дугообразные анастомозы — аркады (рис. 101), обеспечивающие постоянный приток крови к кишке при ее перистальтике;

4) *подвздошно-ободочно-кишечная артерия* (a. ileocolíca) следует вниз и вправо к конечному отделу подвздошной кишки, к слепой кишке и к аппендиксу. На своем пути она отдает подвздошно-кишечные ветви (rr. ileáles), переднюю и заднюю слепокишечные артерии (aa. caecáles anterior et posterior), а также артерию червеобразного отростка (a. appendiculáris) и ободочно-кишечные ветви (rr. colíci) к восходящей ободочной кишке;

5) *правая ободочно-кишечная артерия* (a. colíca dextra) начинается несколько выше предыдущей (иногда отходит от нее), направляется вправо к восходящей ободочной кишке, анастомозирует в стенке этой кишки с ободочной ветвью подвздошно-

Рис. 102. Нижняя брыжеечная артерия и ее артериальные анастомозы.

1 — брюшная часть аорты; 2 — чревный ствол; 3 — левая желудочная артерия; 4 — селезеночная артерия; 5 — хвост поджелудочной железы; 6 — верхняя брыжеечная артерия; 7 — селезеночная вена; 8 — нижняя брыжеечная артерия; 9 — левая ободочная артерия; 10 — нижняя брыжеечная артерия; 11 — сигмовидные артерии; 12 — верхняя прямокишечная артерия; 13 — артерия червеобразного отростка; 14 — подвздошно-ободочная артерия; 15 — общая подвздошная артерия; 16 — правая ободочная артерия; 17 — верхняя брыжеечная вена; 18 — двенадцатиперстная кишка; 19 — воротная вена печени; 20 — общая печеночная артерия; 21 — ветви средней ободочной артерии; 22 — печень.



ободочно-кишечной артерии и с ветвями средней ободочной артерии;

б) *средняя ободочно-кишечная артерия* (a. cólica média) отходит от верхней брыжеечной артерии выше начала правой ободочной, следует вверх к поперечной ободочной кишке, кровоснабжает последнюю и верхний отдел восходящей ободочной кишки. Правая ветвь средней ободочной артерии анастомозирует с правой ободочной артерией, а левая образует вдоль ободочной кишки анастомоз (риоланова дуга) с ветвями левой ободочной артерии (из нижней брыжеечной артерии).

3. **Нижняя брыжеечная артерия** (a. mesentérica inferior) начинается от левой полуокружности брюшной части аорты на уровне III поясничного позвонка, идет позади брюшины вниз и влево и отдает ряд ветвей к сигмовидной, нисходящей ободочной и левой части поперечной ободочной кишки (рис. 102). От нижней брыжеечной артерии отходит ряд ветвей:

1) *левая ободочно-кишечная артерия* (a. cólica sinistra) про-

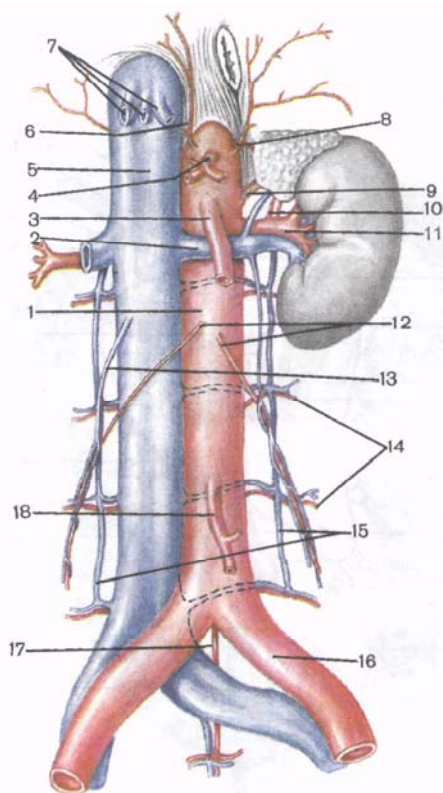


Рис. 103. Почечные артерии и другие парные ветви брюшной части аорты.

1 — брюшная часть аорты; 2 — левая почечная вена; 3 — верхняя брыжеечная артерия; 4 — чревный ствол; 5 — нижняя полая вена; 6 — правая нижняя диафрагмальная артерия; 7 — печеночные вены; 8 — верхняя левая надпочечниковая артерия; 9 — левая средняя надпочечниковая артерия; 10 — левая нижняя надпочечниковая артерия; 11 — левая почечная артерия; 12 — яичковые (яичниковые) артерии; 13 — правая яичковая (яичниковая) вена; 14 — поясничные артерии; 15 — восходящие поясничные вены; 16 — левая общая подвздошная артерия; 17 — средняя крестцовая артерия; 18 — нижняя брыжеечная артерия.

никовой) артерии, разделяется на нисходящую и восходящую ветви, кровоснабжает нисходящую ободочную кишку и левый отдел поперечной ободочной кишки. Эта артерия анастомозирует с ветвью средней ободочной артерии, образуя

по краю толстой кишки длинный анастомоз (риоланова дуга);

2) *сигмовидно-кишечные артерии* (aa. sigmoideae, всего 2—3), направляются к сигмовидной ободочной кишке, вначале забрюшинно, а затем в толще брыжейки этой кишки;

3) *верхняя прямокишечная артерия* (a. rectalis superior) — конечная ветвь нижней брыжеечной артерии, направляется вниз и разделяется на две ветви. Одна из них анастомозирует с ветвью сигмовидной артерии и кровоснабжает нижние отделы сигмовидной ободочной кишки. Другая ветвь спускается в полость малого таза (впереди левой общей подвздошной артерии), разветвляется в стенках ампулы прямой кишки, анастомозируя с ветвями средних прямокишечных артерий, ветвями внутренних подвздошных артерий.

Парные висцеральные ветви брюшной части аорты:

1. **Средняя надпочечниковая артерия** (a. suprarenalis media) отходит от аорты на уровне I поясничного позвонка, чуть ниже начала верхней брыжеечной артерии, и направляется к воротам надпочечника. На своем пути артерия анастомозирует с верхни-

ми надпочечниковыми артериями (из нижней диафрагмальной артерии) и с нижней надпочечниковой артерией (из почечной артерии).

2. **Почечная артерия** (a. renális) отходит от аорты на уровне I—II поясничных позвонков, на 1—2 см ниже начала верхней брыжеечной артерии, и направляется латерально к воротам почки (рис. 103). Правая почечная артерия несколько длиннее левой артерии, она проходит позади нижней полой вены. На своем пути почечная артерия отдает *нижнюю надпочечниковую артерию* (a. suprarenális inférior) и *мочеточниковые ветви* (rr. uretérici) к мочеточнику. В паренхиме почки почечная артерия ветвится соответственно внутреннему строению почки.

3. **Яичковая (яичниковая) артерия** (a. testiculáris, a. ovárica) — тонкий длинный сосуд, отходит от аорты под острым углом ниже почечной артерии. Иногда правая и левая артерии отходят от аорты общим стволом. Яичковая артерия идет через паховый канал в составе семенного канатика к яичку, а яичниковая артерия в толще связки, подвешивающей яичник, достигает яичника. Яичковая артерия отдает *мочеточниковые ветви* (rr. uretérici) и *ветви придатка яичка* (rr. epididymáles), анастомозирует с крестцовой артерией (из нижней надчревной артерии) и с артерией семявыносящего протока (из пупочной артерии). Яичниковая артерия также отдает *мочеточниковые ветви* (rr. uretérici) и *трубные ветви* (rr. tubárii), анастомозирует с яичниковой ветвью маточной артерии.

На уровне середины IV поясничного позвонка брюшная часть аорты делится на две общие подвздошные артерии, образуя **бифуркацию аорты** (bifurcátio aórtae), а сама продолжается в тонкий сосуд — *срединную крестцовую артерию* (a. sacrális mediána), уходящую вниз по тазовой поверхности крестца в малый таз.

Ветви брюшной части аорты соединены многочисленными анастомозами как между собой, так и с ветвями грудной части аорты и ветвями подвздошной артерий (табл. 12 — см. с. 274, 275).

Вопросы для повторения и самоконтроля

1. Назовите париетальные ветви брюшной аорты и области их ветвления.
2. Перечислите парные висцеральные ветви брюшной аорты и места их расположения.
3. К каким органам направляются артерии, отходящие от чревного ствола? Где эти артерии разветвляются?
4. Перечислите ветви верхней брыжеечной артерии; назовите области их ветвления.
5. Назовите ветви нижней брыжеечной артерии и области их ветвления.
6. Перечислите внутрисистемные и межсистемные анастомозы, образованные ветвями брюшной части аорты.

Т а б л и ц а 12. Анастомозы артерий груди, живота и таза

Приносящие магистральные артерии	Ветви магистральных артерий,
Грудная часть аорты и подключичная артерия	Спинномозговые ветви (от дорсальных ветвей задних межреберных артерий, от грудной части аорты)
Грудная часть аорты и брюшная часть аорты	Верхние диафрагмальные артерии (от грудной части аорты)
Грудная часть аорты и брюшная часть аорты	Пищеводные ветви (от грудной части аорты)
Грудная часть аорты и подключичная артерия	Задние межреберные артерии (от грудной части аорты)
Подключичная артерия и наружная подвздошная артерия	Верхняя надчревная артерия (от внутренней грудной артерии — ветви подключичной артерии)
Чревный ствол и верхняя брыжеечная артерия	Передняя и задняя верхние поджелудочно-двенадцатиперстные артерии (ветви желудочно-двенадцатиперстной артерии — от общей печеночной артерии)
Верхняя брыжеечная артерия и нижняя брыжеечная артерия	Средняя ободочно-кишечная артерия (от верхней брыжеечной артерии)
Нижняя брыжеечная артерия и внутренняя подвздошная артерия	Верхняя прямокишечная артерия (от нижней брыжеечной артерии)
Брюшная часть аорты и внутренняя подвздошная артерия	Яичниковая артерия (от брюшной части аорты)

Общая подвздошная артерия

Общая подвздошная артерия (a. iliaca communis) парная, образуется при разделении (бифуркации) брюшной части аорты; длина ее 5—7 см, диаметр — 11,0—12,5 мм. Артерии расходятся в стороны, идут вниз и кнаружи под углом, который у женщин больше, чем у мужчин. На уровне крестцово-подвздошного сустава общая подвздошная артерия делится на две крупные ветви — внутреннюю и наружную подвздошные артерии (рис. 104, табл. 13).

Внутренняя подвздошная артерия (a. iliaca interna) спускается по медиальному краю большой поясничной мышцы вниз, в полость малого таза, и у верхнего края большого седалищного отверстия делится на заднюю и переднюю ветви (стволы), кото-

образующие анастомозы	Месторасположение анастомоза
Спинномозговые ветви позвоночной артерии и спинномозговые ветви восходящей шейной и глубокой шейной артерий (от подключичной артерии)	На поверхности грудного и шейного отделов спинного мозга
Нижние диафрагмальные артерии (от брюшной части аорты)	В толще диафрагмы
Левая желудочная артерия (ветвь чревного ствола)	В области кардиальной части желудка
Передние межреберные ветви (ветви внутренней грудной артерии — от подключичной артерии)	В толще передних стенок груди и живота
Нижняя надчревная артерия (от наружной подвздошной артерии)	В толще передней стенки живота
Нижние поджелудочно-двенадцатиперстные артерии (от верхней брыжеечной артерии)	На поверхности и в толще поджелудочной железы и стенки двенадцатиперстной кишки
Левая ободочно-кишечная артерия (от нижней брыжеечной артерии)	В брыжейке поперечной ободочной кишки
Левая ободочно-кишечная артерия (от нижней брыжеечной артерии)	В стенках прямой кишки
Маточная артерия (от внутренней подвздошной артерии)	Рядом с маткой, между листками широкой связки матки

рые кровоснабжают стенки и органы малого таза. Ветвями внутренней подвздошной артерии являются подвздошно-поясничная, средняя прямокишечная, верхняя и нижняя ягодичные, пупочная, нижняя мочепузырная, маточная, внутренняя половая и запирательная артерии.

К стенкам таза направляются подвздошно-поясничная, латеральные крестцовые, верхняя и нижняя ягодичные и запирательная артерии.

К внутренним органам, расположенным в полости малого таза, идут пупочная, нижняя мочепузырная, маточная, средняя прямокишечная и внутренняя половая артерия.

Пристеночные ветви внутренней подвздошной артерии.

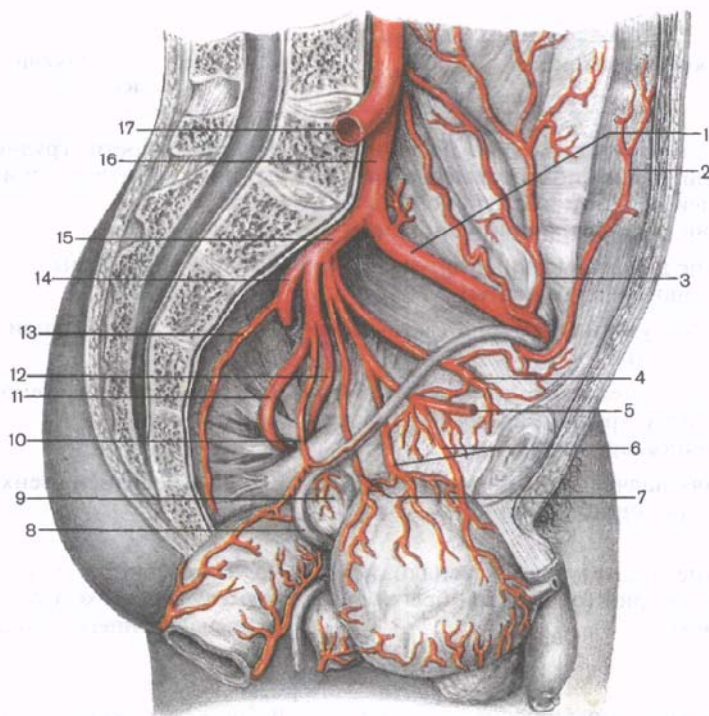


Рис. 104. Левые общая, наружная и внутренняя подвздошные артерии и их ветви в полости таза. (Прямая кишка и мочевой пузырь отвернуты.)

1 — наружная подвздошная артерия; 2 — нижняя надчревная артерия; 3 — глубокая артерия, огибающая подвздошную кость; 4 — запирательная артерия; 5 — пупочная артерия; 6 — верхние мочепузырные артерии; 7 — нижняя мочепузырная артерия; 8 — семявыносящий проток; 9 — семенной пузырек; 10 — средняя прямокишечная артерия; 11 — нижняя ягодичная артерия; 12 — внутренняя половая артерия; 13 — латеральная крестцовая артерия; 14 — верхняя ягодичная артерия; 15 — внутренняя подвздошная артерия; 16 — левая общая подвздошная артерия; 17 — правая общая подвздошная артерия (отрезана).

1. Подвздошно-поясничная артерия (a. iliolumbalis) идет позади большой поясничной мышцы назад и латерально и отдает две ветви:

1) **поясничная ветвь** (r. lumbalis) направляется к большой поясничной мышце и квадратной мышце поясницы. От нее отходит тонкая спинномозговая ветвь (r. spinalis), направляющаяся в крестцовый канал;

2) **подвздошная ветвь** (r. iliacus) кровоснабжает подвздошную кость и одноименную мышцу, анастомозирует с глубокой артерией, огибающей подвздошную кость (от наружной подвздошной артерии).

Т а б л и ц а 13. **Общая подвздошная артерия и ее ветви**

Артерии и их основные ветви	Место начала артерии	Направление артерии	Область распределения ветвей
1. Внутренняя подвздошная артерия			
П р и с т е н о ч н ы е в е т в и			
<i>Подвздошно-поясничная артерия</i>	У начала внутренней подвздошной артерии	Идет назад и латерально позади большой поясничной мышцы	Подвздошная кость, корешки спинномозговых нервов и оболочки спинного мозга; мышцы: большая поясничная, подвздошная, квадратная поясницы, поперечная живота
Подвздошная ветвь			
Поясничная ветвь			
Спинномозговая ветвь			
<i>Латеральная крестцовая артерия</i>	У начала внутренней подвздошной артерии, рядом с предыдущей	Идет вниз по боковой части тазовой поверхности крестца	Крестец, связки крестца и копчика, оболочки спинного мозга; мышцы: поднимающая задний проход, грушевидная, глубокие мышцы спины
Спинномозговые ветви			
<i>Запирательная артерия</i>	Передний ствол внутренней подвздошной артерии	Идет вперед по боковой стенке малого таза, затем через запирательный канал на бедро	Лобковый симфиз, подвздошная кость, головка бедренной кости, тазобедренный сустав; мышцы: подвздошно-поясничная, квадратная бедра, поднимающая задний проход, внутренняя и наружная запирательные, приводящие мышцы бедра, гребенчатая, тонкая
Лобковая ветвь			
Вертлужная ветвь			
 <i>Нижняя ягодичная артерия</i>	То же	Выходит из полости малого таза через подгрушевидное отверстие	Тазобедренный сустав, кожа ягодичной области; мышцы: большая ягодичная, грушевидная, большая приводящая мышца бедра, внутренняя запирательная, наружная запирательная, квадратная мышца бедра,
Артерия, сопровождающая седалищный нерв			

Артерии и их основные ветви	Место начала артерии	Направление артерии	Область распределения ветвей
<p><i>Верхняя ягодичная артерия</i> Поверхностная ветвь Глубокая ветвь</p> <p>В и с ц е р а л ь н ы е в е т в и <i>Пупочная артерия</i> <i>Артерия семявыносящего протока</i> Верхние мочепузырные артерии Мочеточниковые ветви</p> <p><i>Маточная артерия</i> Влагалищные ветви Яичниковая ветвь Трубная ветвь</p> <p><i>Средняя прямокишечная артерия</i></p>	<p>Продолжение заднего ствола внутренней подвздошной артерии</p> <p>Передний ствол внутренней подвздошной артерии</p> <p>То же</p> <p>От переднего ствола внутренней подвздошной артерии</p>	<p>Выходит из таза через надгрушевидное отверстие</p> <p>Идет вперед и вверх по задней поверхности передней брюшной стенки под брюшиной к пупку. После рождения функционирует лишь начальная ее часть</p> <p>Идет в полость малого таза к матке между двумя листками широкой связки матки</p> <p>Идет к прямой кишке</p>	<p>верхняя и нижняя близнецовые, полусухожильная, полуперепончатая, длинная головка двуглавой мышцы Тазобедренный сустав, кожа ягодичной области; мышцы: малая и средняя ягодичные, грушевидная, направляющая широкую фасцию бедра</p> <p>Мочевой пузырь, нижний отдел мочеточника, семявыносящий проток</p> <p>Матка, влагалище, маточная труба, яичник, мочеточник, мочевой пузырь</p> <p>Средний и нижний отделы прямой кишки, семенные пузырьки, предстательная железа (у мужчин), мочеточник, влагалище (у женщин), мышца, поднимающая задний проход</p>

Внутренняя половая артерия
 Нижняя прямокишечная артерия
 Промежностная артерия
 Уретральная артерия
 Артерия луковицы полового члена (у мужчин), луковицы преддверия влагалища (у женщин), бульбоуретральные железы (у мужчин), наружные половые органы, внутренняя запирательная мышца
 Глубокая артерия полового члена (клитора)
 Дорсальная артерия полового члена (клитора)

2. Наружная подвздошная артерия

Нижняя надчревная артерия
 Лобковая ветвь
 Запирательная ветвь
 Кремастерная артерия
 Артерия круглой связки матки
Глубокая артерия, огибающая подвздошную кость

Конечная ветвь переднего ствола внутренней подвздошной артерии

Над паховой связкой

Под паховой связкой

Выходит из полости таза через подгрушевидное отверстие, огибает седалищную ость и входит обратно в полость таза через малое седалищное отверстие (в седалищно-прямокишечную ямку)

Идет медиально и вверх по задней поверхности передней брюшной стенки во влагалище прямой мышцы живота
 Идет латерально вверх вдоль гребня подвздошной кости

Нижний отдел прямой кишки, мочеиспускательный канал, кожа и мышцы промежности, влагалище

Семенной канатик, мышца, поднимающая яичко (у мужчин), круглая связка матки (у женщин), лобковая кость и прилежащие мягкие ткани; мышцы живота: прямая, поперечная, косые, пирамидальная
 Передняя стенка живота; мышцы живота: поперечная, косые, подвздошная, напрягатель широкой фасции бедра, портняжная

2. **Латеральные крестцовые артерии** (aa. sacrales laterales), верхняя и нижняя, направляются к костям и мышцам крестцовой области. Их спинномозговые ветви (гг. spinales) идут через передние крестцовые отверстия к оболочкам спинного мозга.

3. **Верхняя ягодичная артерия** (a. glutealis superior) выходит из таза через надгрушевидное отверстие, где делится на две ветви:

1) *поверхностная ветвь* (г. superficialis) идет к ягодичным мышцам и к коже ягодичной области;

2) *глубокая ветвь* (г. profundus) распадается на верхнюю и нижнюю ветви (гг. superior et inferior), которые кровоснабжают ягодичные мышцы, преимущественно среднюю и малую, и рядом расположенные мышцы таза. Нижняя ветвь, кроме того, участвует в кровоснабжении тазобедренного сустава.

Верхняя ягодичная артерия анастомозирует с ветвями латеральной артерии, огибающей бедренную кость (от глубокой артерии бедра).

4. **Нижняя ягодичная артерия** (a. glutealis inferior) направляется вместе с внутренней половой артерией и седалищным нервом через подгрушевидное отверстие к большой ягодичной мышце, отдает тонкую длинную *артерию, сопровождающую седалищный нерв* (a. comitans nervi ischiadici).

5. **Запирательная артерия** (a. obturatoria) вместе с одноименным нервом по боковой стенке малого таза направляется через запирательный канал на бедро, где делится на переднюю и заднюю ветви. *Передняя ветвь* (г. anterior) кровоснабжает наружную запирательную и приводящие мышцы бедра, а также кожу наружных половых органов. *Задняя ветвь* (г. posterior) также кровоснабжает наружную запирательную мышцу и отдает *вертлужную ветвь* (г. acetabularis) к тазобедренному суставу. Вертлужная ветвь не только питает стенки вертлужной впадины, но в составе связки головки бедренной кости достигает головки бедра. В полости таза запирательная артерия отдает *лобковую ветвь* (г. pubicus), которая у медиальной полуокружности глубокого кольца бедренного канала анастомозирует с запирательной ветвью из нижней надчревной артерии. При развитом анастомозе (в 30 % случаев) он может быть поврежден при грыжесечении (так называемая *coróna mortis*).

Висцеральные (внутренностные) ветви внутренней подвздошной артерии.

1. **Пупочная артерия** (a. umbilicalis) на всем протяжении функционирует только у зародыша; направляется вперед и вверх, поднимается по задней стороне передней стенки живота (под брюшиной) к пупку. У взрослого человека сохраняется в виде медиальной пупочной связки. От начальной части пупочной артерии отходят:

1) *верхние мочепузырные артерии* (aa. vesicales superiores) отдают *мочеточниковые ветви* (гг. ureterici) к нижнему отделу мочеточника;

2) *артерия семявыносящего протока* (a. dúctus deferéntis).

2. **Нижняя мочепузырная артерия** (a. vesicális inférior) у мужчин отдает ветви к семенным пузырькам и предстательной железе, а у женщин — к влагалищу.

3. **Маточная артерия** (a. uterina) спускается в полость малого таза, пересекает мочеточник и между листками широкой маточной связки достигает шейки матки. Отдает *влагалищные ветви* (гг. vagináles), *трубную ветвь* (г. tubárius) и *яичниковую ветвь* (г. ováricus), которая в брыжейке яичника анастомозирует с ветвями яичниковой артерии (от брюшной части аорты).

4. **Средняя прямокишечная артерия** (a. rectális média) направляется к латеральной стенке ампулы прямой кишки, к мышце, поднимающей задний проход; отдает ветви к семенным пузырькам и предстательной железе у мужчин и к влагалищу — у женщин. Анатомизирует с ветвями верхней и нижней прямокишечных артерий.

5. **Внутренняя половая артерия** (a. pudénda intérna) выходит из полости таза через подгрушевидное отверстие, а затем через малое седалищное отверстие следует в седалищно-прямокишечную ямку, где прилежит к внутренней поверхности внутренней запирающей мышцы. В седалищно-прямокишечной ямке отдает *нижнюю прямокишечную артерию* (a. rectális inférior), а затем делится на *промежностную артерию* (a. perineális) и ряд других сосудов. У мужчин — это *уретральная артерия* (a. urethrális), *артерия луковицы полового члена* (a. búlbi pénis), *глубокая и дорсальная артерии полового члена* (aa. profúnda et dorsális pénis). У женщин — *уретральная артерия* (a. urethrális), *артерия луковицы преддверия* [влагалища] (búlbi vestibuli [vaginae]), *глубокая и дорсальная артерии клитора* (aa. profúnda et dorsális clitoridis).

Наружная подвздошная артерия (a. iliáca extrémá) служит продолжением общей подвздошной артерии. Через сосудистую лакуну она направляется на бедро, где получает название бедренной артерии. От наружной подвздошной артерии отходят следующие ветви.

1. **Нижняя надчревная артерия** (a. epigástrica inférior) поднимается по задней стороне передней стенки живота забрюшинно к прямой мышце живота. От начального отдела этой артерии отходит *лобковая ветвь* (г. púbicus) к лобковой кости и ее надкостнице. От лобковой ветви отделяется тонкая *запирательная ветвь* (г. obturatórius), анастомозирующая с лобковой ветвью от запирающей артерии (см. выше), и *кремаштерная артерия* (a. cremastérica — у мужчин). Кремаштерная артерия отходит от нижней надчревной артерии у глубокого пахового кольца, кровоснабжает оболочки семенного канатика и яичка, а также мышцу, поднимающую яичко. У женщин этой артерии аналогична *артерия круглой связки матки* (a. lig. téretis úteri), которая в составе этой связки достигает кожи наружных половых органов.

2. Глубокая артерия, огибающая подвздошную кость (*a. circumflexa iliaca profunda*) направляется вдоль гребня подвздошной кости кзади, отдает ветви к мышцам живота и близлежащим мышцам таза; анастомозирует с ветвями подвздошно-поясничной артерии.

Вопросы для повторения и самоконтроля

1. Назовите париетальные ветви внутренней подвздошной артерии в области их ветвления.
2. Назовите висцеральные ветви внутренней подвздошной артерии и органы, к которым они следуют.
3. Что представляет собой пупочная артерия? Какие ветви от нее отходят?
4. Назовите межсистемные и внутрисистемные артериальные анастомозы артерий таза.
5. Перечислите ветви наружной подвздошной артерии. Как они называются, какие органы кровоснабжают?

Артерии нижней конечности

Бедренная артерия (*s. femoralis*) является продолжением наружной подвздошной артерии, проходит под паховой связкой (через сосудистую лауну) латеральнее одноименной вены, следует по подвздошно-гребенчатой борозде вниз будучи прикрыта (в бедренном треугольнике) только фасцией и кожей. В этом месте можно прощупать пульсацию бедренной артерии. затем артерия входит в приводящий канал и покидает его в подколенной ямке (рис. 105; табл. 14).

От бедренной артерии отходят следующие ветви:

1. Поверхностная надчревная артерия (*a. epigastrica superficialis*) проходит через решетчатую фасцию в подкожную клетчатку, затем направляется вверх, на переднюю стенку живота; кровоснабжает нижний отдел апоневроза наружной косой мышцы живота, подкожную клетчатку и кожу. Располагаясь подкожно, артерия достигает области пупка, где анастомозирует с ветвями верхней надчревной артерии (из внутренней грудной артерии).

2. Поверхностная артерия, огибающая подвздошную кость (*a. circumflexa iliaca superficialis*) идет в латеральном направлении параллельно паховой связке к верхней передней подвздошной ости, разветвляется в прилежащих мышцах, коже и поверхностных паховых лимфатических узлах. Анастомозирует с глубокой артерией, огибающей подвздошную кость (от наружной подвздошной артерии) и с восходящей ветвью латеральной артерии, окружающей бедренную кость.

3. Наружные половые артерии (*aa. pudendae externae*, всего 2—3) выходят через подкожную щель (*hiatus saphenus*) под кожу бедра

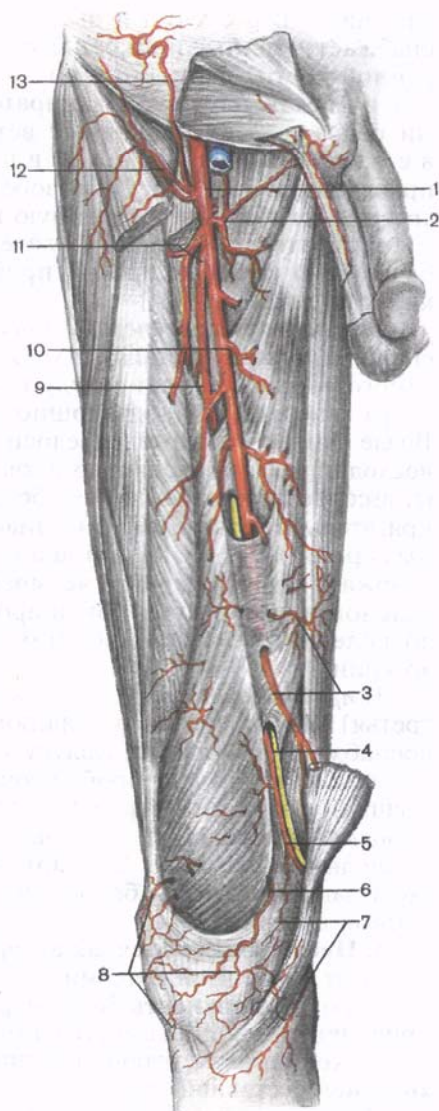
Т а б л и ц а 14. **Артерии нижней конечности**

Артерии и их основные ветви	Место начала артерии	Направление артерии	Область распределения ветвей
Бедренная артерия Поверхностная надчревная артерия Поверхностная артерия, огибающая подвздошную кость Наружные половые артерии Глубокая артерия бедра Нисходящая коленная артерия	Начинается на уровне паховой связки	Из сосудистой лакуны проходит в переднюю бедренную борозду, затем через приводящий канал следует в подколennую ямку	Передняя стенка живота, кожа и мышцы бедра, бедренная кость, тазобедренный и коленный суставы, наружные половые органы
Подколенная артерия Латеральные и медиальные верхние и нижние коленные артерии Средняя коленная артерия	Нижнее отверстие приводящего канала	Идет вниз по задней поверхности коленного сустава	Коленный сустав, близлежащие мышцы бедра и голени, кожа области коленного сустава и верхнего отдела голени. Участвует в образовании коленной суставной сети
Задняя большеберцовая артерия Артерия, огибающая малоберцовую кость Малоберцовая артерия Лодыжковые ветви Пяточные ветви	Нижний край подколенной ямки	Проходит в голеноподколенном канале между камбаловидной мышцей сзади и задней большеберцовой и общим сгибателем пальцев спереди, направляется вниз к медиальной лодыжке и позади нее проходит на подошву	Коленный сустав, большеберцовая и малоберцовая кости, голеностопный сустав, кожа и мышцы задней поверхности голени
Медиальная подошвенная артерия Поверхностная и глубокая ветви	Позади медиальной лодыжки	Проходит вперед в медиальной подошвенной борозде	Кожа медиальной части подошвы и мышцы большого пальца стопы

Артерии и их основные ветви	Место начала артерии	Направление артерии	Область распределения ветвей
Латеральная подошвенная артерия Глубокая подошвенная (артериальная) дуга	Позади медиальной лодыжки	Проходит вперед в латеральной подошвенной борозде	Кожа латеральной части подошвы, мышцы мизинца и средней группы, суставы стопы
Передняя большеберцовая артерия Передняя и задняя большеберцовые возвратные артерии Мышечные ветви Медиальная и латеральная лодыжковые артерии	От подколенной артерии у нижнего края подколенной мышцы	Прободает межкостную перепонку голени, спускается по ее передней поверхности, идет между передней большеберцовой мышцей и длинным разгибателем большого пальца	Кожа и мышцы передней поверхности голени, коленный и голеностопный суставы. Участвует в образовании коленной суставной и медиальной лодыжковой сетей
Тыльная артерия стопы Первая тыльная плюсневая артерия Глубокая подошвенная артерия Дугообразная артерия	Непосредственное продолжение передней большеберцовой артерии на тыл стопы	Идет кпереди от голеностопного сустава к первому межкостному промежутку между сухожилиями длинного разгибателя большого пальца и длинного разгибателя пальцев	Кости, суставы стопы, кожа тыла, медиальной и латеральной сторон стопы, мышцы тыла стопы, пальцы, 2—4-я межкостные мышцы. Участвует в образовании тыльной артериальной дуги стопы

Рис. 105. Бедренная артерия и ее ветви; вид спереди. (Часть портняжной мышцы удалена.)

1 — бедренная артерия; 2 — медиальная артерия, огибающая бедро; 3 — мышечные ветви; 4 — подкожный нерв; 5 — нисходящая коленная артерия; 6 — медиальная верхняя коленная артерия; 7 — суставные ветви нисходящей коленной артерии; 8 — коленная суставная сеть; 9 — прободающая артерия; 10 — мышечная ветвь; 11 — глубокая артерия бедра; 12 — поверхностная артерия, огибающая подвздошную кость; 13 — поверхностная надчревная артерия.



и отдают к мошонке *передние мошоночные ветви* (gr. scrotales anteriores) у мужчин и к большой половой губе *передние губные ветви* (gr. labiales anteriores) — у женщин.

4. Глубокая артерия бедра (a. profunda femoris) — самая крупная ветвь бедренной артерии, отходит от ее задней полуокружности, на 3—4 см ниже паховой связки. Артерия вначале идет латерально, затем вниз и кзади (позади бедренной артерии). Уходя кзади, артерия проникает между медиальной широкой мышцей бедра и приводящими мышцами, в которых заканчиваются ее конечные ветви.

От глубокой артерии бедра отходят следующие артерии:

1) *медиальная артерия, огибающая бедренную кость* (a. circumflexa femoris medialis) следует медиально позади бедренной артерии, уходит вглубь между подвздошно-поясничной и гребенчатой мышцами, огибает с медиальной стороны шейку бедра и отдает восходящую, поперечную и глубокую ветви. **Поперечная ветвь** (r. transversus) идет к длинной и короткой приводящим мышцам, тонкой и наружной запирательной

мышцам. **Восходящая ветвь** (г. *ascéndens*) кровоснабжает мышцы, прикрепляющиеся к большому вертелу бедренной кости. **Глубокая ветвь** (г. *profúndus*) проходит кзади между наружной запирательной и квадратной мышцами бедра, отдает мышечные ветви к приводящим мышцам и ветвь вертлужной впадины (г. *acetabuláris*), направляющуюся к капсуле тазобедренного сустава. Медиальная артерия, огибающая бедренную кость, анастомозирует с ветвями запирательной артерии, латеральной артерией, огибающей бедренную кость, и правой прободающей артерией (от глубокой артерии бедра);

2) **латеральная артерия, огибающая бедренную кость** (а. *circumflexa femoris laterális*) отходит от глубокой артерии бедра у самого ее начала, идет между портняжной и прямой мышцами бедра спереди и подвздошно-поясничной мышцами сзади. Возле большого вертела бедренной кости артерия делится на восходящую и нисходящую ветви. **Восходящая ветвь** (г. *ascéndens*) кровоснабжает большую ягодичную мышцу и напрягатель широкой фасции, анастомозирует с ветвями ягодичных артерий. **Нисходящая ветвь** (г. *descéndens*) кровоснабжает портняжную и четырехглавую мышцы. Между латеральной и промежуточной широкими мышцами бедра следует до коленного сустава, анастомозирует с ветвями подколенной артерии;

3) **прободающие артерии** (аа. *perforantes*, первая, вторая и третья) направляются на заднюю поверхность бедра, где кровоснабжают двуглавую, полусухожильную и полуперепончатую мышцы. **Первая** прободающая артерия проходит к задним мышцам бедра ниже гребенчатой мышцы, **вторая** — ниже короткой приводящей мышцы и **третья** — ниже длинной приводящей мышцы. Эти артерии кровоснабжают мышцы и кожу задней стороны бедра, анастомозируют с ветвями подколенной артерии.

5. **Нисходящая коленная артерия** (а. *descéndens geniculáris*) отходит от бедренной артерии в приводящем канале, проходит на переднюю поверхность бедра через сухожильную щель большой приводящей мышцы вместе с подкожным нервом, затем спускается к коленному суставу, где принимает участие в образовании **коленной суставной сети** (*réte articuláre génuis*).

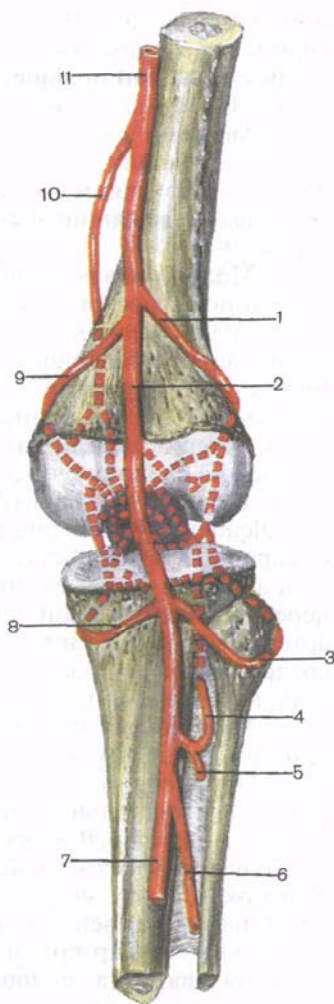
Подколенная артерия (а. *poplitea*) является продолжением бедренной артерии. На уровне нижнего края подколенной мышцы делится на свои конечные ветви — переднюю и заднюю большеберцовые артерии (рис. 106).

Ветви подколенной артерии:

1. **Латеральная верхняя коленная артерия** (а. *superior laterális génuis*) отходит над латеральным мышечком бедренной кости, огибает его, кровоснабжает латеральную широкую и двуглавую мышцы бедра; анастомозирует с другими артериями, участвуя в обра-

Рис. 106. Подколенная артерия и ее ветви; вид сзади (схема).

1 — латеральная верхняя коленная артерия; 2 — подколенная артерия; 3 — латеральная нижняя коленная артерия; 4 — задняя возвратная большеберцовая артерия; 5 — малоберцовая артерия; 6 — задняя большеберцовая артерия; 7 — медиальная нижняя коленная артерия; 8 — медиальная верхняя коленная артерия; 9 — нисходящая коленная артерия; 10 — бедренная артерия; 11 — бедренная артерия.



зовании коленной суставной сети, питающей капсулу коленного сустава.

2. Медиальная верхняя коленная артерия (a. *superior medialis gēnus*) отходит от подколенной артерии на одном уровне с предыдущей, огибает медиальный мыщелок бедренной кости; кровоснабжает медиальную широкую мышцу бедра и капсулу сустава.

3. Средняя коленная артерия (a. *media gēnus*) проходит к задней стенке капсулы коленного сустава, к его крестообразным связкам и менискам, кровоснабжает их и синовиальные складки капсулы.

4. Латеральная нижняя коленная артерия (a. *inferior lateralis gēnus*) отходит от подколенной артерии на 3—4 см дистальнее верхней латеральной коленной артерии, огибает латеральный мыщелок большеберцовой кости, кровоснабжает латеральную головку икроножной мышцы, длинную подошвенную мышцу и капсулу сустава.

5. Медиальная нижняя коленная артерия (a. *inferior medialis gēnus*) берет начало на уровне предыдущей, огибает медиальный мыщелок большеберцовой кости, кровоснабжает медиальную головку икроножной мышцы и тоже участвует в образовании коленной суставной сети.

Задняя большеберцовая артерия (a. *tibialis posterior*) служит продолжением подколенной артерии, проходит в голеноподколенном канале, который покидает под медиальным краем камбаловидной мышцы. Затем артерия отклоняется в медиальную сторону, направляется к медиальной лодыжке, позади которой в отдельном фиброзном канале под удерживателем сухожилий

сгибателей переходит на подошву. В этом месте задняя большеберцовая артерия покрыта только фасцией и кожей.

Ветви задней большеберцовой артерии:

1. **Мышечные ветви** (гг. musculáres) идут к мышцам голени.

2. **Артерия, огибающая малоберцовую кость** (г. circumfléxus fibuláris), отходит от задней большеберцовой артерии у самого ее начала, направляется к голени малоберцовой кости, кровоснабжает рядом лежащие мышцы; анастомозирует с коленными артериями.

3. **Малоберцовая артерия** (а. fibuláris, s. peronéa) следует латерально под длинным сгибателем большого пальца стопы (прилежит к малоберцовой кости), затем вниз и проникает в нижний мышечно-малоберцовый канал. Проходя по задней поверхности межкостной перепонки голени, артерия кровоснабжает трехглавую мышцу голени, длинную и короткую малоберцовые мышцы. Далее артерия позади латеральной лодыжки малоберцовой кости делится на свои конечные ветви: л а т е р а л ь н ы е л о д ы ж к о в ы е в е т в и (гг. malleoláres lateráles) и п ы т о ч н ы е в е т в и (гг. calcánei), участвующие в образовании **пяточной сети** (réte calcáneum). От малоберцовой артерии отходят также п р о б о д а ю щ а я в е т в ь (г. rēfgorans), анастомозирующая с латеральной передней лодыжковой артерией (от передней большеберцовой артерии), и с о е д и н и т е л ь н а я в е т в ь (г. commúnicans), соединяющая в нижней трети голени малоберцовую артерию с задней большеберцовой.

4. **Медиальная подошвенная артерия** (а. plantáris mediális) — одна из концевых ветвей задней большеберцовой артерии (рис. 107). Проходит под мышцей, отводящей большой палец стопы, ложится в медиальную борозду подошвы, где делится на *поверхностную* и *глубокую ветви* (гг. superfaciális et profúndus). Поверхностная ветвь питает мышцу, отводящую большой палец стопы, а глубокая — эту же мышцу и короткий сгибатель пальцев. Медиальная подошвенная артерия анастомозирует с первой тыльной плюсневой артерией.

5. **Латеральная подошвенная артерия** (а. plantáris laterális) крупнее предыдущей, проходит в латеральной борозде подошвы до основания V плюсневой кости, изгибается в медиальном направлении и образует на уровне основания плюсневых костей **глубокую подошвенную дугу** (árcus plantáris profúndus). Дуга заканчивается у латерального края I плюсневой кости анастомозом с глубокой подошвенной артерией — ветвью тыльной артерии стопы, а также с медиальной подошвенной артерией. Латеральная подошвенная артерия отдает ветви к мышцам, костям и связкам стопы.

От глубокой подошвенной дуги отходят *подошвенные плюсневые артерии* (аа. metatársales plantáres, всего 1—4). В эти артерии в межкостных промежутках впадают прободающие ветви тыльных плюсневых артерий. Подошвенные плюсневые артерии, в

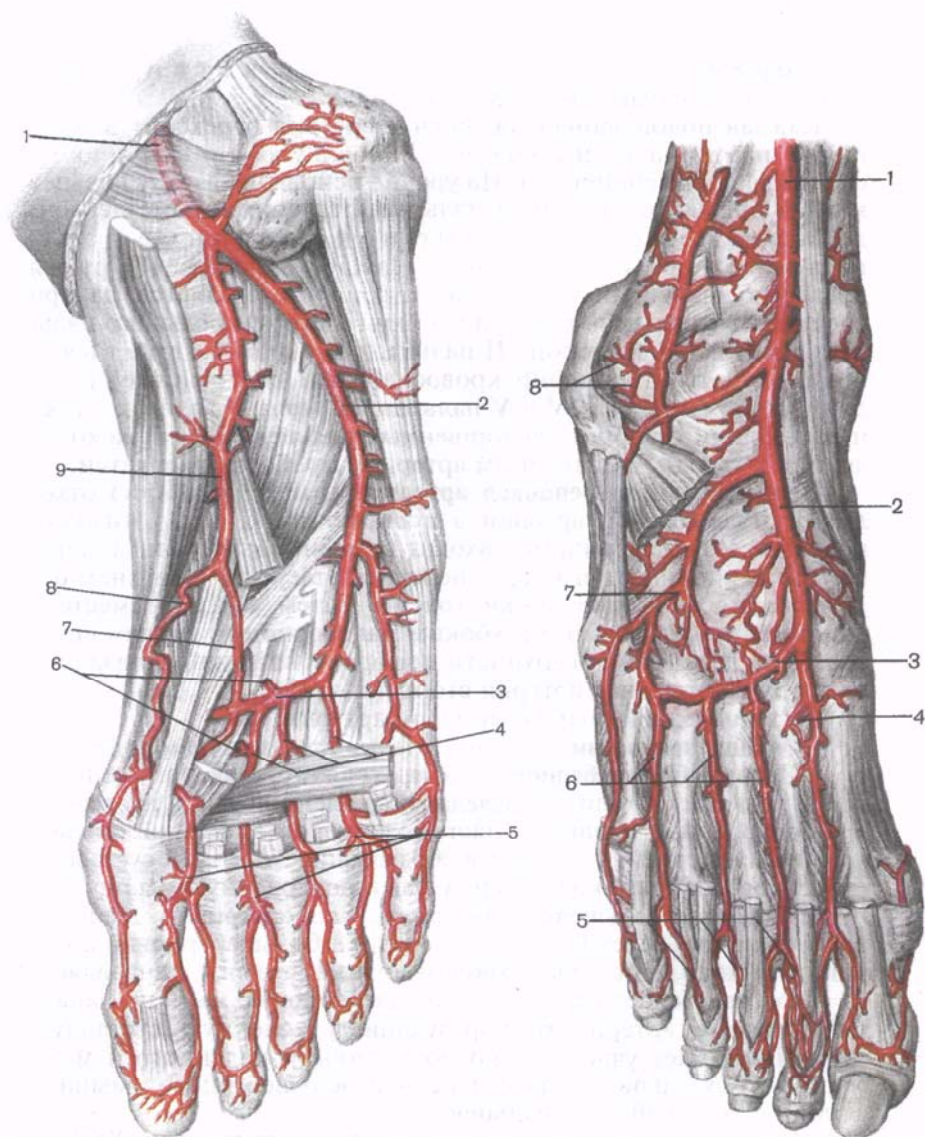


Рис. 107. Артерия подошвы.

1 — задняя большеберцовая артерия; 2 — латеральная подошвенная артерия; 3 — глубокая подошвенная дуга; 4 — подошвенные плюсовые артерии; 5 — общие пальцевые подошвенные артерии; 6 — прободающие ветви; 7 — глубокая ветвь медиальной подошвенной артерии; 8 — поверхностная ветвь медиальной подошвенной артерии; 9 — медиальная подошвенная артерия.

Рис. 108. Артерии тыла стопы.

1 — передняя большеберцовая артерия; 2 — тыльная артерия стопы; 3 — дугообразная артерия; 4 — глубокая подошвенная ветвь (глубокая подошвенная артерия); 5 — тыльные пальцевые артерии; 6 — тыльные плюсовые артерии; 7 — латеральная плюсовая артерия; 8 — латеральная лодыжковая сеть.

свою очередь, отдают п р о б о д а ю щ и е в е т в и (гг. perforantes) к тыльным плюсневым артериям.

Каждая подошвенная плюсовая артерия переходит в о б щ у ю п о д о ш в е н н у ю п а л ь ц е в у ю а р т е р и ю (a. digitális plantáris communis). На уровне основных фаланг пальцев каждая общая подошвенная пальцевая артерия (кроме первой) делится на две с о б с т в е н н ы е п о д о ш в е н н ы е п а л ь ц е в ы е а р т е р и и (aa. digitáles plantáres própriæ). П е р в а я общая подошвенная пальцевая артерия разветвляется на три собственные пальцевые артерии: к двум сторонам большого пальца и к медиальной стороне II пальца, а в т о р а я , т р е т ь я и ч е т в е р т а я артерии кровоснабжают обращенные друг к другу стороны II, III, IV и V пальцев. На уровне головок плюсневых костей от общих подошвенных пальцевых артерий отделяются к тыльным пальцевым артериям прорбодающие ветви.

Передняя большеберцовая артерия (a. tibialis anterior) отходит от подколенной артерии в подколенной ямке (у нижнего края подколенной мышцы), входит в голеноподколенный канал и сразу же покидает его через переднее отверстие в верхнем отделе межкостной перепонки голени. Затем артерия вместе с одноименными венами и глубоким малоберцовым нервом спускается по передней поверхности мембраны вниз и продолжается на стопу как тыльная артерия стопы (рис. 108).

Ветви передней большеберцовой артерии:

1. **Мышечные ветви** (гг. musculáres) идут к мышцам голени.

2. **Задняя большеберцовая возвратная артерия** (a. recúrrens tibialis postérior) отходит в пределах подколенной ямки, идет вверх под подколенной мышцей, анастомозирует с медиальной нижней коленной артерией, участвует в образовании коленной суставной сети; кровоснабжает коленный сустав и подколенную мышцу.

3. **Передняя большеберцовая возвратная артерия** (a. recúrrens tibialis anterior) берет начало от передней большеберцовой артерии по выходе ее на переднюю поверхность голени, направляется вверх, прорбодает переднюю большеберцовую мышцу и анастомозирует с артериями, образующими коленную суставную сеть. Принимает участие в кровоснабжении коленного и межберцового суставов, а также передней большеберцовой мышцы и длинного разгибателя пальцев.

4. **Латеральная передняя лодыжковая артерия** (a. malleoláris anterior laterális) начинается выше латеральной лодыжки, идет на ее переднюю поверхность под сухожилием длинного разгибателя пальцев. Кровоснабжает латеральную лодыжку, капсулу голеностопного сустава и кости предплюсны, принимает участие в образовании **латеральной лодыжковой сети** (réte malleoláre laterále); анастомозирует с латеральными лодыжковыми ветвями (от малоберцовой артерии).

5. **Медиальная передняя лодыжковая артерия** (a. malleoláris anterior mediális) отходит от передней большеберцовой артерии

на уровне предыдущей, идет под сухожилием передней большеберцовой мышцы, посылает ветви к капсуле голеностопного сустава, анастомозирует с медиальными лодыжковыми ветвями (от задней большеберцовой артерии), участвует в образовании медиальной лодыжковой сети.

Тыльная артерия стопы (a. dorsális pèdis) является продолжением передней большеберцовой артерии, идет кпереди от голеностопного сустава между сухожилиями длинного разгибателя пальцев в отдельном фиброзном канале. В этом месте артерия лежит под кожей и доступна для определения пульса. На тыле стопы направляется к первому межкостному промежутку, где делится на концевые ветви:

1) **первая тыльная плюсневая артерия** (a. metatarsális dorsális I) дает начало трем тыльным пальцевым артериям (aa. digitáles dorsáles), идущим к обеим сторонам тыльной стороны большого пальца и медиальной стороне II пальца; 2) **глубокая подошвенная артерия** (a. plantáris profúnda) проходит через первый межплюсневый промежуток на подошву, прорывая первую тыльную межкостную мышцу и анастомозирует с подошвенной дугой. Тыльная артерия стопы отдает также *предплюсневые артерии* — *латеральную и медиальную* (aa. tarsáles laterális et mediális) к латеральному и медиальному краям стопы и *дугообразную артерию* (a. arcuáta), расположенную на уровне плюснефаланговых суставов под сухожилиями короткого разгибателя пальцев и анастомозирующую с латеральной плюсневой артерией. От дугообразной артерии в сторону пальцев отходят II — IV тыльные плюсневые артерии (aa. metatarsáles dorsáles, II—IV), каждая из которых у начала межпальцевого промежутка делится на две тыльные пальцевые артерии (aa. digitáles dorsáles), направляющиеся к тыльным сторонам соседних пальцев II—V. От каждой из тыльных пальцевых артерий через межплюсневые промежутки отходят прорывающие ветви к подошвенным плюсневым артериям.

Для артерий таза и нижней конечности характерно наличие анастомозов между ветвями подвздошных, бедренной, подколенной и большеберцовых артерий, которые обеспечивают коллатеральный ток артериальной крови и кровоснабжение суставов (табл. 15). На подошвенной стороне стопы в результате анастомозирования артерий имеются две артериальные дуги. Одна из них — подошвенная дуга — лежит в горизонтальной плоскости. Эту дугу образует концевой отдел латеральной подошвенной артерии и медиальная подошвенная артерия (обе из задней большеберцовой артерии). Вторая дуга расположена в вертикальной плоскости. Ее формирует анастомоз между глубокой подошвенной дугой и глубокой подошвенной артерией — ветвью тыльной артерии стопы. Наличие этих анастомозов обеспечивает прохождение крови к пальцам в любом положении стопы.

Т а б л и ц а 15. Анастомозы артерий таза и свободной части

Приносящие магистральные артерии	Ветви магистральных артерий,
Наружная подвздошная артерия и внутренняя подвздошная артерия	Глубокая артерия, огибающая подвздошную кость (ветвь наружной подвздошной артерии)
Наружная подвздошная артерия и внутренняя подвздошная артерия	Запирательная ветвь (от лобковой ветви нижней надчревной артерии — из наружной подвздошной артерии)
Внутренняя подвздошная артерия и бедренная артерия	Верхняя и нижняя ягодичные артерии (ветви внутренней подвздошной артерии)
Бедренная артерия и подколенная артерия	Прободающие ветви (от глубокой артерии бедра) и нисходящая коленная артерия (от бедренной артерии)
Подколенная артерия и передняя большеберцовая артерия	Медиальные и латеральные верхние и нижние коленные артерии и средняя коленная артерия (от подколенной артерии)
Передняя большеберцовая артерия и задняя большеберцовая артерия	Медиальная передняя лодыжковая артерия (от передней большеберцовой артерии)
Передняя большеберцовая артерия и задняя большеберцовая артерия	Латеральная передняя лодыжковая артерия (от передней большеберцовой артерии)
Передняя большеберцовая артерия и задняя большеберцовая артерия	Глубокая подошвенная артерия (ветвь тыльной артерии стопы — от передней большеберцовой артерии)

Вопросы для повторения и самоконтроля

1. Назовите ветви бедренной артерии и области, куда они направляются.
2. Назовите ветви подколенной артерии и области их ветвления.
3. Назовите ветви задней большеберцовой артерии и области, куда они направляются.
4. Назовите концевые ветви задней большеберцовой артерии.
5. Какие артерии формируют медиальную и латеральную лодыжковые сети?
6. Какие ветви отходят от тыльной артерии стопы? Куда эти ветви направляются?

НИЖНЕЙ КОНЕЧНОСТИ

образующие анастомозы	Месторасположение анастомоза
Подвздошно-поясничная артерия (ветвь внутренней подвздошной артерии)	В толще латеральной стенки брюшной полости
Лобковая ветвь (ветвь запирающей артерии — от внутренней подвздошной артерии)	На задней поверхности верхней ветви лобковой кости
Латеральная и медиальная артерии, огибающие бедренную кость (от бедренной артерии)	В области тазобедренного сустава и в тканях верхней части бедра
Латеральные коленные (верхние и нижние) артерии и средняя коленная артерия (от подколенной артерии)	В области подколенной ямки
Передняя и задняя возвратные большеберцовые артерии (от передней большеберцовой артерии)	В области коленного сустава
Медиальные лодыжковые ветви (от задней большеберцовой артерии)	В области медиальной лодыжки
Латеральные лодыжковые ветви — ветви малоберцовой артерии	В области латеральной лодыжки
Глубокая подошвенная дуга — концевой отдел латеральной подошвенной артерии и медиальной подошвенной артерии (обе от задней большеберцовой артерии)	На подошвенной поверхности стопы и между I и II плюсневыми костями

ВАРИАНТЫ И АНОМАЛИИ АРТЕРИЙ

Варианты и аномалии артерий в большинстве случаев можно подразделить на четыре группы: 1) отсутствие артерии и замещение ее ветвями соседних артерий; 2) изменение места начала артерий; 3) необычная топография артерий; 4) наличие добавочной артерии.

В е н е ч н ы е а р т е р и и сердца часто могут отходить от аорты непосредственно над ее полулунными клапанами (12 % случаев). Иногда венечные артерии начинаются от левой подключичной артерии. Часто имеется одна—две добавочные венечные артерии.

Д у г а а о р т ы иногда бывает укорочена, редко изгибается вправо, располагаясь над правым главным бронхом. Очень

редко дуга аорты удвоена, обе аорты охватывают с двух сторон пищевод и трахею. В 7—12 % случаев встречаются варианты ветвей, отходящих от дуги аорты. Количество ветвей от 1 до 7. Иногда обе общие сонные артерии отходят единым стволом. Нередко правая общая сонная и правая подключичная артерия по отдельности отходят от дуги аорты. От аорты могут отходить одна или две позвоночные артерии.

Общая сонная артерия в месте своего начала в 77 % случаев имеет расширение (луковицу). В 33 % случаев расширение находится в месте начала внутренней сонной артерии, в 45 % — на уровне ее средней части, в 33 % случаев — у начала наружной сонной артерии.

Верхняя щитовидная артерия иногда удвоена, редко отсутствует, с одной стороны, замещаясь ветвями одноименной артерии противоположной стороны. Встречается самая нижняя щитовидная артерия, начинающаяся непосредственно от дуги аорты.

Язычная артерия изменчива в отношении места начала. В 55 % случаев она начинается от наружной сонной артерии на уровне подъязычной кости. Очень редко язычная артерия отсутствует. В 14—20 % случаев она начинается общим стволом совместно с лицевой артерией.

Затылочная, задняя ушная и восходящая глоточная артерии могут начинаться на разном уровне от наружной сонной артерии, иметь различный диаметр. Каждая из этих артерий иногда может отсутствовать.

Верхнечелюстная артерия изменчива относительно места начала, калибра. Часто имеет дополнительные ветви (самая верхняя глоточная артерия и др.).

Поверхностная височная артерия иногда удваивается, крайне редко отсутствует, часто дает дополнительные ветви, отходящие в различных направлениях.

Внутренняя сонная артерия иногда отсутствует с одной стороны. К редким ветвям внутренней сонной артерии относят глоточную артерию, затылочную, язычную артерии, поперечную артерию лица, небную и другие артерии. От внутренней сонной артерии могут отходить нижняя щитовидная артерия, добавочная нижняя щитовидная артерия, бронхиальная артерия, латеральная артерия молочной железы.

Подключичная артерия иногда проходит в толще передней лестничной мышцы. От подключичной артерии могут отходить дополнительные ветви к главному бронху, нижняя щитовидная артерия (в 10 % случаев), поперечная артерия лопатки, восходящая шейная артерия, верхняя межреберная артерия, глубокая шейная артерия (в 5 % случаев), добавочная позвоночная артерия, внутренняя щитовидная, нижняя добавочная щитовидная, боковая артерия молочной железы, часто — тыльная артерия лопатки.

П о з в о н о ч н а я а р т е р и я редко отходит от подключичной артерии двумя стволами, соединяющимися затем в один. Иногда один ствол позвоночной артерии отходит от подключичной артерии, а другой — от дуги аорты. Очень редко имеется дополнительная (третья) позвоночная артерия, отходящая от нижней щитовидной артерии. Иногда позвоночная артерия вступает в канал поперечных отростков на уровне V, IV или даже II—III шейных позвонков. От позвоночной артерии изредка отходят нижняя щитовидная, верхняя межреберная, глубокая шейная артерии. Нижняя задняя мозжечковая артерия часто отсутствует.

Щ и т о ш е й н ы й с т в о л часто отдает поперечную артерию шеи. Редко от него отходят позвоночная артерия, медиальная артерия молочной железы (в 5 % случаев), глубокая артерия шеи, верхняя межреберная артерия, внутренняя щитовидная артерия. Восходящая шейная артерия часто очень тонкая, начинается коротким общим стволом совместно с поверхностной шейной артерией. Реберно-шейный ствол часто отсутствует.

П о п е р е ч н а я а р т е р и я ш е и часто отсутствует, нередко отходит непосредственно от подключичной артерии. Ветвями поперечной артерии шеи могут быть медиальная щитовидная и глубокая шейная артерии.

Количество ветвей **п о д м ы ш е ч н о й а р т е р и и**, их топография изменчивы. Задняя артерия, огибающая плечевую кость, отходит часто совместно с глубокой артерией плеча. Передняя и задняя артерии, огибающие плечевую кость, часто отходят от подмышечной артерии совместно. Латеральная грудная и грудоспинная артерии могут отходить 3—4 стволами каждая, иногда одна из этих артерий отсутствует. Известны следующие дополнительные ветви подмышечной артерии: поперечная артерия лопатки, верхняя коллатеральная локтевая артерия, глубокая артерия плеча, лучевая артерия.

П л е ч е в а я а р т е р и я редко делится на лучевую и локтевую артерии очень низко (на предплечье), в 8 % случаев — необычно высоко. В 6 % случаев на лучевую и локтевую артерию делится не плечевая, а подмышечная артерия; при этом плечевая артерия отсутствует. Иногда имеется дополнительная ветвь плечевой артерии — поверхностная средняя артерия предплечья. Верхняя и нижняя коллатеральные локтевые артерии могут отсутствовать, каждая из них изменчива по степени выраженности, топографии. От плечевой артерии редко отходят подлопаточная артерия, передняя и задняя артерии, огибающие плечевую кость (по отдельности или обе вместе), добавочная лучевая коллатеральная артерия, добавочная глубокая артерия плеча.

Л у ч е в а я а р т е р и я крайне редко отсутствует или располагается поверхностнее, чем в норме. Иногда лучевая артерия

достигает лишь середины предплечья, чаще она превосходит в диаметре локтевую артерию. От лучевой артерии иногда отходят правая тыльная артерия указательного пальца.

Л о к т е в а я а р т е р и я иногда находится непосредственно на фасции предплечья, подкожно. От локтевой артерии в качестве дополнительных ветвей иногда отходят добавочная возвратная локтевая артерия, межкостная возвратная артерия, средняя локтевая артерия, добавочная межкостная артерия, срединная артерия, первая и вторая общие ладонные пальцевые артерии. При высоком делении плечевой артерии межкостная передняя артерия (ветвь общей межкостной артерии) иногда отсутствует.

Варианты а р т е р и й к и с т и многочисленны. Они проявляются в виде разных сочетаний артерий, составляющих поверхностную и глубокую артериальную дуги. Наиболее частыми вариантами артерий кисти являются следующие:

1) поверхностная ладонная дуга отсутствует. Общие ладонные пальцевые артерии к возвышению большого пальца и указательному (иногда среднему) пальцу отходят непосредственно от ладонной ветви лучевой артерии. Ветви к остальным пальцам отходят от дугообразно идущей локтевой артерии. Глубокая ладонная дуга при этом обычно плохо выражена;

2) поверхностная ладонная дуга очень тонкая, глубокая ладонная дуга выражена хорошо. Ветви поверхностной ладонной дуги кровоснабжают III и IV пальцы, остальные кровоснабжаются от глубокой ладонной дуги;

3) поверхностная ладонная дуга выражена хорошо, конец лучевой артерии и глубокая ладонная дуга очень тонкие. Общие ладонные пальцевые артерии отходят от поверхностной дуги ко всем пальцам;

4) поверхностная ладонная дуга удвоена. От ладонной поверхностной ветви лучевой артерии отходят общие ладонные пальцевые артерии ко II—IV пальцам, к остальным пальцам — от глубокой ладонной дуги.

Г р у д н а я ч а с т ь а о р т ы часто отдает непостоянные ветви: верхнюю межреберную, правую почечную, нижнюю правую бронхиальную артерию. Очень редко от грудной части аорты отходит правая подключичная артерия. Пищеводные и средостенные ветви грудной части аорты изменчивы по числу и положению, задние межреберные артерии — по количеству. Иногда одна межреберная артерия кровоснабжает два или три соседних межреберья. Нижние две межреберные артерии могут начинаться общим стволом. Иногда от третьей задней межреберной артерии отходит бронхиальная артерия.

Б р ю ш н а я ч а с т ь а о р т ы может отдавать добавочную левую желудочную артерию (частый вариант), добавочную печеночную, добавочную селезеночную, добавочную нижнюю диафрагмальную артерии. От брюшной части аорты могут отходить

верхняя артерия поджелудочной железы, нижние надпочечные, добавочные яичковые (яичниковые) артерии. Изменчиво количество поясничных артерий (от 2 до 8). Иногда встречается добавочная срединная крестцовая артерия. От области бифуркации аорты иногда отходят добавочная почечная артерии, нижняя надчревная артерия, правая наружная подвздошная артерия.

Чревной ствол может отсутствовать, его ветви отходят от аорты самостоятельно. Иногда чревный ствол делится на общую печеночную и селезеночную артерии. Дополнительными ветвями чревного ствола могут быть верхняя брыжеечная, добавочная селезеночная артерии, верхняя артерия поджелудочной железы. От левой желудочной артерии иногда отходит нижняя диафрагмальная артерия, ветвь к левой доле печени, добавочная артерия к селезенке. Общая печеночная артерия редко отсутствует, может быть очень тонкой, иногда она начинается от верхней брыжеечной артерии. Общая печеночная артерия может давать краевую ветвь к хвостатой доле печени, ветви к привратнику желудка, нижнюю диафрагмальную артерию, левую желудочную артерию, добавочную артерию желчного пузыря, добавочную селезеночную артерию. Желудочно-двенадцатиперстная артерия иногда отдает левую печеночную ветвь или правую желудочную артерию. Правая печеночная ветвь собственной печеночной артерии в 10 % случаев располагается спереди, а не сзади печеночного протока. Селезеночная артерия иногда удвоена, от нее могут отходить левая желудочная, средняя ободочная, собственная печеночная артерии.

Непостоянными ветвями верхней брыжеечной артерии являются собственная печеночная артерия (очень редко), ее левая ветвь, 1—2 артерии желчного пузыря, селезеночная, желудочно-селезеночная или правая (редко левая) желудочно-сальниковые артерии, правая желудочная артерия. Иногда от передней полуокружности верхней брыжеечной артерии отходит добавочная средняя ободочная артерия.

Нижняя брыжеечная артерия изменчива по уровню своего начала, иногда отсутствует. От нее могут отходить дополнительная средняя ободочная, добавочная печеночная, добавочная прямокишечная, влагиалищная артерии. Соединение нижней брыжеечной и средней ободочной артерии (риоланова дуга) часто отсутствует.

Средняя надпочечниковая артерия отходит от яичковой артерии (чаще справа). Правая и левая яичковые (яичниковые) артерии могут отходить от аорты общим стволом. Редко яичковые (яичниковые) артерии удвоены с одной или с обеих сторон. Иногда они начинаются от почечной или средней надпочечниковой артерии.

Почечные артерии часто отходят выше или ниже обычного их положения, их количество может быть до 3—5. До-

полнительные почечные артерии отходят от нижней брыжеечной или общей подвздошной артерии. От почечной артерии могут отходить нижняя диафрагмальная, собственная печеночная, тоще- и подвздошно-кишечные артерии, средняя надпочечниковая, яичковая (яичниковая) артерии, ветви к поджелудочной железе, добавочные нижние надпочечниковые артерии, добавочные ветви к ножкам диафрагмы.

Общие подвздошные артерии иногда отдают дополнительно добавочную брыжеечную, почечные артерии, 2—4 поясничные, среднюю крестцовую, добавочные почечные, подвздошно-поясничную, верхнюю латеральную крестцовую, пупочную и запирательную артерии.

Наружная подвздошная артерия крайне редко удвоена. Ее длина может быть от 0,5 до 14 см. Нижняя надчревная артерия может отсутствовать, иногда удвоена, ее длина колеблется от 0,5 до 9 см. Глубокая артерия, огибающая подвздошную кость, часто удвоена. Дополнительными ветвями наружной подвздошной артерии могут являться запирательная артерия (в 1,7 % случаев), подвздошно-поясничная, поверхностная надчревная артерии, глубокая артерия бедра, наружная половая артерия.

Внутренняя подвздошная артерия редко удвоена, может иметь извитой ход.

Подвздошно-поясничная артерия иногда удвоена, редко отсутствует. Обе латеральные крестцовые артерии могут отходить общим стволом.

Запирательная артерия отдает дополнительные ветви: подвздошно-поясничную артерию, добавочную печеночную, нижнюю пузырную, пузырно-предстательную, маточную, влагалищную, тыльную артерию полового члена, артерию луковицы полового члена и др. Запирательная артерия может отходить от нижней надчревной артерии, в 10 % случаев образуется из слияния двух ветвей, отходящих от нижней надчревной и глубокой артерии, огибающей подвздошную кость (двухкорневая запирательная артерия).

Верхняя ягодичная артерия иногда начинается совместным стволом с запирательной артерией или с нижней прямокишечной артерией, маточной или внутренней половой артерией. Пупочная артерия редко отсутствует на одной стороне. Непостоянными ветвями пупочной артерии являются средняя прямокишечная артерия, влагалищная, добавочная нижняя прямокишечная артерии. Дополнительными ветвями нижней мочепузырной артерии могут быть добавочная внутренняя половая и предстательные артерии. От маточной артерии могут отходить средняя прямокишечная и непарная артерия влагалища.

Внутренняя половая артерия часто начинается совместно с нижней ягодичной артерией, иногда — с запира-

тельной, пупочной или с нижней мочепузырной артерией. Непостоянными ветвями внутренней половой артерии могут быть: нижняя мочепузырная артерия, средняя прямокишечная артерия, маточная артерия, артерия предстательной железы, артерия седалищного нерва.

Внутренняя грудная артерия иногда удвоена. От бедренной артерии могут отходить подвздошно-поясничная артерия, редко — тыльная артерия полового члена, нижняя надчревная (в 8 % случаев), (запирательная в 2 % случаев), добавочная поверхностная надчревная артерия, прободающие артерии, подкожная артерия бедра, а также передняя (в 11 % случаев) и задняя (в 22 % случаев) артерии, огибающие бедренную кость. Наружные половые артерии иногда отсутствуют, замещаясь ветвями глубокой артерии бедра.

Глубокая артерия бедра иногда начинается необычно высоко, непосредственно под паховой связкой, или ниже обычного. Редко глубокая артерия бедра берет начало от наружной подвздошной артерии. От глубокой артерии бедра дополнительно могут отходить нижняя надчревная артерия (в 0,5 % случаев), запирательная артерия, тыльная артерия полового члена, поверхностная надчревная и другие артерии. Медиальная артерия, огибающая бедренную кость, иногда начинается общим стволом с запирательной артерией.

Подколенная артерия очень редко удвоена на коротком промежутке. Ее дополнительными ветвями являются: малоберцовая артерия, добавочная задняя большеберцовая, возвратная задняя большеберцовая артерии, малая подкожная артерия. В 6 % случаев средняя артерия колена отходит от верхних латеральной и медиальной артерии колена.

Передняя большеберцовая артерия иногда бывает очень тонкой, заканчивается над латеральной лодыжкой соединением с ветвью малоберцовой артерии. Добавочными ветвями передней большеберцовой артерии могут быть средняя артерия колена, общая малоберцовая артерия, добавочные латеральные артерии предплюсны, медиальная артерия предплюсны.

Задняя большеберцовая артерия отсутствует редко. В 5 % случаев она очень тонкая и доходит лишь до средней трети голени. Добавочными ветвями задней большеберцовой артерии могут быть добавочная малоберцовая артерия, большая подкожная артерия (сопровождающая на голени одноименную вену). Малоберцовая артерия отсутствует в 1,5 % случаев.

Варианты артерий стопы более редкие, чем артерий кисти, большинство из них обусловлены изменением положения, наличием дополнительных или отсутствием основных ветвей передней и задней большеберцовых артерий, малоберцовой артерии, их ветвей.

ВЕНЫ БОЛЬШОГО КРУГА КРОВООБРАЩЕНИЯ

Вены большого круга кровообращения объединяют в три системы: 1) систему вен сердца (см. «Сердце»), 2) систему верхней полую вены и 3) систему нижней полую вены, в которую впадает самая крупная висцеральная вена тела человека — воротная вена. Воротную вену с ее притоками выделяют как систему воротной вены. Каждая система имеет главный ствол, к которому подходят вены, несущие кровь от определенной группы органов. Эти стволы: венозный синус сердца, верхняя полая вена и нижняя полая вена — впадают обособленно в правое предсердие. Между системами полых вен и системой воротной вены имеются анастомозы.

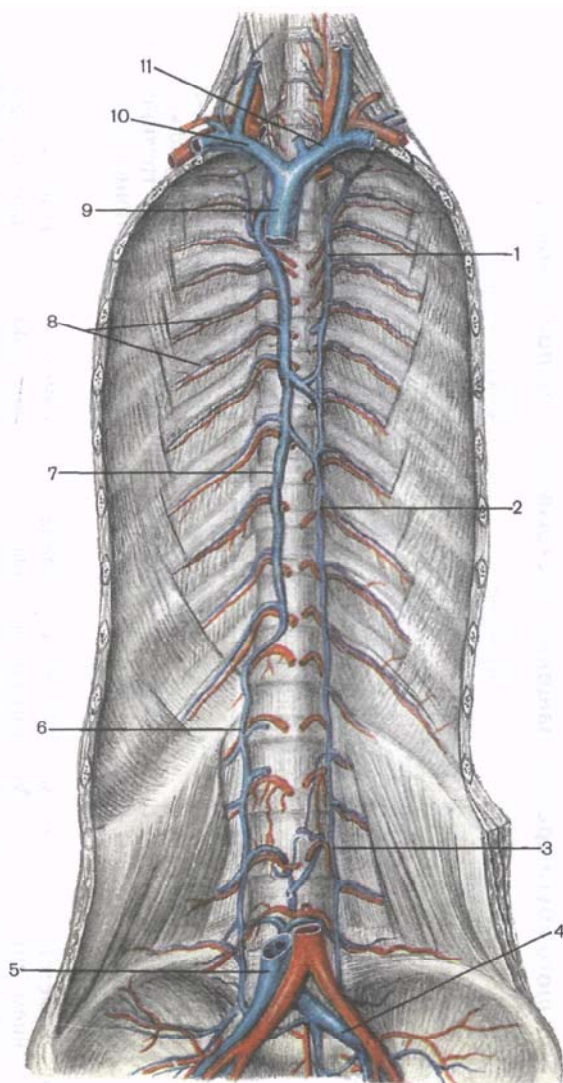
Система верхней полую вены

Верхняя полая вена (*v. cava superior*) — это короткий бесклапанный сосуд диаметром 21—25 мм и длиной 5—8 см, который образуется в результате слияния правой и левой плечеголовных вен позади места соединения хряща I правого ребра с грудиной (рис. 109). Эта вена следует отвесно вниз и на уровне соединения третьего правого хряща с грудиной впадает в правое предсердие. Впереди вены находятся тимус и покрытая плеврой медиастинальная часть правого легкого. Справа к вене прилежит медиастинальная (средостенная) плевра, слева — восходящая часть аорты. Задней своей стенкой верхняя полая вена соприкасается с передней поверхностью корня правого легкого. В верхнюю полую вену впадает справа непарная вена, а слева — мелкие средостенные и перикардальные вены. Верхняя полая вена собирает кровь от трех групп вен: вен стенок грудной и частично брюшной полостей, вен головы и шеи и вен обеих верхних конечностей, т.е. от тех областей, которые кровоснабжаются ветвями дуги и грудной части аорты (табл. 16).

Непарная вена (*v. ázygos*) является продолжением в грудной полости *правой восходящей поясничной вены* (*v. lumbalis ascendens dextra*), которая проходит между мышечными пучками правой ножки поясничной части диафрагмы в заднее средостение и на своем пути анастомозирует с правыми поясничными венами, впадающими в нижнюю полую вену. Позади и слева от непарной вены находятся позвоночный столб, грудная часть аорты и грудной проток, а также правые задние межреберные артерии. Впереди вены лежит пищевод. На уровне IV—V грудных позвонков непарная вена огибает сзади и сверху корень правого легкого, затем направляется вперед и вниз и впадает в верхнюю полую вену. В устье непарной вены имеется два клапана. В непарную вену на ее пути к верхней полую вене впадают полунепарная вена и вены задней стенки грудной полости: *правая верх-*

Рис. 109. Верхняя полая вена и ее притоки.

1 — добавочная полунепарная вена; 2 — полунепарная вена; 3 — левая восходящая поясничная вена; 4 — левая общая подвздошная вена; 5 — нижняя полая вена (отрезана); 6 — правая восходящая поясничная вена; 7 — непарная вена; 8 — задние межреберные вены; 9 — верхняя полая вена (отрезана); 10 — правая плечеголовная вена; 11 — левая плечеголовная вена.



няя межреберная вена; задние межреберные вены, а также вены органов грудной полости: пищеводные, бронхиальные, перикардальные и медиастинальные вены.

Полунепарная вена (v.hemiázygos), которую иногда называют левой, или малой непарной, веной, тоньше, чем непарная вена, так как в нее впадает только 4—5 нижних левых задних межреберных вен. Полунепарная вена является продолжением левой восходящей поясничной вены (v.lumbális ascéndens sinistra), проходит

302 Таблица 16. Вены большого круга кровообращения (система верхней полый вены)

Вены	Из каких вен формируется, место формирования	Основные боковые притоки	Область, орган, из которых вена собирает кровь	Место впадения
Вены головы и шеи				
<i>Поверхностные вены</i>				
Наружная яремная вена	Задняя ушная вена, анастомоз с занижнечелюстной веной (приток внутренней яремной вены) — у переднего края грудино-ключично-сосцевидной мышцы	Передняя яремная вена Яремная венозная дуга Надлопаточная вена Поперечные вены шеи	Кожа и мышцы височной, теменной и затылочной областей головы, ушная раковина, передняя и боковая области шеи	Угол, образованный при слиянии подключичной и внутренней яремной вен («венозный угол»), позади грудино-ключичного сустава
<i>Глубокие вены</i>				
Внутренняя яремная вена	Является продолжением сигмовидного синуса твердой оболочки головного мозга в яремном отверстии	Занижнечелюстная вена Менингеальные вены Лицевая вена Язычная вена Глоточные вены Верхняя и средние щитовидные вены	Головной мозг и его оболочки. Передняя и боковая области лица, язык, глотка, гортань, щитовидная железа	Прилежит к общей сонной артерии. Сливается с подключичной веной позади грудино-ключичного сустава, образуя плечеголовную вену
Вены верхней конечности				
<i>Поверхностные вены</i>				

Латеральная подкожная вена руки	Из венозной сети тыла кисти, ее лучевой части	Подкожные вены латеральных отделов руки Первая дорсальная пястная вена Промежуточная вена локтя Подкожные вены медиальных отделов руки Промежуточная вена локтя	Кожа, подкожная клетчатка латеральных отделов верхней конечности	Подмышечная вена в подмышечной ямке
Медиальная подкожная вена руки	Является продолжением четвертой дорсальной пястной вены	Подкожные вены медиальных отделов руки Промежуточная вена локтя	Кожа, подкожная клетчатка медиальных отделов верхней конечности	Плечевая вена на уровне границы нижней и средней третей плеча
<i>Глубокие вены</i>				
Лучевая вена (парная)	Из латерального отдела глубокой венозной ладонной дуги	Мышечные вены	Мышцы, связки, кости латеральной стороны кисти и предплечья	Сливается с локтевыми венами на уровне локтевого сгиба
Локтевая вена (парная)	Из медиального отдела глубокой венозной ладонной дуги	» »	Мышцы, связки, кости медиальной стороны кисти и предплечья	Сливается с лучевыми венами на уровне локтевого сгиба
Плечевая вена (вначале парная, затем две вены сливаются в один ствол)	В результате слияния лучевых и локтевых вен на уровне локтевого сгиба	Глубокая вена плеча	Свободная часть верхней конечности (кожа, связки, мышцы, кости кисти, предплечья, плеча)	Продолжается в подмышечную вену на уровне нижнего края сухожилия широчайшей мышцы спины

Вены	Из каких вен формируется, место формирования	Основные боковые притоки	Область, орган, из которых вена собирает кровь	Место впадения
Подмышечная вена	Является продолжением плечевой вены на уровне нижнего края сухожилия широчайшей мышцы спины	Латеральная грудная вена Грудонадчревные вены Подлопаточная вена Передняя и задняя вены, окружающие плечевую кость	Свободная верхняя конечность, кожа, подкожная клетчатка боковых отделов грудной стенки	Продолжается в подключичную вену на уровне латерального края первого ребра
Подключичная вена	Является продолжением подмышечной вены на уровне латерального края I ребра	Грудные вены Дорсальная лопаточная вена Грудоакромиальная вена	Верхняя конечность, верхние отделы передней и боковые отделы грудной стенки	Сливается с внутренней яремной веной, образуя плечеголовную вену (позади грудино-ключичного сустава)
Вены груди				
Непарная вена	Является продолжением правой восходящей поясничной вены на уровне правой ножки поясничной части диафрагмы	Правая верхняя межреберная вена Правые задние межреберные вены (с 4-й по 11-ю) Пищеводные вены Бронхиальные вены Перикардиальные вены Медиастинальные вены Полунепарная вена	Задняя стенка живота и грудной полости, органы средостения	Верхняя полая вена на уровне V грудного позвонка

Полунепарная вена	Является продолжением левой восходящей поясничной вены на уровне левой ножки поясничной части диафрагмы	Добавочная полунепарная вена Шесть—семь верхних левых задних межреберных вен Пищеводные вены Медиастинальные вены	Задняя стенка живота и левой половины грудной полости, органы средостения	Непарная вена на уровне VII—X грудных позвонков
Плечеголовная вена	В результате слияния внутренней яремной вены и подключичной вены (позади грудно-ключичного сустава)	Внутренняя грудная вена Позвоночная вена Нижние щитовидные вены Нижняя гортанная вена Тимусные вены Бронхиальные вены Медиастинальные вены Пищеводные вены Перикардиодиафрагмальные вены Наивысшая межреберная вена	Передняя стенка живота и грудной полости, органы средостения соответствующей стороны, щитовидная железа, тимус, гортань, шейный отдел спинного мозга и его оболочки, глубокие мышцы шеи, а также голова, шея, верхняя конечность	При слиянии правой и левой плечеголовых вен образуется верхняя полая вена (позади хряща правого I ребра)
Верхняя полая вена	В результате слияния правой и левой плечеголовых вен позади хряща I правого ребра	Непарная вена Средостенные вены Перикардиальные вены	Голова, шея, верхние конечности, верхняя половина туловища	В правое предсердие на уровне соединения хряща III правого ребра с грудиной

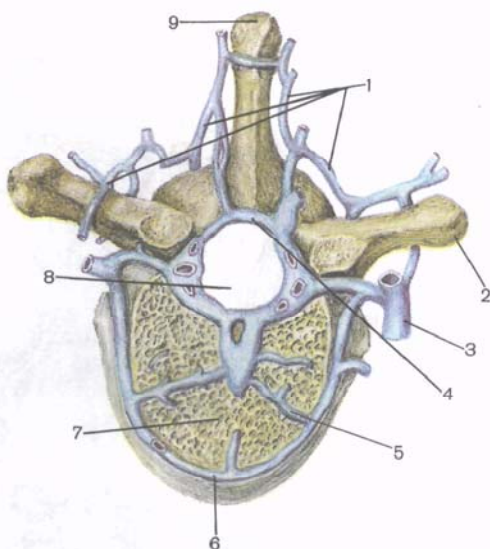
между мышечными пучками левой ножки диафрагмы в заднее средостение, прилегая к левой поверхности грудных позвонков. Справа от полунепарной вены находятся грудная часть аорты, позади — левые задние межреберные артерии. На уровне VII—X грудных позвонков полунепарная вена поворачивает круто вправо, пересекает спереди позвоночный столб, располагается позади аорты, пищевода и грудного протока) и впадает в непарную вену. В полунепарную вену впадают идущая сверху вниз *добавочная полунепарная вена* (v. hemiázygos accessória), принимающая 6—7 *верхних межреберных вен* (I—VII), а также *пищеводные* и *медиастинальные вены*. Наиболее значительными притоками непарной и полунепарной вен являются задние межреберные вены, каждая из которых своим передним концом соединена с *передней межреберной веной*, притоком *внутренней грудной вены*. Наличие таких соединений вен создает возможность оттока венозной крови от стенок грудной полости назад в непарную и полунепарную вены и вперед — во внутренние грудные вены.

Задние межреберные вены (vv. intercostales posteriores) располагаются в межреберных промежутках рядом с одноименными артериями (в борозде соответствующего ребра). Эти вены собирают кровь из тканей стенок грудной полости и отчасти передней брюшной стенки (нижние задние межреберные вены). В каждую из задних межреберных вен впадает спинная вена (v. dorsalis), которая формируется в коже и мышцах спины, и *межпозвоночная вена* (v. intervertebrális), образующаяся из вен наружных и внутренних позвоночных сплетений. В каждую межпозвоночную вену впадает *спинномозговая вена* (г. spinális), которая наряду с другими венами (позвоночными, поясничными и крестцовыми) участвует в оттоке венозной крови от спинного мозга.

Внутренние (передние и задние) позвоночные венозные сплетения (pléxus venosi vertebrales interni, anterior et posterior) располагаются внутри позвоночного канала (между твердой оболочкой спинного мозга и надкостницей) и представлены многократно анастомозирующими между собой венами (рис. 110). Сплетения простираются от большого затылочного отверстия до верхушки крестца. Во внутренние позвоночные сплетения впадают *спинномозговые вены* и *вены губчатого вещества позвонков*. Из этих сплетений кровь по межпозвоночным венам, проходящим через межпозвоночные отверстия (рядом со спинномозговыми нервами), оттекает в непарную, полунепарную и добавочную полунепарную вены. Кровь из внутренних сплетений оттекает также в **наружные (переднее и заднее) венозные позвоночные сплетения** (pléxus venosi vertebrales externi, anterior et posterior), которые располагаются на передней поверхности позвонков, а также оплетают их дуги и отростки. От наружных позвоночных сплетений кровь оттекает в *задние межреберные, поясничные и крестцовые вены* (vv. intercostales posteriores, lumbales

Рис. 110. Вены позвоночных сплетений; поперечный разрез через позвоночный столб.

1 — задняя часть наружного позвоночного венозного сплетения; 2 — поперечный отросток позвонка; 3 — приток задней межреберной вены; 4 — задняя часть внутреннего позвоночного венозного сплетения; 5 — передняя часть внутреннего позвоночного сплетения; 6 — передняя часть наружного позвоночного венозного сплетения; 7 — тело позвонка; 8 — позвоночный канал; 9 — остистый отросток позвонка.



et sacráles), а также непосредственно в непарную, полунепарную и добавочную полунепарную вены. На уровне верхнего отдела позвоночного столба вены сплетений впадают в *позвоночные и затылочные вены* (vv. *vertebrales et occipitales*).

Плечеголовые вены (правая и левая) (vv. *brachiocephálicae, dextra et sinistra*) бесклапанные, являются корнями верхней полой вены. Они собирают кровь из органов головы и шеи и верхних конечностей. Каждая плечеголовая вена образуется из двух вен — подключичной и внутренней яремной (рис. 111).

Л е в а я плечеголовая вена образуется позади левого грудино-ключичного сустава. Вена имеет длину 5—6 см, следует от места своего образования косо вниз и направо позади рукоятки грудины и тимуса. Сзади этой вены находятся плечеголовный ствол, левые общая сонная и подключичная артерии. На уровне хряща правого I ребра левая плечеголовая вена соединяется с одноименной правой веной, образуя верхнюю полую вену.

П р а в а я плечеголовая вена длиной 3 см формируется позади правого грудино-ключичного сустава. Затем вена спускается вниз почти вертикально позади правого края грудины и прилегает к куполу правой плевры.

В каждую плечеголовную вену впадают мелкие вены от внутренних органов: *тимусные вены* (vv. *thýmicae*); *перикардальные вены* (vv. *pericardiáicae*); *перикардодиафрагмальные вены* (vv. *pericardiocophrénicae*); *бронхиальные вены* (vv. *bronchiáles*); *пищеводные вены* (vv. *oesophageáles*); *медиастинальные вены* (vv. *mediastináles*) — от лимфатических узлов и соединительной ткани

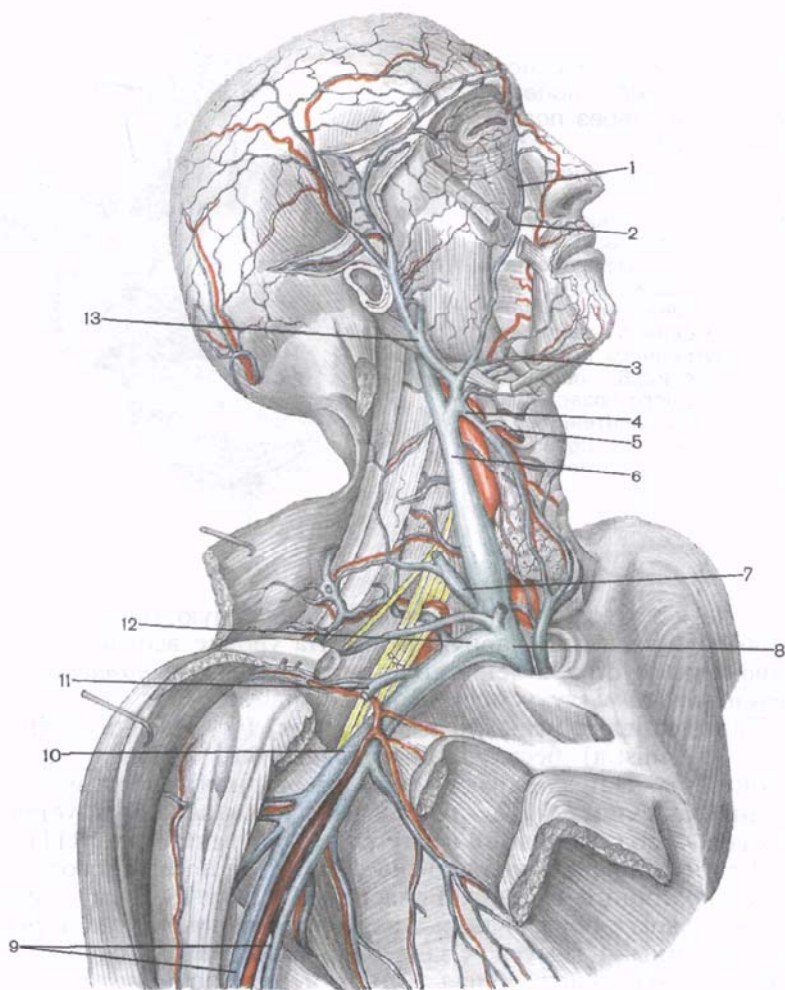


Рис. 111. Правая плечеголовная вена и ее притоки.

1 — угловая вена; 2 — лицевая вена; 3 — подбородочная вена; 4 — верхняя щитовидная вена; 5 — верхняя гортанная вена; 6 — внутренняя яремная вена; 7 — наружная яремная вена (отрезана); 8 — правая плечеголовная вена; 9 — плечевые вены; 10 — подмышечная вена; 11 — латеральная подкожная вена руки; 12 — подключичная вена; 13 — занижнечелюстная вена.

средостения. Более крупными притоками плечеголовных вен являются *нижние щитовидные вены* (vv. thyroideae inferiores, всего 1—3), по которым кровь оттекает от **непарного щитовидного сплетения** (pléxus thyroideus impár), и *нижняя гортанная вена* (v. larýngea inférior), приносящая кровь от гортани и анастомозирующая с верхней и средними щитовидными венами.

Позвоночная вена (v. vertebrális) проходит вместе с позвоночной артерией через поперечные отверстия шейных позвонков к плечеголовной вене, принимая на своем пути вены внутренних позвоночных сплетений.

Глубокая шейная вена (v. cervicális profunda) начинается от наружных позвоночных сплетений, собирает кровь от мышц и фасций, расположенных в затылочной области. Эта вена проходит позади поперечных отростков шейных позвонков и впадает в плечеголовную вену недалеко от устья позвоночной вены или непосредственно в позвоночную вену.

Внутренняя грудная вена (v. thorácica interna) парная, сопровождает внутреннюю грудную артерию. Корнями внутренних грудных вен являются *верхняя надчревная вена* (v. epigástrica superioris) и *мышечно-диафрагмальная вена* (v. musculophrenica). Верхняя надчревная вена анастомозирует в толще передней брюшной стенки с нижней надчревной веной, впадающей в наружную подвздошную вену. Во внутреннюю грудную вену впадают лежащие в передних отделах межреберных промежутков *передние межреберные вены* (vv. intercostáles anteriores), которые анастомозируют с задними межреберными венами, впадающими в непарную или полунепарную вену.

В каждую плечеголовную вену, правую и левую, впадает *наивысшая межреберная вена* (v. intercostális suprema), собирающая кровь из 3—4 верхних межреберных промежутков.

Вопросы для повторения и самоконтроля

1. Назовите органы, с которыми соприкасается (граничит) верхняя полая вена.
2. Где располагаются и с какими органами соприкасается непарная вена?
3. Назовите притоки непарной вены и области, откуда эти вены собирают кровь.
4. Перечислите притоки полунепарной и полунепарной добавочной вен.
5. По каким сосудам оттекает венозная кровь из позвоночных сплетений?
6. Назовите органы, с которыми соприкасаются правая и левая полунепарные вены.

Вены головы и шеи

Внутренняя яремная вена (v. juguláris interna) — крупный сосуд, в который, так же как и в наружную яремную вену, собирается кровь от головы и шеи, от областей, соответствующих ветвлению наружной и внутренней сонных и позвоночных артерий.

Внутренняя яремная вена является непосредственным продолжением сигмовидного синуса твердой оболочки головного

мозга. Она начинается на уровне яремного отверстия, ниже которого имеется небольшое расширение — **верхняя луковица внутренней яремной вены** (*búlbus supérior vénae juguláris*). Вначале вена идет позади внутренней сонной артерии, затем латерально. Еще ниже вена располагается позади общей сонной артерии в общем с ней и блуждающим нервом соединительно-тканном (фасциальном) влагалище. Выше места слияния с подключичной веной у внутренней яремной вены имеется второе расширение — **нижняя луковица внутренней яремной вены** (*búlbus inférior vénae juguláris*), а над и под луковицей — по одному клапану.

Через сигмовидный синус, от которого берет начало внутренняя яремная вена, венозная кровь оттекает из системы синусов твердой оболочки головного мозга. В эти синусы (см. «Оболочки головного мозга») впадают поверхностные и глубокие вены мозга (см. «Сосуды головного мозга») — диплоические, а также глазные вены и вены лабиринта, которые можно рассматривать как внутричерепные притоки внутренней яремной вены.

Диплоические вены (*vv. diplóicae*) бесклапанные, по ним кровь оттекает от костей черепа. Эти тонкостенные, сравнительно широкие вены берут начало в губчатом веществе костей свода черепа (ранее их называли венами губчатого вещества). В полости черепа эти вены сообщаются с менингеальными венами и синусами твердой оболочки головного мозга, а снаружи посредством эмиссарных вен — с венами наружных покровов головы. Наиболее крупными диплоическими венами являются **лобная диплоическая вена** (*v. diplóica frontális*), которая впадает в верхний сагиттальный синус, **передняя височная диплоическая вена** (*v. diplóica temporális antérior*) — в клиновидно-теменной синус, **задняя височная диплоическая вена** (*v. diplóica temporális postérior*) — в сосцевидную эмиссарную вену и **затылочная диплоическая вена** (*v. diplóica occipitális*) — в поперечный синус или в затылочную эмиссарную вену.

Синусы твердой оболочки головного мозга при помощи эмиссарных вен соединяются с венами, расположенными в наружных покровах головы. **Эмиссарные вены** (*vv. emissáriae*) располагаются в небольших костных каналах, по ним кровь оттекает от синусов кнаружи, т.е. к венам, собирающим кровь от наружных покровов головы. Выделяются **теменная эмиссарная вена** (*v. emissária parietális*), которая проходит через теменное отверстие одноименной кости и соединяет верхний сагиттальный синус с наружными венами головы. **Сосцевидная эмиссарная вена** (*v. emissária mastoidea*) располагается в канале сосцевидного отростка височной кости. **Мышелковая эмиссарная вена** (*v. emissária condyláris*) проникает через мышелковый канал затылочной кости. Теменная и сосцевидная эмиссарные вены соединяют сигмовидный синус с притоками затылочной вены, а мышелковая — также и с венами наружного позвоночного сплетения.

Верхняя и нижняя глазные вены (vv. ophthalmicae superior et inferior) бесклапанные. В первую из них, более крупную, впадают вены носа и лба, верхнего века, решетчатой кости, слезной железы, оболочек глазного яблока и большинства его мышц. Верхняя глазная вена в области медиального угла глаза анастомозирует с **лицевой веной** (v. facialis). Нижняя глазная вена формируется из вен нижнего века, соседних мышц глаза, лежит на нижней стенке глазницы под зрительным нервом и впадает в верхнюю глазную вену, которая выходит из глазницы через верхнюю глазничную щель и впадает в пещеристый синус.

Вены лабиринта (vv. labyrinthi) выходят из него через внутренний слуховой проход и впадают в находящийся рядом нижний каменистый синус.

Внечерепные притоки внутренней яремной вены:

1) **глоточные вены** (vv. pharyngeales) бесклапанные, выносят кровь из **глоточного сплетения** (plexus pharyngeus), которое располагается на задней поверхности глотки. В это сплетение оттекает венозная кровь от глотки, слуховой трубы, мягкого неба и затылочной части твердой оболочки головного мозга;

2) **язычная вена** (v. lingualis), которую образуют дорсальные вены языка (vv. dorsales linguae), глубокая вена языка (v. profunda linguae) и подъязычная вена (v. sublingualis);

3) **верхняя щитовидная вена** (v. thyroidea superior) иногда впадает в лицевую вену, прилежит к одноименной артерии, имеет клапаны. В верхнюю щитовидную вену впадают **верхняя гортанная вена** (v. laryngea superior) и **грудино-ключично-сосцевидная вена** (v. sternocleidomastoidea). В некоторых случаях одна из щитовидных вен идет латерально к внутренней яремной вене и впадает в нее самостоятельно как **средняя щитовидная вена** (v. thyroidea media);

4) **лицевая вена** (v. facialis) впадает во внутреннюю яремную вену на уровне подъязычной кости. В нее впадают более мелкие вены, формирующиеся в мягких тканях лица: **угловая вена** (v. angularis), **надглазничная вена** (v. supraorbitalis), вены верхнего и нижнего века (vv. palpebrales superioris et inferioris), **наружные носовые вены** (vv. nasales externae), **верхняя и нижние губные вены** (vv. labiales superior et inferioris), **наружная небная вена** (v. palatina externa), **подподбородочная вена** (v. submentalis), вены околоушной железы (vv. parotidei), **глубокая вена лица** (v. profunda faciei);

5) **занижнечелюстная вена** (v. retromandibularis) — довольно крупный сосуд. Она идет впереди ушной раковины, проходит сквозь околоушную железу позади ветви нижней челюсти (кнаружи от наружной сонной артерии), впадает во внутреннюю яремную вену. В занижнечелюстную вену приносят кровь **передние ушные вены** (vv. auriculares anteriores), **поверхностные, средняя и глубокие височные вены** (vv. tem-

porales superficiales, média et profundae), вены височно-нижнечелюстного сустава (vv. articulares temporomandibulares), крыловидного сплетения (pléxus pterygoïdes), в которое впадают средние менингеальные вены (vv. meningeae médiae), вены околоушной железы (vv. parotídeae), вены среднего уха (vv. tympanicae).

Наружная яремная вена (v. jugularis externa) образуется у переднего края грудино-ключично-сосцевидной мышцы путем слияния двух ее притоков — переднего, представляющего собой анастомоз с занижнечелюстной веной, впадающей во внутреннюю яремную вену, и заднего образующегося при слиянии затылочной и задней ушной вен. Наружная яремная вена направляется вниз по передней поверхности грудино-ключично-сосцевидной мышцы до ключицы, прободает предтрахеальную пластинку шейной фасции и впадает в угол слияния подключичной и внутренней яремной вен или общим стволом с последней в подключичную вену. На уровне своего устья и в середине шеи эта вена имеет два парных клапана. В наружную яремную вену впадают *надлопаточная вена (v. suprascapularis)* и *поперечные вены шеи (vv. transversae colli, s. cervicis)*.

Передняя яремная вена (v. jugularis anterior) формируется из мелких вен подбородочной области, следует вниз в передней области шеи, прободает предтрахеальную пластинку шейной фасции, проникает в межфасциальное надгрудинное пространство. В этом пространстве левая и правая передние яремные вены соединены между собой поперечным анастомозом, образующим **яремную венозную дугу (arcus venosus jugularis)**. Эта дуга справа и слева впадает в наружную яремную вену соответствующей стороны.

Подключичная вена (v. subclavia) — непарный ствол, является продолжением подмышечной вены, проходит впереди передней лестничной мышцы от латерального края I ребра до грудино-ключичного сустава, позади которого соединяется с внутренней яремной веной. У начала и в конце подключичная вена имеет клапаны, постоянных притоков вена не имеет. Чаще других в подключичную вену впадают грудные вены и дорсальная лопаточная вена.

Вопросы для повторения и самоконтроля

1. Расскажите топографию внутренней яремной вены.
2. Назовите внутричерепные притоки внутренней яремной вены.
3. Назовите диплоические вены. Где они начинаются и в какие вены впадают?
4. Назовите эмиссарные вены. Где они начинаются и в какие вены впадают?
5. Из каких вен образуется язычная вена? Куда она впадает?
6. Куда впадают верхняя и средняя щитовидные вены?
7. Назовите притоки лицевой вены. Куда эта вена впадает?
8. Откуда собирает кровь занижнечелюстная вена и куда она впадает?
9. Из каких вен образуется наружная яремная вена?

Вены верхней конечности

Выделяют поверхностные и глубокие вены верхней конечности. Они соединены между собой большим количеством анастомозов и имеют многочисленные клапаны. **Поверхностные (подкожные) вены** (рис. 112) развиты сильнее, чем глубокие (особенно на тыле кисти). От них начинаются основные венозные пути кожи и подкожной клетчатки — латеральная и медиальная подкожные вены руки, которые принимают кровь из венозного сплетения тыльной поверхности пальцев.

Поверхностные вены верхней конечности. Дорсальные пястные вены (vv. metacarpáles dorsáles, всего 4) и анастомозы между ними образуют на тыльной поверхности пальцев, пясти и запястья **тыльную венозную сеть кисти** (réte venósum dorsále mánus). На ладонной поверхности кисти поверхностные вены тоньше, чем на тыльной. Начало им дает венозное сплетение пальцев, в котором выделяют **ладонные пальцевые вены** (vv. digitales palmáres). По многочисленным анастомозам, расположенным в основном на боковых сторонах пальцев, кровь оттекает в тыльную венозную сеть кисти.

Поверхностные вены предплечья, в которые продолжают вены кисти, образуют сплетение. в нем отчетливо выделяются латеральная и медиальная подкожные вены руки.

Латеральная подкожная вена руки (v. cephálica) начинается от лучевой части венозной сети тыльной поверхности кисти, являясь как бы продолжением **первой дорсальной пястной вены** (v. metacarpális dorsális pñima). Она следует с тыльной поверхности кисти на переднюю поверхность лучевого края предплечья и, укрупняясь, направляется к локтевой ямке (рис. 113). Здесь латеральная подкожная вена руки анастомозирует через промежуточную вену локтя с медиальной подкожной веной руки. Далее вена продолжается на плечо в латеральной борозде двуглавой мышцы плеча, затем в борозде между дельтовидной и большой грудной мышцами, прободает фасцию и впадает под ключицей в подмышечную вену.

Медиальная подкожная вена руки (v. basilíca) является продолжением **четвертой дорсальной пястной вены** (v. metacarpális dorsális, 4-я) проходит с тыльной стороны кисти на локтевую сторону на передней поверхности предплечья и следует к локтевой ямке, где принимает промежуточную вену локтя. Далее медиальная подкожная вена поднимается по медиальной борозде двуглавой мышцы плеча на плечо. На границе нижней и средней его третей она прободает фасцию и впадает в одну из плечевых вен.

Промежуточная вена локтя (v. intermédia cúbiti) не имеет клапанов, располагается под кожей в передней локтевой области. Проходит косо от латеральной подкожной вены руки к медиальной подкожной вене руки, анастомозируя также с глубокими

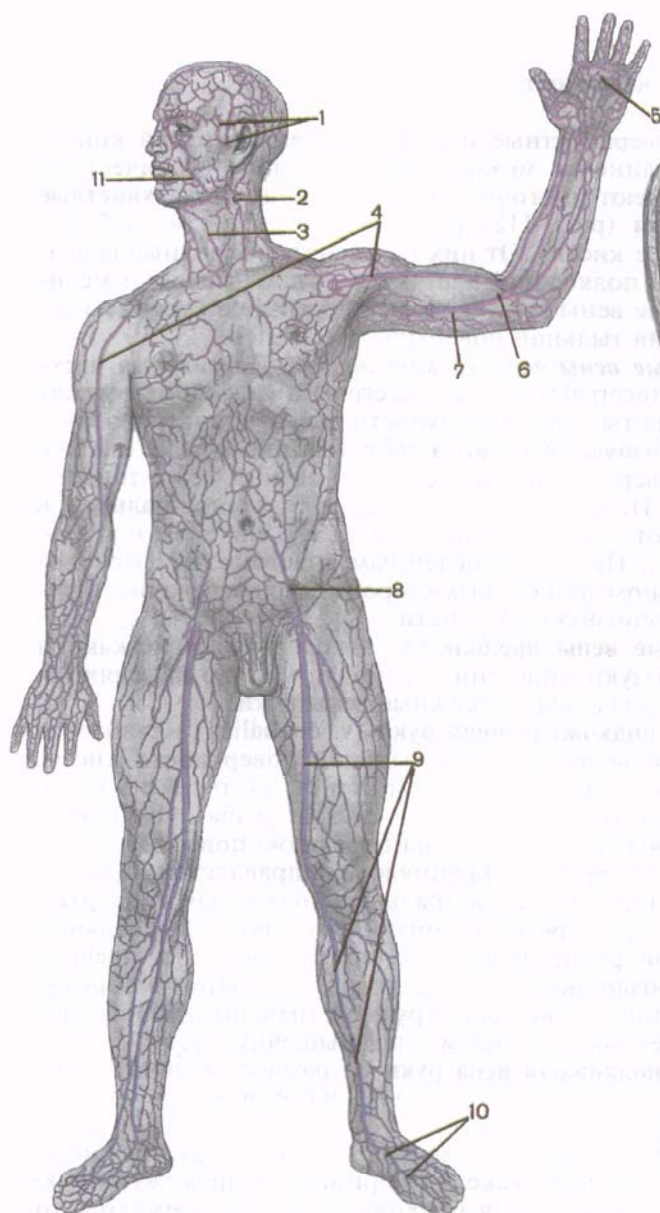


Рис. 112. Поверхностные (подкожные) вены тела человека.

1 — поверхностные височные вены; 2 — наружная яремная вена; 3 — передняя яремная вена; 4 — латеральная подкожная вена руки; 5 — поверхностная ладонная венозная дуга; 6 — промежуточная вена локтя; 7 — медиальная подкожная вена руки; 8 — поверхностная надчревная вена; 9 — большая подкожная вена ноги; 10 — тыльная венозная сеть стопы; 11 — лицевая вена.

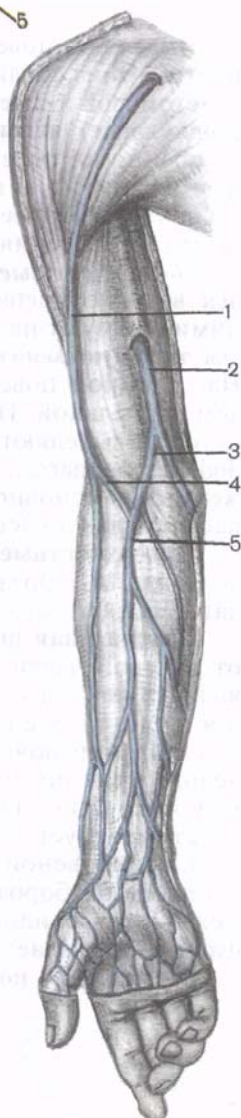


Рис. 113. Медиальная и латеральная подкожные вены руки и их анастомозы.

1 — латеральная подкожная вена руки; 2 — медиальная подкожная вена руки; 3 — медиальная промежуточная вена локтя; 4 — латеральная промежуточная вена локтя; 5 — срединная вена локтя.

венами. Часто, кроме латеральной и медиальной подкожных вен, на предплечье располагается *промежуточная вена предплечья* (v. intermédia antebáchi). В передней локтевой области она впадает в промежуточную вену локтя или делится на две ветви, которые самостоятельно впадают в латеральную и медиальную подкожные вены руки.

Глубокие вены верхней конечности. Глубокие (парные) вены ладонной поверхности кисти сопровождают артерии, образуют поверхностную и глубокую венозные дуги.

Ладонные пальцевые вены впадают в **поверхностную ладонную венозную дугу** (árcus venósus palmáris superficiális), расположенную возле артериальной поверхностной ладонной дуги. Парные ладонные пястные вены (vv. metacarpáles palmáres) направляются к **глубокой ладонной венозной дуге** (árcus venósus palmáris profúndus). Глубокие, а также поверхностная ладонные венозные дуги продолжают в глубокие вены предплечья — **парные локтевые и лучевые вены** (vv. ulnáres et vv. radiáles), которые сопровождают одноименные артерии. Образовавшиеся из глубоких вен предплечья две **плечевые вены** (vv. brachiáles), не доходя до подмышечной полости, на уровне нижнего края сухожилия широчайшей мышцы спины сливаются в один ствол — в **подмышечную вену** (v. axilláris). Эта вена продолжается до латерального края I ребра, где переходит в **подключичную вену** (v. subclávia). Подмышечная вена, как и ее притоки, имеет клапаны. Она прилежит к переднемедиальной полуокружности подмышечной артерии, собирает кровь из поверхностных и глубоких вен верхней конечности. Ее притоки соответствуют ветвям подмышечной артерии. Наиболее значительными притоками подмышечной вены являются **латеральная грудная вена** (v. thorácica laterális), в которую впадают **грудонадчревные вены** (vv. thoracoepigástricae), анастомозирующие с нижней надчревной веной — притоком наружной подвздошной вены. Латеральная грудная вена принимает также тонкие вены, которые соединяются с I—VII задними межреберными венами. В грудонадчревные вены впадают венозные сосуды, которые выходят из **околососкового сплетения** (pléxus venósus areoláris), образованного подкожными венами молочной железы.

Вопросы для повторения и самоконтроля

1. Какие поверхностные вены образуют тыльную венозную сеть кисти?
2. Назовите наиболее крупные поверхностные вены предплечья.
3. Где начинается и куда впадает латеральная подкожная вена руки?
4. Где начинается и куда впадает медиальная подкожная вена руки?

Система нижней полой вены

Нижняя полая вена (v. cava inferior) — самая крупная, не имеет клапанов, располагается забрюшинно. Начинается на уровне межпозвоночного диска между IV и V поясничными позвонками из слияния левой и правой общих подвздошных вен справа и несколько ниже деления аорты на одноименные артерии (рис. 114). Вначале нижняя полая вена следует вверх по передней поверхности правой большой поясничной мышцы. Располагаясь справа от брюшной части аорты, нижняя полая вена проходит позади горизонтальной части двенадцатиперстной кишки, позади головки поджелудочной железы и корня брыжейки. Затем вена ложится в одноименную борозду печени, принимая печеночные вены. По выходе из борозды проходит через собственное отверстие сухожильного центра диафрагмы в заднее средостение грудной полости, проникает в полость перикарда и, будучи покрыта эпикардом, впадает в правое предсердие. В брюшной полости позади нижней полой вены находятся правый симпатический ствол, начальные отделы правых поясничных артерий и правая почечная артерия.

Различают парietальные и висцеральные притоки нижней полой вены. Parietalные притоки формируются в стенках брюшной полости и полости таза. Visceralные притоки несут кровь от внутренних органов. **П а р и е т а л ь н ы е п р и т о к и:**

1. **Поясничные вены** (vv. lumbales, всего 3—4) образуются в стенках брюшной полости. Их ход и области, из которых они собирают кровь, соответствуют разветвлениям поясничных артерий. Часто первая и вторая поясничные вены впадают в непарную вену, а не в нижнюю полую вену. Поясничные вены каждой стороны анастомозируют между собой при помощи правой и левой восходящих поясничных вен. В поясничные вены через спинномозговые вены оттекает кровь от позвоночных венозных сплетений.

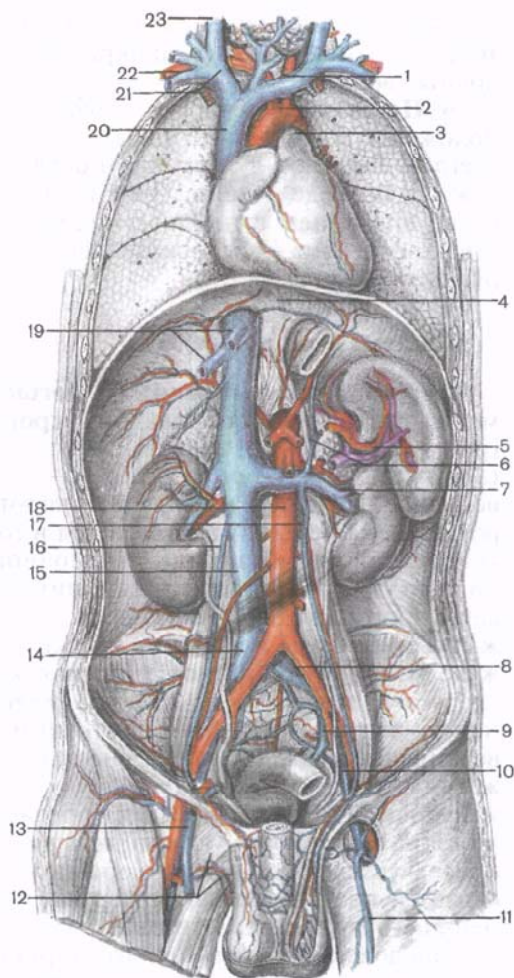
2. **Нижние диафрагмальные вены** (vv. phrénicae inferiores), правые и левые, прилежат по две к одноименным артериям, впадают в нижнюю полую вену после ее выхода из одноименной борозды печени.

В и с ц е р а л ь н ы е п р и т о к и:

1. **Яичковая (яичниковая) вена** (v. testicularis s. ovarica) парная, начинается у заднего края яичка (у ворот яичника) многочисленными венами, которые оплетают одноименную артерию, образуя **лозовидное сплетение** (pléxus rampiniformis). У мужчин лозовидное сплетение входит в состав семенного канатика. Сливаясь между собой, мелкие вены формируют с каждой стороны по одному венозному стволу. **Правая яичковая (яичниковая)** вена впадает под острым углом в нижнюю полую вену, несколько ниже правой почечной вены. **Левая яичковая (яичниковая)** вена под прямым углом впадает в левую почечную вену.

Рис. 114. Нижняя полая вена и ее притоки.

1 — левая плечеголовная вена; 2 — дуга аорты; 3 — легочный ствол; 4 — нижняя диафрагмальная вена; 5 — селезеночная вена (отрезана); 6 — левая надпочечниковая вена; 7 — левая почечная вена; 8 — левая общая подвздошная вена; 9 — левая внутренняя подвздошная вена; 10 — левая наружная подвздошная вена; 11 — большая подкожная вена ноги; 12 — наружные половые вены; 13 — бедренная вена; 14 — правая общая подвздошная вена; 15 — нижняя полая вена; 16 — правая яичковая (яичниковая) вена; 17 — левая яичковая (яичниковая) вена; 18 — брюшная часть аорты; 19 — печеночные вены; 20 — нижняя полая вена; 21 — правая плечеголовная вена; 22 — правая подключичная вена; 23 — правая внутренняя яремная вена.



2. Почечная вена (*v. renális*) парная, идет от ворот почки в горизонтальном направлении (впереди почечной артерии). На уровне межпозвоночного диска между I и II поясничными позвонками почечная вена впадает в нижнюю полую вену. Левая почечная вена длиннее правой, проходит впереди аорты. Обе вены анастомозируют с поясничными, а также с правой и левой восходящими поясничными венами.

3. Надпочечниковая вена (*v. suprarenális*) выходит из ворот надпочечника. Это короткий бесклапанный сосуд. *Левая надпочечниковая вена* впадает в левую почечную вену, а *правая* — в нижнюю полую вену. Часть поверхностных надпочечниковых вен впадает в притоки нижней полую вену (в нижние диафраг-

мальные, поясничные, почечную вены), а другая часть — в притоки воротной вены (в панкреатические, селезеночную, желудочные вены).

4. Печеночные вены (vv. hepáticas, всего 3—4) короткие, расположены в паренхиме печени (клапаны в них выражены не всегда). Впадают в нижнюю полую вену в том месте, где она лежит в борозде печени. Одна из печеночных вен (чаще правая) перед впадением в нижнюю полую вену соединена с венозной связкой печени — заросшим венозным протоком, функционирующим у плода.

Система воротной вены

Воротная вена (печени) (v. p^ortae hepatis) занимает особое место среди вен, собирающих кровь от внутренних органов (рис. 115). Это не только самая крупная висцеральная вена (длина ее 5—6 см, поперечник 11—18 мм), но также приносящее венозное звено так называемой воротной системы печени. Воротная вена печени располагается в толще печеночно-двенадцатиперстной связки позади печеночной артерии и общего желчного протока вместе с нервами, лимфатическими узлами и сосудами. Формируется из вен непарных органов брюшной полости: желудка, тонкой и толстой кишки, селезенки, поджелудочной железы. От этих органов венозная кровь через воротную вену следует в печень, а из нее по печеночным венам в нижнюю полую вену. Основными притоками воротной вены являются верхняя брыжеечная и селезеночная вены, а также нижняя брыжеечная вена, сливающиеся друг с другом позади головки поджелудочной железы. Войдя в ворота печени, воротная вена делится на более крупную *правую ветвь* (r. d^exter) и *левую ветвь* (r. sinister). Каждая из ветвей воротной вены, в свою очередь, распадается сначала на сегментарные ветви, а затем на ветви все меньшего диаметра, которые переходят в междольковые вены. Внутри долек эти вены отдают широкие капилляры — так называемые синусоидные сосуды, впадающие в центральную вену (рис. 116). Выходящие из каждой дольки поддольковые вены, сливаясь, формируют три—четыре печеночные вены. Таким образом, кровь, притекающая в нижнюю полую вену по печеночным венам, проходит на своем пути через две капиллярные сети. Одна капиллярная сеть расположена в стенках пищеварительного тракта, где берут начало притоки воротной вены. Другая капиллярная сеть образована в паренхиме печени из капилляров ее долек.

До вхождения в ворота печени (в толще печеночно-двенадцатиперстной связки) в воротную вену впадают **желчнопузырная вена** (v. cystica) от желчного пузыря, **правая и левая желудочные вены** (vv. gastricae dextra et sinistra) и **предпривратниковая вена** (v. prepylorica), доставляющие кровь от соответствующих отде-

Притоки воротной вены:

319

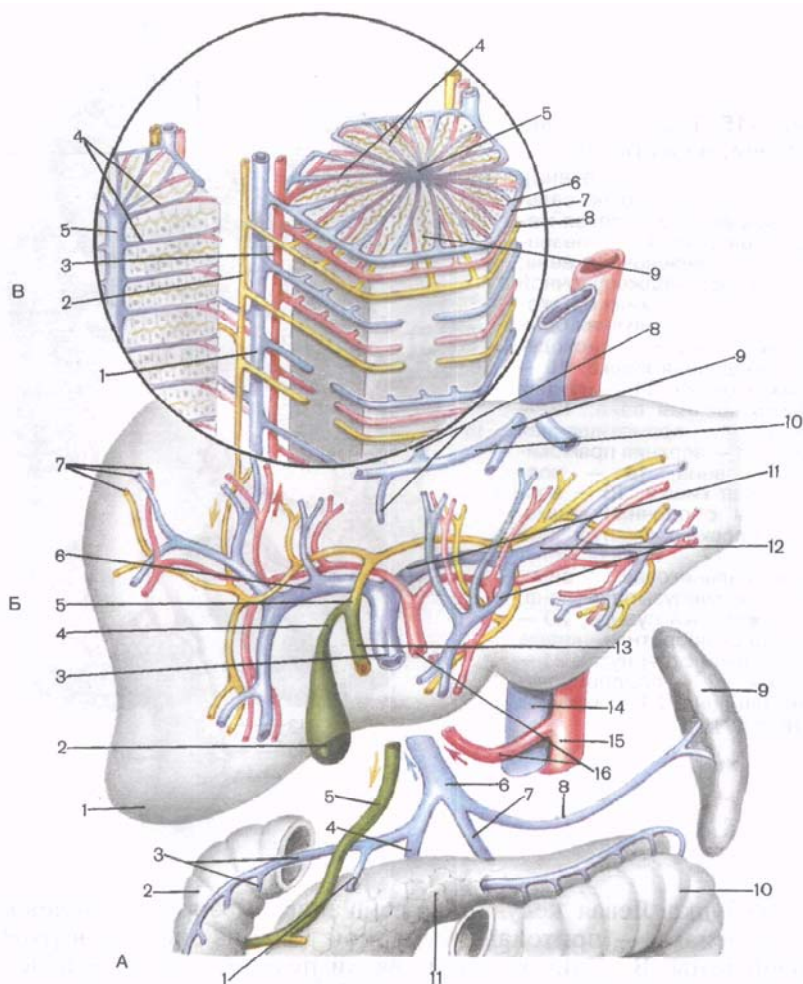
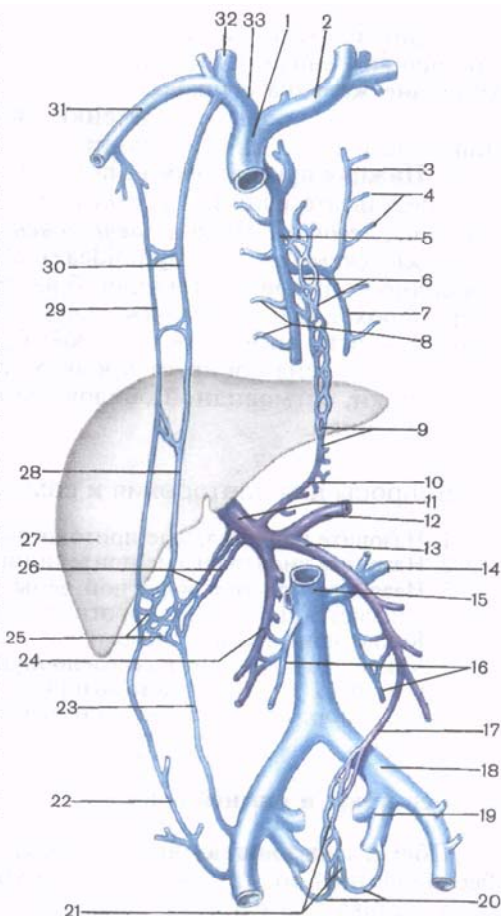


Рис. 116. Схема взаимоотношения ветвей воротной вены с желчными протоками и артериями в печени.

А — формирование воротной вены: 1 — желудочная вена; 2 — двенадцатиперстная кишка; 3 — тощекишечные и подвздошно-кишечные вены; 4 — верхняя брыжеечная вена; 5 — желчный проток; 6 — воротная вена (печени); 7 — нижняя брыжеечная вена; 8 — селезеночная вена; 9 — селезенка; 10 — поперечная ободочная кишка; 11 — поджелудочная железа. Б — ветвления воротной вены и печеночной артерии в печени: 1 — печень; 2 — желчный пузырь; 3 — воротная вена (печени); 4 — пузырный проток; 5 — общий печеночный проток; 6 — правая ветвь воротной вены; 7 — междольковый проток, междольковые венула и артериола; 8 — центральная вена; 9 — печеночная вена; 10 — поддольковая вена; 11 — левая ветвь воротной вены (печени); 12 — сегментарные ветви; 13 — общий желчный проток; 14 — нижняя полая вена; 15 — брюшная часть аорты; 16 — собственная печеночная артерия. В — микрососуды и желчные пути дольки печени: 1 — междольковая венула; 2 — междольковый проток; 3 — междольковая артериола; 4 — синусоидные сосуды; 5 — центральная вена; 6 — перегородочная (септальная) венула; 7 — перегородочная (септальная) артериола; 8 — междольковый проток; 9 — желчный проток.

Рис. 117. Анастомозы между воротной, верхней и нижней полыми венами (схема).

1 — верхняя полая вена; 2 — левая плечеголовная вена; 3 — добавочная полунепарная вена; 4 — левые задние межреберные вены; 5 — непарная вена; 6 — пищеводные вены; 7 — полунепарная вена; 8 — правые задние межреберные вены; 9 — анастомоз между воротной и верхней полыми венами; 10 — левая желудочная вена; 11 — воротная вена (печени); 12 — селезеночная вена; 13 — нижняя брыжеечная вена; 14 — левая почечная вена; 15 — нижняя полая вена; 16 — яичковые (яичниковые) вены; 17 — верхняя прямокишечная вена; 18 — левая общая подвздошная вена; 19 — левая внутренняя подвздошная вена; 20 — средние прямокишечные вены; 21 — венозное прямокишечное сплетение (соединяет систему нижней полых вен с воротной веной); 22 — поверхностная надчревная вена; 23 — нижняя надчревная вена; 24 — верхняя брыжеечная вена; 25 — анастомоз между верхней и нижней полыми и воротной венами; 26 — околопупочные вены; 27 — печень; 28 — верхняя надчревная вена; 29 — грудонадчревная вена; 30 — внутренняя грудная вена; 31 — правая подключичная вена; 32 — правая внутренняя яремная вена; 33 — правая плечеголовная вена.



сальниковая вена (v. gastroomentális dextra), правая и средняя ободочно-кишечные вены (vv. cólicae média et dextra), вена червеобразного отростка (v. appendiculáris). В верхнюю брыжеечную вену перечисленные вены приносят кровь от стенок тощей и подвздошной кишки и червеобразного отростка, восходящей ободочной и поперечной ободочной кишки, от желудка, двенадцатиперстной кишки и поджелудочной железы, большого сальника.

2. Селезеночная вена (v. splénica) располагается вдоль верхнего края поджелудочной железы ниже селезеночной артерии. Эта вена проходит слева направо, пересекая спереди аорту. Позади головки поджелудочной железы она сливается с верхней брыжеечной веной. Притоками селезеночной вены являются *поджелудочные вены (vv. pancreáticae), короткие желудочные вены*

(vv. gástricae brèves) и *левая желудочно-сальниковая вена* (v. gastroomentalis sinistra). Последняя анастомозирует по большой кривизне желудка с правой одноименной веной. Селезеночная вена собирает кровь от селезенки, части желудка, поджелудочной железы и большого сальника.

3. Нижняя брыжеечная вена (v. mesentérica inférior) образуется в результате слияния *верхней прямокишечной вены* (v. rectális supérior), *левой ободочно-кишечной вены* (v. cólica sinistra) и *сигмовидно-кишечных вен* (vv. sigmoídae). Располагаясь рядом с левой ободочной артерией, нижняя брыжеечная вена направляется вверх, проходит позади поджелудочной железы и впадает в селезеночную вену (иногда в верхнюю брыжеечную вену). Нижняя брыжеечная вена собирает кровь от стенок верхней части прямой кишки, сигмовидной ободочной кишки и нисходящей ободочной кишки.

Вопросы для повторения и самоконтроля

1. Назовите париетальные притоки нижней поллой вены.
2. Назовите висцеральные притоки нижней поллой вены.
3. Назовите притоки воротной вены. В каком месте эти притоки сливаются и образуют воротную вену?
4. Какие вены впадают в нижнюю брыжеечную вену?
5. Какие вены впадают в селезеночную вену?
6. С какими венами анастомозируют притоки воротной вены, образуя порто-кавальные анастомозы?

Вены таза и нижней конечности

Общая подвздошная вена (v. iliáca comúnis) — это крупный бесклапанный сосуд. Образуется на уровне крестцово-подвздошного сустава при слиянии внутренней и наружной подвздошных вен. *Правая общая подвздошная вена* проходит сначала позади, а затем латеральнее одноименной артерии. *Левая общая подвздошная вена* располагается медиальнее одноименной артерии. В нее впадает **срединная крестцовая вена** (v. sacrális mediana).

На уровне межпозвоночного диска, между IV и V поясничными позвонками, правая и левая общие подвздошные вены сливаются, образуя нижнюю полую вену.

Внутренняя подвздошная вена (v. iliáca intérna) редко имеет клапаны, лежит на боковой стенке малого таза позади одноименной артерии. Области, из которых приносят кровь ее притоки, соответствуют (за исключением пупочной вены) разветвлениям одноименной артерии. Внутренняя подвздошная вена имеет париетальные и висцеральные притоки, причем последние, за исключением вен мочевого пузыря, клапанов не имеют. Как правило, они начинаются от венозных сплетений, окружающих органы малого таза.

П а р и е т а л ь н ы е п р и т о к и:

1) *верхние и нижние ягодичные вены* (vv. gluteales superiores et inferiores);

2) *запирательные вены* (vv. obturatoriae);

3) *латеральные крестцовые вены* (vv. sacrales laterales) парные;

4) *подвздошно-поясничная вена* (v. iliolumbalis) непарная. Эти вены прилежат к одноименным артериям, имеют клапаны.

В и с ц е р а л ь н ы е п р и т о к и:

1) **крестцовое сплетение** (pléxus venosus sacralis) образуется за счет анастомозов корней крестцовых латеральных и срединной вен;

2) **предстательное венозное сплетение** (pléxus venosus prostaticus) у мужчин. Это венозное сплетение крупных вен, окружающих предстательную железу и семенные пузырьки, в которое впадают *глубокая дорсальная вена полового члена* (v. dorsalis profunda penis), *глубокие вены полового члена* (vv. profundae penis) и *задние мошоночные вены* (vv. scrotales posteriores), проникающие в полость таза через мочеполовую диафрагму;

3) **влагалищное венозное сплетение** (pléxus venosus vaginalis) у женщин. Это сплетение окружает мочеиспускательный канал и влагалище. Кверху оно переходит в **маточное венозное сплетение** (pléxus venosus uterinus), окружающее шейку матки. Отток крови от этих сплетений происходит через *маточные вены* (vv. uterinae);

4) **мочепузырное венозное сплетение** (pléxus venosus vesicalis) охватывает мочевой пузырь с боков и в области дна. Кровь из этого сплетения оттекает по *мочепузырным венам* (vv. vesicales);

5) **прямокишечное венозное сплетение** (pléxus venosus rectalis) прилежит к прямой кишке сзади и с боков. Это сплетение расположено в ее подслизистой основе и наиболее сложно развито в нижнем отделе прямой кишки. Из этого сплетения кровь оттекает по одной непарной и двум парным средним и нижним прямокишечным венам, анастомозирующим друг с другом в стенках прямой кишки. *Верхняя прямокишечная вена* (v. rectalis superior) впадает в нижнюю брыжеечную вену.

Средние прямокишечные вены (vv. rectales mediae) парные, собирают кровь от среднего отдела органа (впадают во внутреннюю подвздошную вену). *Нижние прямокишечные вены* (vv. rectales inferiores) также парные, по ним оттекает кровь во *внутреннюю половую вену* (v. pudenda interna) — приток внутренней подвздошной вены.

Вены тела человека соединяются между собой многочисленными анастомозами. Наибольшее практическое значение имеют межсистемные венозные анастомозы, т.е. при помощи которых связаны между собой системы верхней и нижней полых и воротной вен (табл. 17).

Наружная подвздошная вена (v. iliaca externa) является продолжением бедренной вены (границей между ними служит па-

Таблица 17. Анастомозы вен (межсистемные)

Приносящие магистральные вены	Притоки магистральных вен, образующие анастомозы		Месторасположения анастомозов
Верхняя полая вена и нижняя полая вена	Верхняя надчревная вена (приток внутренней грудной вены) и груднонадчревные вены (притоки подмышечной вены) — система верхней полой вены	Нижняя надчревная вена (приток наружной подвздошной вены) и поверхностная надчревная вена (приток бедренной вены) — система нижней полой вены	В толще передней стенки живота
Верхняя полая вена и нижняя полая вена	Правая и левая восходящие поясничные вены (притоки непарной и полунепарной вен) — система верхней полой вены	Правые и левые поясничные вены — система нижней полой вены	В толще задней стенки живота
Верхняя полая вена и нижняя полая вена	Спинномозговые притоки задних межреберных вен — система верхней полой вены	Спинномозговые вены (притоки поясничных вен) — система нижней полой вены	Внутри позвоночного канала и вокруг позвоночного столба
Верхняя полая вена и воротная вена	Верхняя надчревная вена (приток внутренней грудной вены) — система верхней полой вены	Околопупочные вены — система воротной вены	В толще передней стенки живота
Верхняя полая вена и воротная вена	Пищеводные вены (притоки непарной вены) — система верхней полой вены	Левая желудочная вена (система воротной вены)	В области кардии желудка
Нижняя полая вена и воротная вена	Нижняя надчревная вена (приток наружной подвздошной вены)	Околопупочные вены — система воротной вены	В толще передней стенки живота
Нижняя полая вена и воротная вена	Средняя прямокишечная вена (приток внутренней подвздошной вены), нижняя прямокишечная вена (приток внутренней полой вены) — система нижней полой вены	Верхняя прямокишечная вена (приток нижней брыжеечной вены) — системы воротной вены	В стенках прямой кишки

ховая связка), принимает кровь из всех вен нижней конечности. Эта вена клапанов не имеет, следует вверх рядом с одноименной артерией и прилежит с медиальной стороны к большой поясничной мышце. На уровне крестцово-подвздошного сустава соединяется с внутренней подвздошной веной, образуя общую подвздошную вену. Непосредственно над паховой связкой (почти в пределах сосудистой лакуны) в наружную подвздошную вену впадают **нижняя надчревная вена** (v. epigástrica inférior) и **глубокая вена, огибающая подвздошную кость** (v. circumfléxa iliáca profúnda). Положение и притоки этих вен соответствуют разветвлениям одноименных артерий. Анастомозирует нижняя надчревная вена с подвздошно-поясничной веной — притоком внутренней подвздошной вены.

Вены нижней конечности делятся на поверхностные и глубокие.

Поверхностные вены нижней конечности. **Тыльные пальцевые вены стопы** (vv. digitáles dorsáles pédis) выходят из венозных сплетений пальцев и впадают в **тыльную венозную дугу стопы** (árcus venósus dorsális pédis). Из этой дуги берут начало **медиальная и латеральная краевые вены** (vv. margináles mediális et laterális). Продолжением первой является большая подкожная вена ноги, а второй — малая подкожная вена ноги (рис. 118, 119).

На подошве стопы начинаются **подошвенные пальцевые вены** (vv. digitáles plantáres). Соединяясь между собой, они образуют **подошвенные плюсневые вены** (vv. metatarsáles plantáres), которые впадают в **подошвенную венозную дугу** (árcus venósus plantáris). Из этой дуги по медиальной и латеральной подошвенным венам кровь оттекает в задние большеберцовые вены.

Большая подкожная вена ноги (v. saphéna mágna) начинается впереди медиальной лодыжки и, приняв вены подошвы стопы, следует рядом с подкожным нервом по медиальной поверхности голени вверх. Эта вена огибает сзади медиальный мыщелок бедра, пересекает спереди портняжную мышцу и проходит по переднемедиальной поверхности бедра к **п о д к о ж н о й щ е л и** (hiátus saphénus). Здесь вена огибает серповидный край, прободает решетчатую фасцию и впадает в бедренную вену. Большая подкожная вена ноги принимает многочисленные подкожные вены переднемедиальной поверхности голени и бедра, имеет много клапанов. Перед впадением в бедренную вену в большую подкожную вену ноги впадают следующие вены: **наружные половые вены** (vv. pudéndae extérnae); **поверхностная вена, огибающая подвздошную кость** (v. circumfléxa iliáca superficialis); **поверхностная надчревная вена** (v. epigástrica superficialis); **дорсальные поверхностные вены полового члена (клитора)** [vv. dorsáles superficiales pénis (clitóridis)]; **передние мошоночные (губные) вены** [vv. scrotáles (labiáles) anterióres].

Малая подкожная вена ноги (v. saphéna págva) является продолжением латеральной краевой вены стопы и имеет много кла-

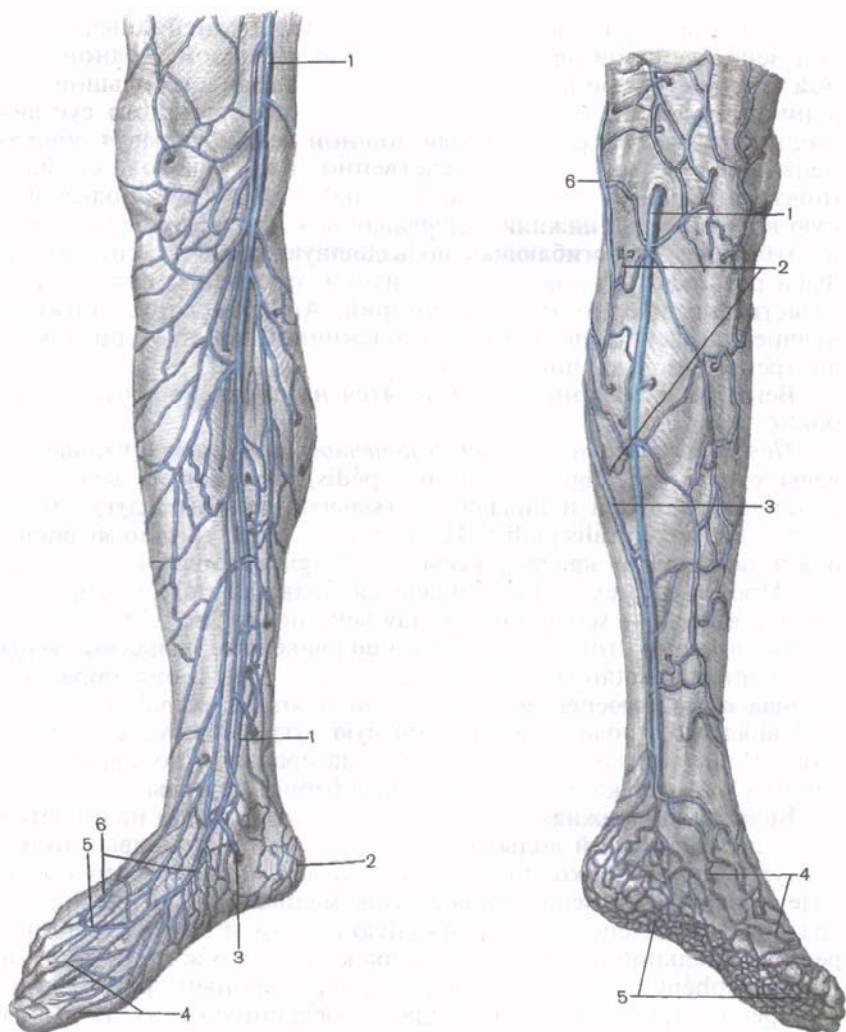


Рис. 118. Большая подкожная вена правой нижней конечности и ее притоки в области голени и стопы.

1 — большая подкожная вена ноги; 2 — пяточная венозная сеть; 3 — ветвь, соединяющая подкожные (поверхностные) вены с глубокими; 4 — тыльные пальцевые вены стопы; 5 — тыльная венозная дуга стопы; 6 — тыльная венозная сеть стопы.

Рис. 119. Малая подкожная вена правой нижней конечности и ее притоки.

1 — малая подкожная вена ноги; 2 — подкожные вены; 3 — анастомоз, соединяющий малую и большую подкожные вены ноги; 4 — тыльная венозная сеть стопы; 5 — подошвенная венозная сеть; 6 — большая подкожная вена ноги.

панов. Собирает кровь из тыльной венозной дуги и подкожных вен подошвы, латеральной части стопы и пяточной области. Малая подкожная вена следует вверх позади латеральной лодыжки, затем располагается в борозде между латеральной и медиальной головками икроножной мышцы, проникает в подколенную ямку, где впадает в подколенную вену. В малую подкожную вену ноги впадают поверхностные вены заднелатеральной поверхности голени. Ее притоки имеют многочисленные анастомозы с глубокими венами и с большой подкожной веной ноги.

Глубокие вены нижней конечности. Эти вены снабжены многочисленными клапанами, попарно прилежат к одноименным артериям. Исключение составляет **глубокая вена бедра** (v. profunda femoris). Ход глубоких вен и области, от которых они выносят кровь, соответствуют разветвлениям одноименных артерий: **передние большеберцовые вены** (vv. tibiales anteriores), **задние большеберцовые вены** (vv. tibiales posteriores), **малоберцовые вены** (vv. fibulares), **подколенная вена** (v. poplitea), **бедренная вена** (v. femoralis) и др.

ВАРИАНТЫ И АНОМАЛИИ ВЕН

Аномалия и топография вен более вариабельны, чем артерий.

Верхняя полая вена в качестве редких непостоянных притоков может иметь правую верхнюю легочную вену, правую внутреннюю грудную вену, правую верхнюю межреберную вену. Редко имеется парная (правая и левая) верхняя полая вена, при этом верхняя полая вена образуется из левой плечеголовной и полунепарной вен. Иногда сохраняется левый общий венозный (кьювьеров) проток, соединяющий левую плечеголовную вену с венечным синусом сердца. В некоторых случаях имеется сообщение между притоками верхней полой и легочных вен.

Непарная и полунепарная вены изменчивы по калибру, топографии, выраженности притоков. Иногда полунепарная вена впадает в непарную вену 2—3 стволами. Уровень впадения полунепарной вены в непарную изменчив: в 20 % случаев она впадает на уровне VI грудного позвонка, в 6 % — VII грудного, в 14 % — VIII грудного, в остальных случаях — на уровне IX—XI грудных позвонков. Добавочная полунепарная вена иногда отсутствует.

Притоками **внутренней яремной вены** иногда являются верхняя щитовидная вена и некоторые притоки язычной вены. Диплоические и эмиссарные вены у людей пожилого и старческого возраста местами исчезают. Притоки лицевой вены нередко слабо выражены. Притоки **наружной ярем-**

но й в е н ы непостоянные, может отсутствовать ее передний приток—анастомоз с занижнечелюстной веной (задний приток). Наружная яремная вена может формироваться у заднего края грудино-ключично-сосцевидной мышцы. Иногда во внутреннюю яремную вену впадают притоки лицевой вены, язычных вен, добавочная внутренняя яремная вена, вена молочной железы, расположенная подкожно. Встречается непарная средняя вена шеи, которая проходит подкожно впереди от трахеи. Передние яремные вены очень изменчивы по количеству и топографии.

П о д к л ю ч и ч н а я в е н а иногда проходит вместе с подключичной артерией в межлестничном промежутке. Непостоянными притоками подключичной вены являются поверхностная вертикальная (продольная) вена шеи и правая верхняя межреберная вена. Редко подключичная вена двойная.

П л е ч е г о л о в н ы е в е н ы изменчивы по количеству и направлению своих притоков. Иногда в плечеголовную вену впадает подмышечная вена. Изредка подключичная и внутренняя яремная вены открываются в плечеголовную вену раздельно. Редко плечеголовная вена образует местные расширения, чередующиеся с узкими ее участками.

Изредка встречаются две подмышечные вены — медиальная и латеральная, идущие параллельно, местами соединяющиеся между собой анастомозами. Количество плечевых вен может колебаться от одной до четырех. Выраженность их топографии очень изменчива.

Л а т е р а л ь н а я п о д к о ж н а я в е н а руки может отсутствовать, иногда удвоена. М е д и а л ь н а я п о д к о ж н а я в е н а руки иногда идет непосредственно под фасцией предплечья и плеча, может впадать в подмышечную вену. Топография соединений между латеральной и медиальной подкожными венами крайне изменчива. Описаны следующие наиболее частые формы межвенных связей поверхностных вен предплечья.

1. Латеральная подкожная вена руки идет косо вверх через локтевую ямку, впадает на уровне нижней трети плеча в медиальную подкожную вену руки. Промежуточная вена локтя при этом отсутствует, промежуточная вена предплечья впадает в место слияния латеральной и медиальной подкожных вен или в одну из них.

2. Иногда имеется значительно развитая промежуточная вена предплечья. Она может раздваиваться, впадает двумя частями по отдельности в латеральную и медиальную подкожные вены руки или, не разделяясь, открывается в одну из них. Возможно впадение промежуточной вены предплечья непосредственно в одну из плечевых вен. Диаметр и количество глубоких вен предплечья изменчивы.

Н и ж н я я п о л а я в е н а редко удвоена. Притоками ее могут быть добавочные почечные вены, отдельные тонкие при-токи воротной вены.

П е ч е н о ч н ы е в е н ы иногда образуют один короткий ствол — общую печеночную вену, впадающую в правое предсер-дие, при этом нижняя полая вена открывается в непарную или пупочную вену. Пупочная вена нередко сохраняется на всем протяжении, отводя кровь в нижнюю полую вену. Количество, диаметр почечных, яичковых (яичниковых) вен изменчивы. Число поясничных вен может составлять от одной до шести.

О б щ и е, н а р у ж н ы е и в н у т р е н н и е подвздош-ные вены могут образовывать местные расширения.

Б о л ь ш а я п о д к о ж н а я в е н а ноги иногда очень тонкая, часто удвоена, реже — утроена. Иногда в нее впадает малая подкожная вена ноги. Часто имеется добавочная подкож-ная вена бедра, собирающая кровь от медиальной или задней стороны бедра. Эта вена впадает в большую подкожную вену ноги и крайне редко самостоятельно в бедренную вену. Встре-чается подкожная вена, расположенная на латеральной поверх-ности бедра. Она впадает в большую подкожную вену ноги вблизи подкожной расщелины, так называемой овальной ямки. Иногда имеется два ствола малой подкожной вены ноги, связанные многочисленными поперечными анастомозами. **М а л а я п о д-к о ж н а я в е н а** ноги может впадать в большую подкожную или в глубокую вену бедра.

П о д к о л е н н а я и б е д р е н н а я в е н ы иногда уд-воены. Выраженность их притоков изменчива.

В о р о т н а я в е н а имеет различные длину и диаметр. Ее дополнителными притоками являются добавочные селезеноч-ная, поджелудочно-двенадцатиперстная и правая желудочно-сальниковая вены. В верхнюю брыжеечную вену иногда впадает короткий ствол поджелудочно-двенадцатиперстной вены. В се-лезеночную вену часто открываются вены кардиальной части желудка.

РАЗВИТИЕ И ВОЗРАСТНЫЕ ОСОБЕННОСТИ КРОВЕНОСНЫХ СОСУДОВ

Развитие артерий. На 3-й неделе развития зародыша от арте-риального ствола отходят две вентральные аорты. Шесть пар аортальных дуг соединяют вентральные аорты с начальными от-делами правой и левой дорсальных аорт. Аортальные дуги I, II и V вскоре редуцируются, поэтому главную роль в образовании артерий головы, шеи и грудной полости играют III, IV и VI аор-тальные дуги, а также участки правых и левых вентральных и дорсальных аорт. Передний участок каждой вентральной аорты (от I до III аортальной дуги) превращается в наружную сонную

артерию. Каждая третья аортальная дуга и передний участок дорсальной аорты преобразуются во внутреннюю сонную артерию. Участок дорсальной аорты между III и IV аортальными дугами редуцируется, а соответствующий участок вентральной аорты превращается в общую сонную артерию. Левая IV дуга становится дугой дефинитивной аорты, которая соединяет восходящую и нисходящую части аорты. Правая дорсальная аорта (кзади от IV правой аортальной дуги) редуцируется, IV правая аортальная дуга становится проксимальным участком подключичной артерии. Участок правой вентральной аорты (между правыми III и IV аортальными дугами), от которого она отходит, превращается в короткий плечеголовной ствол; его ветвями, таким образом, являются правая сонная и правая подключичная артерия. Левая подключичная артерия развивается не из аортальных дуг, а за счет одной из межсегментарных дорсальных артерий — ветви левой дорсальной аорты. В итоге от дефинитивной дуги аорты отходят плечеголовной ствол, левая общая сонная и левая подключичная артерии.

Шестая пара аортальных дуг после разделения артериального ствола на восходящую часть аорты и легочный ствол становится легочными артериями. Правая VI дуга теряет связь с дорсальной аортой, а ее дистальный участок полностью редуцируется. Левая VI аортальная дуга сохраняет связь с левой дорсальной аортой в виде широкого артериального (боталлова) протока, по которому у плода кровь из легочного ствола следует в аорту; после рождения проток запусеивается, а вместо него остается артериальная связка.

Межсегментарные дорсальные артерии претерпевают ряд изменений. Каждая из этих артерий подразделяется на дорсальную и вентральную ветви. В области шеи и головы из их дорсальных ветвей образуется позвоночная артерия, а ближе кпереди (краниальнее) — базилярная артерия и ее ветви. В области туловища межсегментарные артерии превращаются в задние межреберные артерии, кровоснабжающие стенки тела. Из вентральных ветвей формируются левая подключичная артерия и дистальный участок правой подключичной артерии.

Сегментарность закладки латеральных и вентральных артерий тела зародыша в процессе развития нарушается. Из латеральных сегментарных артерий образуются парные диафрагмальная, почечная, надпочечниковая и яичковая (яичниковая) артерии. Из вентральных сегментарных артерий развиваются непарные артерии, кровоснабжающие органы брюшной полости: чревный ствол, верхняя и нижняя брыжеечные артерии. Каудально расположенные вентральные сегментарные артерии превращаются в правую и левую пупочные артерии. От начала каждой из них отходит осевая артерия нижней конечности. В последующем осевая артерия подвергается обратному развитию, и у взрослого человека представлена тонкой малобер-

цовой артерией и очень тонкой артерией, сопровождающей седалищный нерв. По мере формирования органов малого таза и особенно нижних конечностей значительного развития достигают подвздошные артерии (общая, наружная и внутренняя). Пупочная артерия становится ветвью внутренней подвздошной, а наружная подвздошная в виде основной артериальной магистрали продолжается на нижнюю конечность в бедренную, подколенную, переднюю и заднюю большеберцовые артерии.

Развитие вен. Вены тела зародыша закладываются на 4-й неделе в виде парных, расположенных по бокам тела стволов (вентральное дорсальных аорт). В передней области тела вены называются прекардинальными (передние кардинальные), а в задней — посткардинальными (задние кардинальные). Те и другие вены каждой стороны впадают в правую и левую общие кардинальные вены (кюверовы протоки), а последние — в венозный синус сердца. Дальнейшие превращения, которые претерпевают вены тела зародыша, тесно связаны с развитием сердца, редукцией его венозного синуса, а также с формированием внутренних органов и конечностей. На пути желточно-брыжеечных вен развивается печень, поэтому эти вены становятся составной частью ее воротной системы. Из общей выносящей вены печени, которая образуется по выходе из печени вследствие слияния проксимальных отделов желточно-брыжеечных вен, развивается печеночная часть нижней полых вены.

Левая пупочная вена (правая быстро редуцируется) большим количеством анастомозов соединяется с воротной системой печени. Один из таких анастомозов превращается в широкий венозный (аранциев) проток, связывающий пупочную вену непосредственно с печеночными венами в месте их впадения в нижнюю полую вену. После рождения остатком этого протока является венозная связка печени.

Главные вены тела человека — верхняя и нижняя полые вены развиваются в результате перестройки пре- и посткардинальных вен и образования новых вен. Из анастомоза между прекардинальными венами формируется левая плечеголовная вена, которая несет венозную кровь в правую прекардинальную вену. Последняя кзади от этого анастомоза вместе с правой общей кардинальной веной превращается в верхнюю полую вену. Развитие нижней полых вены тесно связано с развитием средней (первичной) почки и кардинальных вен, а также анастомозов между ними. Наличие анастомозов приводит к значительному расширению вен правой стороны задней части тела зародыша и редукции вен левой стороны. В результате этого нижняя полая вена развивается из различных отделов вен правой стороны задней части тела зародыша: ее печеночная часть (от устья до места впадения в нее надпочечниковой вены) — из

общей выносящей вены печени, предпочечная часть — из правой субкардинальной вены, почечная часть — из анастомоза между правым суб- и супракардинальными венами, позадипочечная часть — из поясничного отдела правой супракардинальной вены. Большая часть вен, впадающих в нижнюю полую вену, также развивается за счет различных отделов кардинальных вен. Остатками кардинальных вен являются справа — непарная и слева — полунепарная вены.

ВОЗРАСТНЫЕ ОСОБЕННОСТИ АРТЕРИЙ И ВЕН

Артерии и вены легких наиболее интенсивно развиваются в первый год жизни ребенка, что связано со становлением функции дыхания, а также с постнатальной облитерацией артериального (боталлова) протока. В период полового созревания отмечается новое усиление процесса развития легочных сосудов. В 40—50 лет артерии и вены легкого достигают наибольших размеров.

Сосуды большого круга кровообращения. После рождения ребенка по мере увеличения возраста окружность, диаметр, толщина стенок артерий и их длина увеличиваются. Изменяется также уровень отхождения артериальных ветвей от магистральных артерий и даже тип их ветвления. Диаметр левой венечной артерии больше диаметра правой венечной артерии у людей всех возрастных групп. Наиболее существенные различия в диаметре этих артерий отмечаются у новорожденных и детей 10—14 лет. У людей старше 75 лет диаметр правой венечной артерии незначительно больше, чем диаметр левой. У детей раннего возраста диаметр общей сонной артерии равен 3—6 мм, а у взрослых составляет 9—14 мм. Диаметр подключичной артерии наиболее интенсивно увеличивается от момента рождения ребенка до 4 лет. В первые 10 лет жизни наибольший диаметр из всех мозговых артерий имеет средняя. В раннем детском возрасте артерии кишечника почти все одинакового диаметра. Разница между диаметром магистральных артерий и диаметром их ветвей 2-го и 3-го порядков вначале невелика, однако по мере увеличения возраста ребенка эта разница также увеличивается. Диаметр магистральных артерий растет быстрее, чем диаметр их ветвей. В течение первых 5 лет жизни ребенка диаметр локтевой артерии увеличивается более интенсивно, чем лучевой, но в дальнейшем диаметр лучевой артерии превалирует. Увеличивается также окружность артерий. Так, окружность восходящей аорты у новорожденных равна 17—23 мм, в 4 года — 39 мм, в 15 лет — 49 мм, у взрослых — 60 мм. Толщина стенок восходящей аорты растет очень интенсивно до 13 лет, а общей сонной артерии стабилизируется после 7 лет. Интенсивно нарастает и площадь просвета вос-

ходящей аорты — с 23 мм² у новорожденных до 107,2 мм² у двенадцатилетних, что согласуется с увеличением размеров сердца и сердечного выброса. Длина артерий возрастает пропорционально росту тела и конечностей. Например, длина нисходящей части аорты к 50 годам увеличивается почти в 4 раза, при этом длина грудной части аорты нарастает быстрее, чем брюшной. Артерии, кровоснабжающие мозг, наиболее интенсивно развиваются до 3—4-летнего возраста, по темпам роста превосходя другие сосуды. Наиболее быстро растет в длину передняя мозговая артерия. С возрастом удлиняются также артерии, кровоснабжающие внутренние органы, и артерии верхних и нижних конечностей. Так, у новорожденных и детей грудного возраста нижняя брыжеечная артерия имеет длину 5—6 см, а у взрослых — 16—17 см.

Уровень отхождения ветвей от магистральных артерий у новорожденных и детей, как правило, располагается проксимальнее, а углы, под которыми отходят эти сосуды, у детей больше, чем у взрослых. Меняется также радиус кривизны дуг, образуемых сосудами. Например, у новорожденных и детей до 12 лет дуга аорты имеет больший радиус кривизны, чем у взрослых.

Пропорционально росту тела и конечностей и соответственно увеличению длины их артерий происходит частичное изменение топографии этих сосудов. Чем старше человек, тем ниже располагается дуга аорты. У новорожденных дуга аорты выше уровня I грудного позвонка, в 17—20 лет — на уровне II, в 25—30 лет — на уровне III, в 40—45 лет — на высоте IV грудного позвонка, а у пожилых и старых людей — на уровне межпозвоночного диска между IV и V грудными позвонками. Изменяется также топография артерий конечности. Например, у новорожденного проекция локтевой артерии соответствует переднемедиальному краю локтевой кости, а лучевой артерии — переднемедиальному краю лучевой кости. С возрастом локтевая и лучевая артерии перемещаются по отношению к срединной линии предплечья в латеральном направлении. У детей старше 10 лет эти артерии располагаются и проецируются так же, как и у взрослых. Проекция бедренной и подколенной артерий в первые годы жизни ребенка также смещаются в латеральном направлении от срединной линии бедра, при этом проекция бедренной артерии приближается к медиальному краю бедренной кости, а проекция подколенной артерии — к срединной линии подколенной ямки. Наблюдается изменение топографии ладонных дуг. Поверхностная ладонная дуга у новорожденных и детей младшего возраста располагается проксимальнее середины II и III пястных костей. У взрослых эта дуга проецируется на уровне середины III пястной кости.

По мере увеличения возраста происходит также изменение типа ветвления артерий. Так, у новорожденного тип ветвления

венечных артерий россыпной, к 6—10 годам формируется магистральный тип, который сохраняется на протяжении всей жизни человека.

Вены. С возрастом увеличиваются диаметр вен, площадь их поперечного сечения и длина. Так, например, верхняя полая вена в связи с высоким положением сердца у детей короткая. На первом году жизни ребенка, у детей 8—12 лет и подростков длина и площадь поперечного сечения верхней полый вены возрастают. У людей зрелого возраста эти показатели почти не изменяются, а у пожилых людей и стариков в связи со старческими изменениями структуры стенок этой вены наблюдается увеличение ее диаметра. Нижняя полая вена у новорожденного короткая и относительно широкая (диаметр около 6 мм). К концу первого года жизни диаметр ее увеличивается незначительно, а затем быстрее, чем диаметр верхней полый вены. У взрослых диаметр нижней полый вены (на уровне впадения почечных вен) равен примерно 25—28 мм. Одновременно с увеличением длины полых вен изменяется положение их притоков. Воротная вена и образующие ее верхняя и нижняя брыжеечные и селезеночная вены у новорожденного в основном сформированы.

После рождения меняется топография поверхностных вен тела и конечностей. Так, у новорожденного имеются густые подкожные венозные сплетения. На их фоне крупные вены не контурируются. К 1—2 годам жизни из этих вен отчетливо выделяются более крупные большая и малая подкожные вены ноги, а на верхней конечности — латеральная и медиальная подкожные вены руки. Быстро увеличиваются диаметр поверхностных вен ноги от периода новорожденности до 2 лет: большой подкожной вены почти в 2 раза, а малой подкожной вены — в 2,5 раза.

КРОВООБРАЩЕНИЕ ПЛОДА

Все, что необходимо для развития, плод получает из крови матери. Материнская кровь по маточной артерии проникает в плаценту («детское место»). Кровь матери и плода в плаценте не смешиваются, поэтому кровообращение плода называется плацентарным. В плаценте кровь плода получает из материнской крови через гематоплацентарный барьер питательные вещества. Из плаценты артериальная кровь поступает в пупочную вену плода (рис. 120), которая в составе пупочного канатика направляется к нижнему краю печени, ложится в борозду пупочной вены и на уровне ворот печени делится на две ветви. Первая ветвь впадает в воротную вену, а вторая ветвь — венозный (аранциев) проток (*dūctus venosus*) — в одну из печеночных вен или в нижнюю полую вену. Таким образом, артериальная кровь, которая оттекает по пупочной вене

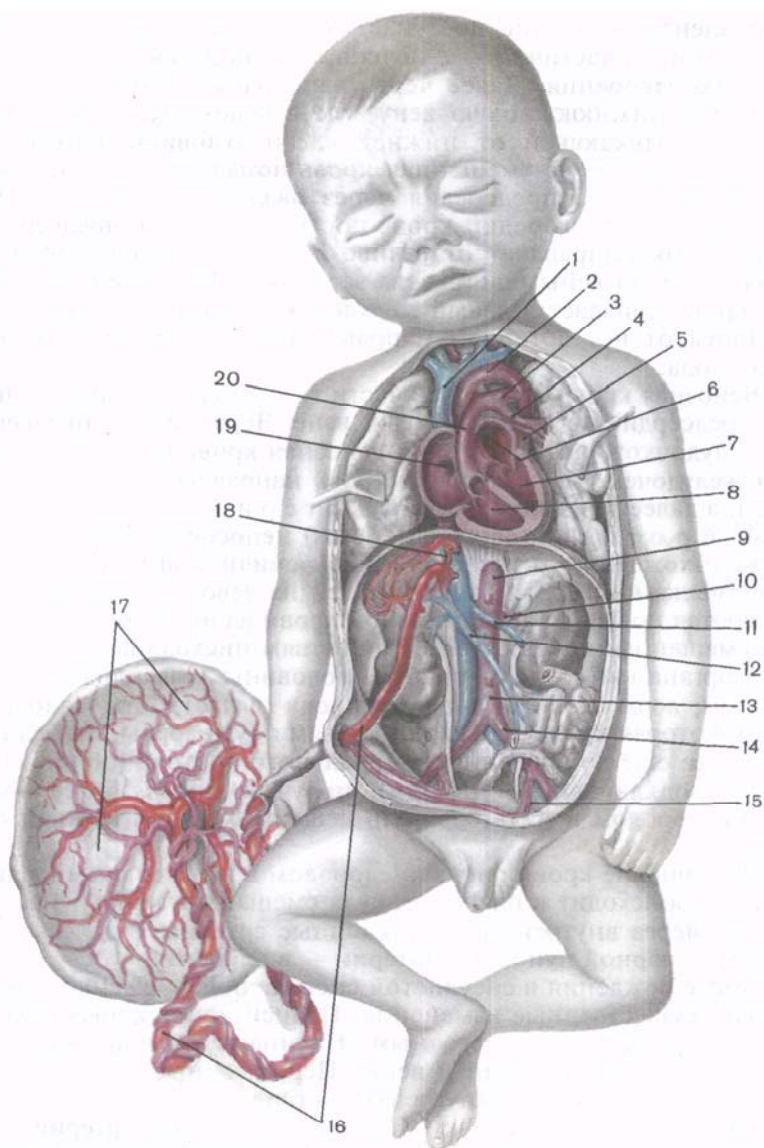


Рис. 120. Кровообращение плода.

1 — верхняя полая вена; 2 — дуга аорты; 3 — артериальный проток; 4 — левая легочная артерия; 5 — нисходящая часть аорты; 6 — левое предсердие; 7 — левый желудочек; 8 — правый желудочек; 9 — брюшная часть аорты; 10 — левая печеночная артерия; 11 — левая почечная вена; 12 — воротная вена (печени); 13 — аорта; 14 — левая общая подвздошная артерия; 15 — левая пупочная артерия; 16 — пупочная вена; 17 — плацента; 18 — венозный проток; 19 — овальное отверстие правого желудочка сердца; 20 — легочный ствол.

от плаценты, частично поступает непосредственно в нижнюю полую вену, а частично — в печень, являющуюся у плода органом кроветворения. Далее через печеночные вены кровь поступает в нижнюю полую вену, где смешивается с венозной кровью, оттекающей от нижней части туловища плода. По нижней полую вену смешанная кровь попадает в правое предсердие. Из этого предсердия через овальное отверстие межпредсердной перегородки кровь поступает в левое предсердие, куда ее ток направляет отчетливо развитая у плода заслонка нижней полую вены (евстахиева заслонка). Из левого предсердия кровь попадает в левый желудочек, а затем по аорте и отходящим от нее артериям направляется к органам и тканям тела плода.

Венозная кровь от верхней части тела плода поступает в правое предсердие по верхней полую вену. Через правое предсердно-желудочковое отверстие эта венозная кровь проходит в правый желудочек. Из желудочка кровь направляется в легочный ствол, а далее течет по крупному артериальному (боталлову) протоку (*dúctus arteriósus*) непосредственно в аорту (ниже отхождения от нее левой подключичной артерии). В аорте к смешанной крови, поступившей из левого желудочка, добавляются новые порции венозной крови из правого желудочка. Эта смешанная кровь оттекает по ветвям нисходящей аорты ко всем органам и стенкам нижней половины тела плода. Таким образом, верхняя половина тела плода (в частности, головной мозг), которая кровоснабжается ветвями дуги аорты, отходящими от нее еще до впадения артериального протока (общие сонные и подключичные артерии), получает кровь, более богатую кислородом и питательными веществами, чем нижняя половина.

Обогащение крови плода кислородом и питательными веществами происходит в плаценте, куда смешанная кровь из аорты следует через внутренние подвздошные артерии, а далее по ее ветвям — парной пупочной артерии — в плаценту.

После рождения в сосудистой системе новорожденного происходят существенные изменения. Плацентарное кровообращение резко заменяется легочным. Начинают функционировать легкие, легочные артерии и вены. Перевязанные после рождения пупочные сосуды заустевают: ствол пупочной вены превращается в круглую связку печени, а пупочные артерии — в правую и левую латеральные пупочные связки; просвет артерий сохраняется только в начальном их отделе. Эти пупочные связки располагаются на задней поверхности передней стенки живота. Венозный проток превращается в венозную связку; артериальный проток, который у плода соединял легочный ствол с вогнутой частью дуги аорты, становится артериальной связкой, соединяющей ствол (или левую легочную артерию) с дугой аорты.

Вопросы для повторения и самоконтроля

1. Назовите притоки внутренней подвздошной вены.
2. Перечислите венозные сплетения таза.
3. Перечислите вены нижней конечности (стопы, голени, бедра).
4. Из каких вен берут начало и куда впадают большая и малая подкожные вены ноги?
5. Расскажите о развитии артерий и вен в теле человека.
6. Расскажите об особенностях анатомии вен в постнатальном онтогенезе.
7. Назовите известные аномалии развития артерий и вен.
8. Опишите анатомо-функциональные особенности кровеносного русла плода.

УЧЕНИЕ О НЕРВНОЙ СИСТЕМЕ — НЕВРОЛОГИЯ (NEUROLOGÍA)

Нервная система выполняет следующие функции: управление деятельностью различных систем и аппаратов, составляющих целостный организм, координирование протекающих в нем процессов, установление взаимосвязей организма с внешней средой. Великий физиолог И.П.Павлов писал: «Деятельность нервной системы направляется, с одной стороны, на объединение, интеграцию работы всех частей организма, с другой — на связь организма с окружающей средой, на уравнивание системы организма с внешними условиями».

Нервы проникают во все органы и ткани, образуют многочисленные разветвления, имеющие рецепторные (чувствительные) и эффекторные (двигательные, секреторные) окончания, и вместе с центральными отделами (головной и спинной мозг) обеспечивают соединение всех частей организма в единое целое. Нервная система регулирует функции движения, пищеварения, дыхания, выделения, кровообращения, иммунные (защитные) и метаболические (обмен веществ) процессы и др.

Деятельность нервной системы, по словам И.М.Сеченова, носит рефлекторный характер. **Рефлекс** (от лат. *refléluxus* — отраженный) — это ответная реакция организма на то или иное раздражение (внешнее или внутреннее воздействие), которая происходит при участии центральной нервной системы (ЦНС). Человеческий организм, обитающий в окружающей его внешней среде, взаимодействует с ней. Среда влияет на организм, и организм, в свою очередь, соответствующим образом реагирует на эти влияния. Протекающие в самом организме процессы также вызывают ответную реакцию. Таким образом, нервная система обеспечивает взаимосвязь и единство организма и среды.

Структурно-функциональной единицей нервной системы является нейрон (нервная клетка, нейроцит). Нейрон состоит из тела и отростков. Отростки, проводящие к телу нервной клетки нервный импульс, получили название *дендритов*. От тела нейрона нервный импульс направляется к другой нервной клетке или к рабочей ткани по отростку, который называют *аксоном*, или *нейритом*. Нервная клетка динамически поляризована, т.е.

способна проводить нервный импульс только в одном направлении — от дендрита через тело клетки к аксону (нейриту).

Нейроны в нервной системе, вступая в контакт друг с другом, образуют цепи, по которым передаются (движутся) нервные импульсы. Передача нервного импульса от одного нейрона к другому происходит в местах их контактов и обеспечивается особым рода образованиями, получившими название *межнейронных синапсов*. Различают синапсы аксосоматические, когда окончания аксона одного нейрона образуют контакты с телом следующего, и аксодендритические, когда аксон вступает в контакт с дендритами другого нейрона. Контактный тип отношений в синапсе при различных физиологических состояниях может, очевидно, либо «создаваться», либо «разрушаться», обеспечивая избирательную реакцию на любое раздражение. Помимо этого, контактное построение цепочек нейронов создает возможность для проведения нервного импульса в определенном направлении. Благодаря наличию контактов в одних синапсах и разъединению в других проведение импульса может происходить целенаправленно.

В нервной цепочке различным нейронам присущи разные функции. В связи с этим выделяют три основных типа нейронов по их морфофункциональной характеристике.

1. Чувствительные, рецепторные, или афферентные (приносящие), нейроны. Тела этих нервных клеток лежат всегда вне головного или спинного мозга — в узлах (ганглиях) периферической нервной системы. Один из отростков, отходящий от тела нервной клетки, следует на периферию к тому или иному органу и заканчивается там тем или иным чувствительным окончанием — *рецептором*. Рецепторы способны трансформировать энергию внешнего воздействия (раздражения) в нервный импульс. Второй отросток направляется в ЦНС, спинной мозг или в стволую часть головного мозга в составе задних корешков спинномозговых нервов или соответствующих черепных нервов.

Различают следующие виды рецепторов в зависимости от локализации:

1) **экстероцепторы** воспринимают раздражение из внешней среды. Эти рецепторы расположены в наружных покровах тела, в коже и слизистых оболочках, в органах чувств;

2) **интероцепторы** получают раздражение главным образом при изменениях химического состава внутренней среды организма и давления в тканях и органах;

3) **проприоцепторы** воспринимают раздражения в мышцах, сухожилиях, связках, фасциях, суставных капсулах.

Рецепцию, т.е. восприятие раздражения и начавшееся распространение нервного импульса по нервным проводникам к центрам, И.П.Павлов относил к началу процесса анализа.

2. Замыкательный, вставочный, ассоциативный, или кондукторный, нейрон. Этот нейрон осуществляет передачу возбужде-

ния с афферентного (чувствительного) нейрона на эфферентные. Суть процесса заключается в передаче полученного афферентным нейроном сигнала эфферентному нейрону для исполнения в виде ответной реакции. И.П.Павлов определил это действие как «явление нервного замыкания». Замыкательные (вставочные) нейроны лежат в пределах ЦНС.

3. Эффекторный, эфферентный (двигательный, или секреторный) нейрон. Тела этих нейронов находятся в ЦНС (или на периферии — в симпатических, парасимпатических узлах вегетативной части нервной системы). Аксоны (нейриты) этих клеток продолжают в виде нервных волокон к рабочим органам (произвольным — скелетным и непроизвольным — гладким мышцам, железам), клеткам и различным тканям.

После этих общих замечаний рассмотрим более детально рефлекторную дугу и рефлекторный акт как основной принцип деятельности нервной системы.

Рефлекторная дуга представляет собой цепь нервных клеток, включающую афферентный (чувствительный) и эффекторный (двигательный, или секреторный) нейроны, по которым нервный импульс движется от места своего возникновения (от рецептора) к рабочему органу (эффектору). Большинство рефлексов осуществляется при участии рефлекторных дуг, которые образованы нейронами низших отделов ЦНС — нейронами спинного мозга и ствола головного мозга.

Простейшая рефлекторная дуга (рис. 121) состоит только из двух нейронов — афферентного и эффекторного (эфферентного). Тело первого нейрона (рецепторного, афферентного), как отмечалось, находится вне ЦНС. Обычно это псевдоуниполярный (униполярный) нейрон, тело которого расположено в спинномозговом узле или чувствительном узле одного из черепных нервов. Периферический отросток этой клетки следует в составе спинномозговых нервов или имеющих чувствительные волокна черепных нервов и их ветвей и заканчивается рецептором, воспринимающим внешнее (из внешней среды) или внутреннее (в органах, тканях) раздражение. Это раздражение в нервном окончании трансформируется в нервный импульс, который достигает тела нервной клетки. Затем импульс по центральному отростку (аксону) в составе спинномозговых нервов направляется в спинной мозг или по соответствующим черепным нервам — в головной мозг. В сером веществе спинного мозга или в двигательном ядре головного мозга этот отросток чувствительной клетки образует синапс с телом второго нейрона (эфферентного, эффекторного). В межнейронном синапсе с помощью медиаторов происходит передача нервного возбуждения с чувствительного (афферентного) нейрона на двигательный (эфферентный) нейрон, отросток которого выходит из спинного мозга в составе передних корешков спинномозговых нервов или двигательных нервных волокон черепных

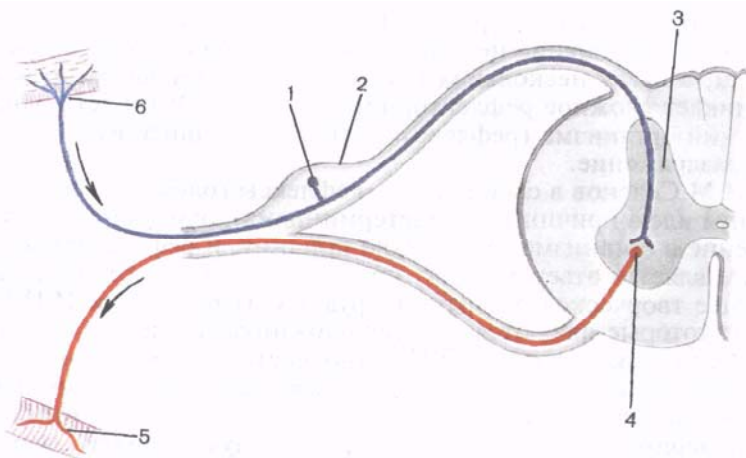


Рис. 121. Простейшая (двухнейронная) рефлексорная дуга (схема).

1 — афферентный (чувствительный) нейрон; 2 — спинномозговой узел; 3 — серое вещество спинного мозга; 4 — эфферентный (двигательный) нейрон; 5 — двигательное нервное окончание в мышце; 6 — чувствительное нервное окончание в коже.

нервов и направляется к рабочему органу, вызывая сокращение мышц.

Как правило, рефлексорная дуга состоит не из двух нейронов, а устроена гораздо сложнее. Между двумя нейронами — рецепторным (афферентным) и эффекторным (эфферентным) — имеется один или несколько замыкательных (вставочных, проводниковых) нейронов. В этом случае возбуждение от рецепторного нейрона по его центральному отростку передается не прямо эффекторной нервной клетке, а одному или нескольким вставочным нейронам. Роль вставочных нейронов в спинном мозге выполняют клетки, лежащие в сером веществе задних столбов. Часть этих клеток имеет аксон (нейрит), который направляется к двигательным клеткам передних рогов спинного мозга того же уровня и замыкает рефлексорную дугу на уровне данного сегмента спинного мозга. Аксоны других клеток могут в спинном мозге предварительно Т-образно делиться на нисходящую и восходящую ветви, которые направляются к двигательным нервным клеткам передних рогов соседних, выше- или нижележащих сегментов. На пути следования каждая восходящая или нисходящая ветвь может отдавать коллатерали к двигательным клеткам этих и других соседних сегментов спинного мозга. В связи с этим становится понятным, что раздражение даже самого минимального числа рецепторов может передаваться не только нервным клеткам какого-то определенного сегмента спинного мозга, но и распространяться на клетки нескольких

соседних сегментов. В результате ответная реакция представляет собой сокращение не одной мышцы и даже не одной группы мышц, а сразу нескольких групп. Так, в ответ на раздражение возникает сложное рефлекторное движение. Это и есть одна из реакций организма (рефлекс) в ответ на внешнее или внутреннее раздражение.

И.М.Сеченов в своем труде «Рефлексы головного мозга» выдвинул идею причинности (детерминизма), отмечая, что каждое явление в организме имеет свою причину, и рефлекторный эффект является ответом на эту причину. Эти идеи получили дальнейшее творческое развитие в трудах С.П.Боткина и И.П.Павлова, которые являются основоположниками учения о нервизме. Огромная заслуга И.П.Павлова состоит в том, что он распространил учение о рефлексе на всю нервную систему, начиная от низших отделов и кончая самыми высшими ее отделами, и экспериментально доказал рефлекторную природу всех без исключения форм жизнедеятельности организма. По мнению И.П.Павлова, простая форма деятельности нервной системы, которая является постоянной, прирожденной, видовой и для формирования структурных предпосылок которой не требуется социальных условий, должна обозначаться как *безусловный рефлекс*.

Кроме этого, существуют приобретаемые в течение индивидуальной жизни временные связи с окружающей средой. Возможность приобретения временных связей позволяет организму устанавливать многообразнейшие и сложнее отношения с внешней средой. Эту форму рефлекторной деятельности И.П.Павлов назвал *условнорефлекторной* (в отличие от безусловнорефлекторной). Местом замыкания условных рефлексов является кора полушарий большого мозга. Головной мозг и его кора — основа высшей нервной деятельности.

П.К.Анохин и его школа экспериментально подтвердили наличие так называемой обратной связи рабочего органа с нервными центрами — «обратную афферентацию». В тот момент, когда из центров нервной системы эфферентные импульсы достигают исполнительных органов, в них вырабатывается ответная реакция (движение или секреция). Этот рабочий эффект раздражает рецепторы исполнительного органа. Возникшие в результате этих процессов импульсы по афферентным путям направляются обратно в центры спинного или головного мозга в виде информации о выполнении органом определенного действия в каждый данный момент. Таким образом создается возможность точного учета правильности исполнения команд с помощью нервных импульсов, поступающих к рабочим органам из нервных центров, и постоянной их коррекции. Существование двусторонней сигнализации по замкнутым круговым или кольцевым рефлекторным нервным цепочкам «обратной афферентации» позволяет производить

постоянные, непрерывные, ежемоментные коррекции любых реакций организма на любые изменения условий внутренней и внешней среды. Без механизмов обратной связи немыслимо приспособление живых организмов к окружающей среде. Так, на смену старым представлениям о том, что в основе деятельности нервной системы лежит «разомкнутая» (незамкнутая) рефлекторная дуга, пришло представление о замкнутой, кольцевой, цепи рефлексов.

КЛАССИФИКАЦИЯ НЕРВНОЙ СИСТЕМЫ

По топографическому принципу нервную систему человека условно подразделяют на центральную и периферическую.

К **центральной нервной системе (ЦНС)** относят спинной мозг и головной мозг, которые состоят из серого и белого вещества. Серое вещество спинного и головного мозга — это скопления нервных клеток вместе с ближайшими разветвлениями их отростков. Белое вещество — это нервные волокна, отростки нервных клеток, имеющие миелиновую оболочку (отсюда белый цвет волокон). Нервные волокна образуют проводящие пути спинного и головного мозга и связывают разные отделы ЦНС и различные ядра (нервные центры) между собой.

Периферическую нервную систему составляют корешки, спинномозговые и черепные нервы, их ветви, сплетения и узлы, а также нервные окончания, лежащие в различных отделах тела человека, в его органах и тканях.

По другой, анатомо-функциональной, классификации единую нервную систему также условно подразделяют на две части: соматическую и автономную, или вегетативную. **Соматическая нервная система** обеспечивает иннервацию главным образом тела — сомы, а именно: кожи, скелетных (произвольных) мышц. Этот отдел нервной системы выполняет функции связи организма с внешней средой при помощи кожной чувствительности и органов чувств.

Автономная (вегетативная) нервная система иннервирует все внутренности, железы, в том числе эндокринные, непроизвольную мускулатуру органов, кожи, сосудов, сердца, а также регулирует обменные процессы во всех органах и тканях.

Автономная нервная система в свою очередь подразделяется на **парасимпатическую** и **симпатическую** части. В каждой из частей, как и в соматической нервной системе, выделяют центральный и периферический отделы.

Такое деление нервной системы, несмотря на его условность, сложилось традиционно и представляется достаточно удобным для изучения нервной системы в целом и ее отдельных частей. В связи с этим в дальнейшем мы также будем в изложении материала придерживаться этой классификации.

РАЗВИТИЕ НЕРВНОЙ СИСТЕМЫ

Любой живой организм, находящийся в определенной среде обитания, постоянно взаимодействует с ней. Из внешней среды живой организм получает необходимые для жизнедеятельности продукты питания. Во внешнюю среду происходит выделение ненужных для организма веществ. Внешняя среда оказывает на организм благоприятное или неблагоприятное воздействие. На эти воздействия и изменения внешней среды живой организм реагирует путем изменения своего внутреннего состояния. Реакция живого организма может проявляться в виде роста, усиления или ослабления процессов, движений или секреции.

Простейшие одноклеточные организмы не имеют нервной системы. Все отмеченные реакции у них — это проявления деятельности одной клетки.

У **многоклеточных организмов** нервная система состоит из клеток, которые связаны друг с другом отростками, способными воспринимать раздражение от любых участков поверхности тела и посылать импульсы другим клеткам, регулируя их деятельность. Воздействия внешней среды многоклеточные организмы воспринимают наружными эктодермальными клетками. Такие клетки специализируются на восприятии раздражения, трансформации его в биоэлектрические потенциалы и проведении возбуждения. Из эктодермальных клеток, погружающихся в глубь тела, возникает примитивно устроенная нервная система многоклеточных организмов. Такая наиболее просто образованная *сетевидная*, или *диффузная, нервная система* имеется у кишечнополостных, например у гидры. У этих животных различают два вида клеток. Один из них — рецепторные клетки — расположены между клетками кожных покровов (эктодермы). Другие — эффекторные клетки находятся в глубине организма, связаны друг с другом и с клетками, обеспечивающими ответную реакцию. Раздражение любого участка поверхности тела гидры приводит к возбуждению глубжележащих клеток, в результате чего живой многоклеточный организм проявляет двигательную активность, захватывает пищу или уходит от противника.

У более высокоорганизованных животных нервная система характеризуется концентрацией нервных клеток, которые формируют нервные центры, или нервные узлы (ганглии), с отходящими от них нервными стволами. На этом этапе развития животного мира возникает *узловая форма нервной системы*. У представителей сегментированных животных (например, у кольчатых червей) нервные узлы расположены вентральнее пищеварительной трубки и соединяются поперечными и продольными нервными стволами. От этих узлов отходят нервы, разветвления которых заканчиваются также в пределах данного сегмента. Посегментно расположенные ганглии служат рефлекторными центрами соответствующих сегментов тела животных. Продоль-

ные нервные стволы соединяют друг с другом узлы разных сегментов на одной половине тела и образуют две продольные брюшные цепочки. У головного конца тела, дорсальнее глотки, расположена одна пара более крупных надглоточных узлов, которая околосглоточным кольцом нервов соединяется с парой узлов брюшной цепочки. Эти узлы развиты более других и являются прообразом головного мозга позвоночных животных. Такое сегментарное строение нервной системы позволяет при раздражении определенных участков поверхности тела животного не вовлекать в ответную реакцию все нервные клетки тела, а использовать только клетки данного сегмента.

Следующий этап развития нервной системы состоит в том, что нервные клетки расположены уже не в виде отдельных узлов, а формируют продолговатый непрерывный нервный тяж, внутри которого имеется полость. На этой стадии нервная система называется *трубчатой нервной системой*. Строение нервной системы в виде нервной трубки характерно для всех представителей хордовых — от наиболее просто устроенных бесчлениковых до млекопитающих животных и человека.

В соответствии с метамерностью тела хордовых животных единая трубчатая нервная система состоит из ряда однотипных повторяющихся структур, или сегментов. Отростки нейронов, входящих в состав данного нервного сегмента, разветвляются, как правило, в определенном, соответствующем данному сегменту участке тела и его мускулатуре.

Таким образом, совершенствование форм движения животных (от перистальтического способа у простейших многоклеточных до передвижения с помощью конечностей) привело к необходимости совершенствования строения нервной системы. У хордовых туловищный отдел нервной трубки — это спинной мозг. В спинном мозге и в стволовой части формирующегося головного мозга у хордовых в вентральных отделах нервной трубки располагаются «двигательные» клетки, аксоны которых формируют передние («двигательные») корешки, а в дорсальных — нервные клетки, с которыми вступают в связь аксоны «чувствительных» клеток, расположенных в спинномозговых узлах.

У головного конца нервной трубки в связи с развивающимися в передних отделах туловища органами чувств и наличием здесь жаберного аппарата, начальных отделов пищеварительной и дыхательной систем сегментарное строение нервной трубки хотя и сохраняется, однако претерпевает значительные изменения. Эти отделы нервной трубки являются зачатком, из которого развивается головной мозг. Утолщение передних отделов нервной трубки и расширение ее полости — это начальные этапы дифференциации головного мозга. Такие процессы наблюдаются уже у круглоротых. На ранних стадиях эмбриогенеза почти у всех черепных животных головной конец нервной труб-

ки состоит из трех первичных нервных пузырей: ромбовидного (rhombencéphalon), расположенного ближе всех к спинному мозгу, среднего (mesencéphalon) и переднего (prosencephalon). Развитие головного мозга происходит параллельно с усовершенствованием спинного мозга. Появление новых центров в головном мозге ставит как бы в подчиненное положение уже существующие центры спинного мозга. В тех участках головного мозга, которые относятся к заднему мозговому пузырю (ромбовидный мозг), происходит развитие ядер жаберных нервов (X пара — блуждающий нерв), возникают центры, регулирующие процессы дыхания, пищеварения, кровообращения. Несомненное влияние на развитие заднего мозга оказывают появляющиеся уже у низших рыб рецепторы статики и акустики (VIII пара — преддверно-улитковый нерв). В связи с этим на данном этапе развития головного мозга преобладающим над другими отделами является задний мозг (мозжечок и мост мозга). Появление и совершенствование рецепторов зрения и слуха обуславливают развитие среднего мозга, где закладываются центры, отвечающие за зрительную и слуховую функции. Все эти процессы происходят в связи с приспособляемостью организма животных к водной среде обитания.

У животных в новой среде обитания — в воздушной среде происходит дальнейшая перестройка как организма в целом, так и его нервной системы. Развитие обонятельного анализатора вызывает дальнейшую перестройку переднего конца нервной трубки (переднего мозгового пузыря, где закладываются центры, регулирующие функцию обоняния), появляется так называемый **обонятельный мозг** (rhinencéphalon).

Из трех первичных пузырей за счет дальнейшей дифференцировки переднего и ромбовидного мозга выделяются следующие 5 отделов (мозговые пузыри): конечный мозг, промежуточный мозг, средний мозг, задний мозг и продолговатый мозг. Центральный канал спинного мозга в головном конце нервной трубки превращается в систему сообщающихся друг с другом полостей, получивших название *желудочков головного мозга*. Дальнейшее развитие нервной системы связано с прогрессивным развитием переднего мозга и возникновением новых нервных центров. Эти центры на каждом последующем этапе занимают положение, все более близкое по отношению к головному концу, и подчиняют своему влиянию ранее существовавшие центры.

Более старые нервные центры, сформировавшиеся на ранних этапах развития, не исчезают, а сохраняются, занимая подчиненное положение по отношению к более новым: Так, наряду с впервые возникшими в заднем мозге центрами слуха (ядрами) на более поздних этапах центры слуха появляются в среднем, а затем и в конечном мозге. У амфибий в переднем мозге уже формируется зачаток будущих полушарий, однако, как и у рептилий, почти все их отделы относятся к обонятельному мозгу. В переднем

(конечном) мозге у амфибий, рептилий и птиц различают подкорковые центры (ядра полосатого тела) и кору, которая имеет примитивное строение. Последующее развитие головного мозга связано с возникновением новых рецепторных и эффекторных центров в коре, которые подчиняют себе нервные центры низшего порядка (в стволовой части головного мозга и спинном мозге). Эти новые центры координируют деятельность других отделов мозга, объединяя нервную систему в структурное функциональное целое. Этот процесс получил название кортиколизации функций. Усиленное развитие конечного мозга у высших позвоночных животных (млекопитающих) приводит к тому, что этот отдел преобладает над всеми остальными и покрывает все отделы в виде плаща, или коры большого мозга. Древняя кора (paleocortex), а затем и старая кора (archeocortex), занимающие у рептилий дорсальную и дорсолатеральную поверхности полушарий, заменяются новой корой (neocortex). Старые отделы оттесняются на нижнюю (вентральную) поверхность полушарий и в глубину, как бы свертываются, превращаются в гиппокамп (аммонов рог) и в прилежащие к нему отделы мозга.

Одновременно с этими процессами происходят дифференцировка и усложнение всех других отделов мозга: промежуточного, среднего и заднего, перестройка как восходящих (чувствительных, рецепторных), так и нисходящих (двигательных, эффекторных) путей. Так, у высших млекопитающих нарастает масса волокон пирамидных путей, связывающих центры коры полушарий большого мозга с двигательными клетками передних рогов спинного мозга и двигательными ядрами стволовых отделов головного мозга.

Наибольшего развития кора полушарий достигает у человека, что объясняется его трудовой деятельностью и возникновением речи как средства общения между людьми. И.П.Павлов, создавший учение о второй сигнальной системе, материальным субстратом последней считал сложно устроенную кору полушарий большого мозга — новую кору.

Развитие мозжечка и спинного мозга тесно связано с изменением способа перемещения животного в пространстве. Так, у пресмыкающихся, не имеющих конечностей и перемещающихся за счет движений туловища, спинной мозг не имеет утолщений и состоит из примерно одинаковых по величине сегментов. У животных, передвигающихся при помощи конечностей, в спинном мозге появляются утолщения, степень развития которых соответствует функциональной значимости конечностей. Если сильнее развиты передние конечности, например у птиц, то более выражено шейное утолщение спинного мозга. В мозжечке у птиц имеются боковые выпячивания — клочки — самая древняя часть полушарий мозжечка. Формируются полушария мозжечка, высокой степени развития достигает червь мозжечка. Если преобладающими являются функции задних конечностей,

например у кенгуру, то значительно выражено поясничное утолщение. У человека диаметр шейного утолщения спинного мозга больше, чем поясничного. Это объясняется тем, что рука, являющаяся органом труда, способна производить более сложные и разнообразные движения, чем нижняя конечность.

В связи с развитием высших центров управления деятельностью всего организма в головном мозге спинной мозг попадает в подчиненное положение. В нем сохраняется более старый сегментарный аппарат собственных связей спинного мозга и развивается надсегментарный аппарат двусторонних связей с головным мозгом. Развитие головного мозга проявилось в совершенствовании рецепторного аппарата, усовершенствовании механизмов приспособления организма к окружающей среде путем изменения обмена веществ, кортиколизации функций. У человека вследствие прямохождения и в связи с усовершенствованием движений верхних конечностей в процессе трудовой деятельности полушария мозжечка развиты гораздо сильнее, чем у животных.

Кора полушарий большого мозга является совокупностью корковых концов всех видов анализаторов и представляет собой материальный субстрат конкретно наглядного мышления (по И.П. Павлову, *первая сигнальная система действительности*). Дальнейшее развитие мозга у человека определяется его сознательным использованием орудий труда, что позволило человеку не только приспособливаться к меняющимся условиям среды, как это делают животные, но и самому влиять на внешнюю среду. В процессе общественного труда возникла речь как необходимое средство общения между людьми. Так, у человека появилась способность к абстрактному мышлению и сформировалась система восприятия слова, или сигнала, — *вторая сигнальная система*, по И.П. Павлову, материальным субстратом которой является новая кора большого мозга.

РАЗВИТИЕ НЕРВНОЙ СИСТЕМЫ У ЧЕЛОВЕКА

Нервная система человека развивается из наружного зародышевого листка — **э к т о д е р м ы**. В дорсальных отделах туловища зародыша дифференцирующиеся эктодермальные клетки образуют **медуллярную (нервную) пластинку** (рис. 122). Последняя вначале состоит из одного слоя клеток, которые в дальнейшем дифференцируются на спонгиобласты (из них развивается опорная ткань — нейроглия) и нейробласты (из них развиваются нервные клетки). В связи с тем что интенсивность размножения клеток в различных участках медуллярной пластинки неодинакова, последняя прогибается и постоянно приобретает вид бороздки или желобка. Рост боковых отделов этой нервной (медуллярной) бороздки приводит к тому, что ее края сближаются, а затем сроста-

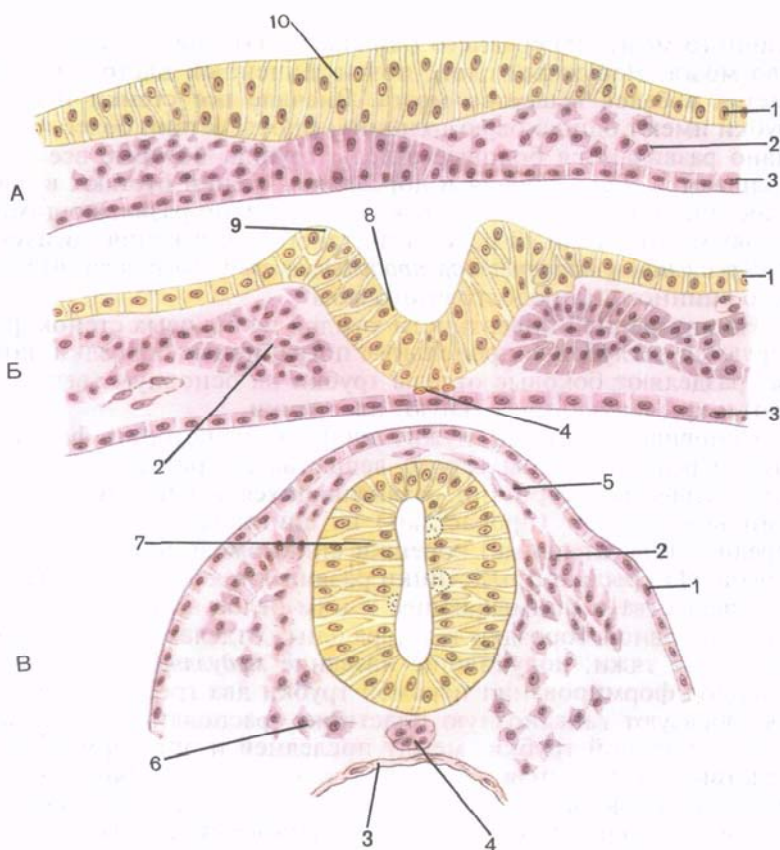


Рис. 122. Ранние стадии развития нервной системы человека. Формирование нервной трубки и ганглиозной пластинки.

А — нервная пластинка, Б — нервный желобок, В — нервная трубка; 1 — эктодерма; 2 — мезодерма; 3 — энтодерма; 4 — хорда; 5 — ганглиозная пластинка; 6 — мезенхима; 7 — нервная трубка; 8 — нервный желобок; 9 — нервный валик; 10 — нервная пластинка.

ются. Таким образом, нервная бороздка, замыкаясь в своих дорсальных отделах, превращается в **нервную трубку**. Сращение первоначально происходит в переднем отделе, несколько отступя от переднего конца нервной трубки. Затем срастаются задние, каудальные, ее отделы. На переднем и заднем концах нервной трубки остаются небольшие несращенные участки — нейропоры. После сращения дорсальных отделов нервная трубка отшнуровывается от эктодермы и погружается в мезодерму.

В период образования нервная трубка состоит из трех слоев. Из внутреннего слоя в дальнейшем развивается эпендимальная выстилка полостей желудочков мозга и центрального канала

спинного мозга, из среднего («плащевое») слоя — серое вещество мозга. Наружный слой, почти лишенный клеток, превращается в белое вещество мозга. Вначале все стенки нервной трубки имеют одинаковую толщину. Впоследствии более интенсивно развиваются боковые отделы трубки, которые все более утолщаются. Вентральная и дорсальная стенки отстают в росте и постепенно погружаются между интенсивно развивающимися боковыми отделами. В результате такого погружения образуются *дорсальная и вентральная продольные срединные борозды* будущего спинного и продолговатого мозга.

На внутренней поверхности каждой из боковых стенок формируются неглубокие продольные пограничные бороздки, которые разделяют боковые отделы трубки на основную (вентральную) и крыльную (дорсальную) пластинки.

Основная пластинка служит зачатком, из которого формируются передние столбы серого вещества и прилежащее к ним белое вещество. Отростки развивающихся в передних столбах нейронов выходят (прорастают) из спинного мозга, образуют передние (двигательные) корешки спинномозговых и черепных нервов. Из крыльной пластинки развиваются задние столбы серого вещества и примыкающее к ним белое вещество. Еще на стадии нервной бороздки в латеральных отделах ее выделяются клеточные тяжи, получившие название *медуллярных гребешков*. В период формирования нервной трубки два гребешка, срастаясь, образуют ганглиозную пластинку, располагающуюся дорсальнее нервной трубки, между последней и эктодермой. Впоследствии ганглиозная пластинка смещается на боковую поверхность нервной трубки и превращается в соответствующие каждому сегменту туловища *спинномозговые узлы и чувствительные узлы черепных нервов*. Клетки, выселившиеся из ганглиозных пластинок, служат также зачатками и для развития периферических отделов вегетативной нервной системы.

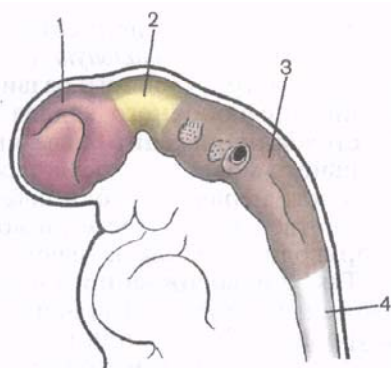
Вслед за обособлением ганглиозной пластинки нервная трубка в головном конце заметно утолщается. Эта расширенная часть служит зачатком головного мозга. Остальные отделы нервной трубки в дальнейшем превращаются в спинной мозг. Нейробласты, расположенные в формирующихся спинномозговых узлах, имеют форму биполярных клеток. В процессе дальнейшей дифференцировки нейробластов расположенные в непосредственной близости к телу клетки участки двух ее отростков сливаются в один Т-образно делящийся затем отросток. Так, клетки спинномозговых узлов становятся по своей форме псевдоуниполярными. Центральные отростки этих клеток направляются в спинной мозг и образуют задний (чувствительный) корешок. Другие отростки псевдоуниполярных клеток растут от узлов к периферии, где имеют рецепторы различных типов.

На ранних стадиях развития эмбриона нервная трубка простирается по всей длине тела. В связи с редукцией каудальных

отделов нервной трубки нижний конец будущего спинного мозга постепенно суживается, образуя *терминальную* (концевую) *нить*. Примерно в течение 3 мес внутриутробного развития длина спинного мозга равна длине позвоночного канала. В дальнейшем рост позвоночного столба происходит более интенсивно. В связи с фиксацией головного мозга в полости черепа наиболее заметное отставание в росте нервной трубки наблюдается в ее каудальных отделах. Несоответствие в росте позвоночного столба и спинного мозга приводит как бы к «восхождению» нижнего конца последнего. Так, у новорожденного нижний конец спинного мозга расположен на уровне III поясничного позвонка, а у взрослого — на уровне I—II поясничных позвонков. Корешки спинномозговых нервов и спинномозговые узлы формируются достаточно рано, поэтому «восхождение» спинного мозга приводит к тому, что корешки удлиняются и изменяют свое направление из горизонтального на косое и даже вертикальное (продольное по отношению к спинному мозгу). Вертикально идущие к крестцовым отверстиям корешки каудальных (нижних) сегментов спинного мозга формируют вокруг концевой нити пучок корешков — так называемый *конский хвост*.

Головной отдел нервной трубки является зачатком, из которого развивается **головной мозг**. У 4-недельных эмбрионов головной мозг состоит из трех мозговых пузырей, отделенных друг от друга небольшими сужениями стенок нервной трубки. Это prosencéphalon — **передний мозг**, mesencéphalon — **средний мозг** и rhombencéphalon — **ромбовидный (задний) мозг** (рис. 123). К концу 4-й недели появляются признаки дифференциации переднего мозгового пузыря на будущий **конечный мозг** (telencephalon) и **промежуточный** (diencephalon). Вскоре после этого ромбовидный мозг подразделяется на **задний мозг** (metencephalon) и **продолговатый мозг** (myelencephalon, s. medulla oblongata, s. bulb).

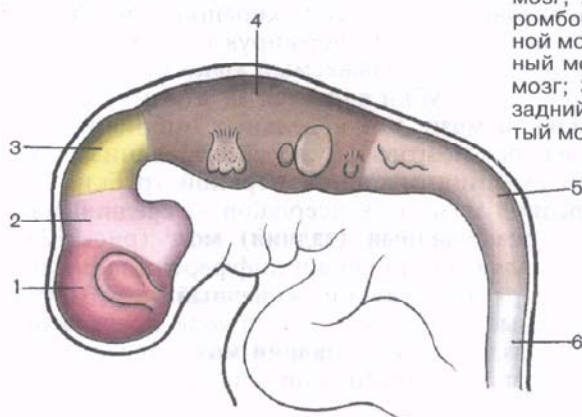
Одновременно с формированием пяти мозговых пузырей нервная трубка в головном отделе образует несколько изгибов в сагиттальной плоскости (рис. 124). Ранее других появляется теменной изгиб, направленный выпуклостью в дорсальную сторону и располагающийся в области среднего мозгового пузыря. Затем на границе заднего мозгового пузыря и зачатка спинного мозга выделяется затылочный изгиб, направленный выпуклостью также в дорсальную сторону. Третий изгиб — мостовой, обращенный вентрально, появляется между двумя предыдущими в области заднего мозга. Этот последний изгиб разделяет ромбовидный мозг, как отмечалось ранее, на два отдела (пузыря): продолговатый мозг и задний мозг, состоящий из моста и дорсально расположенного мозжечка. Общая полость ромбовидного мозга преобразуется в IV желудочек, который в задних своих отделах сообщается с центральным каналом спинного мозга и с межбололочечным пространством. Над тонкой однослойной



А

Рис. 123. Головной мозг человека на стадиях трех (А) и пяти (Б) мозговых пузырей (схема).

А — 3,5 нед: 1 — передний мозг; 2 — средний мозг; 3 — ромбовидный мозг; 4 — спинной мозг. Б — 4 нед: 1 — конечный мозг; 2 — промежуточный мозг; 3 — средний мозг; 4 — задний мозг; 5 — продолговатый мозг; 6 — спинной мозг.

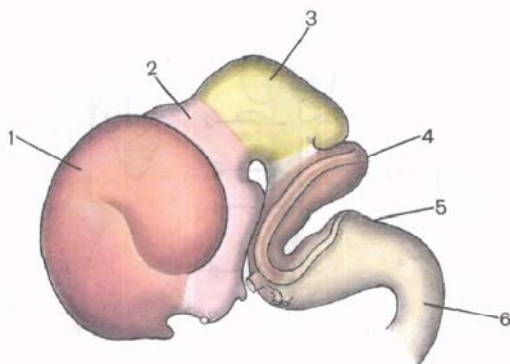


Б

крышей формирующегося IV желудочка прорастают кровеносные сосуды. Вместе с верхней стенкой IV желудочка, состоящей лишь из одного слоя эпендимальных клеток, они образуют **сосудистое сплетение IV желудочка** (plexus choroideus ventriculi quarti). В передних отделах в полость IV желудочка открывается *водопровод среднего мозга*, который является полостью среднего мозга. Стенки нервной трубки в области среднего мозгового пузыря утолщаются более равномерно. Из вентральных отделов нервной трубки здесь развиваются *ножки мозга*, а из дорсальных отделов — *пластинка крыши среднего мозга*. Наиболее сложные превращения в процессе развития претерпевает передний мозговой пузырь.

Рис. 124. Головной мозг эмбриона человека на 8-й неделе развития (схема).

1 — конечный мозг; 2 — промежуточный мозг; 3 — средний мозг; 4 — задний мозг; 5 — продолговатый мозг; 6 — спинной мозг.



В промежуточном мозге (задней его части) наибольшего развития достигают латеральные стенки, которые значительно утолщаются и образуют *таламусы* (зрительные бугры). Из боковых стенок промежуточного мозга путем выпячивания в латеральные стороны образуются глазные пузырьки, каждый из которых впоследствии превращается в *сетчатку* (сетчатая оболочка) глазного яблока и *зрительный нерв*. Тонкая дорсальная стенка промежуточного мозга срастается с сосудистой оболочкой, образуя крышу III желудочка, содержащую *сосудистое сплетение*. В дорсальной стенке также появляется слепой непарный вырост, который впоследствии превращается в *шишковидное тело*, или *эпифиз*. В области тонкой нижней стенки образуется еще одно непарное выпячивание, превращающееся в *серый бугор*, *воронку* и *заднюю долю гипофиза*.

Полость промежуточного мозга образует III желудочек мозга, который посредством водопровода среднего мозга сообщается с IV желудочком.

Конечный мозг, состоящий на ранних этапах развития из непарного мозгового пузыря, впоследствии за счет преобладающего развития боковых отделов превращается в два пузыря — будущие полушария большого мозга. Непарная вначале полость конечного мозга также подразделяется на две части, каждая из которых сообщается с помощью межжелудочкового отверстия с полостью III желудочка. Полости развивающихся полушарий большого мозга преобразуются в имеющие сложную конфигурацию *боковые желудочки мозга* (рис. 125).

Интенсивный рост полушарий большого мозга приводит к тому, что они постепенно покрывают сверху и с боков не только промежуточный и средний мозг, но и мозжечок. На внутренней поверхности стенок формирующихся правого и левого полушарий, в области их основания, образуется выступ (утолщение стенки), в толще которого развиваются узлы основания головного мозга — *базальные* (центральные) *ядра*. Тонкая медиальная

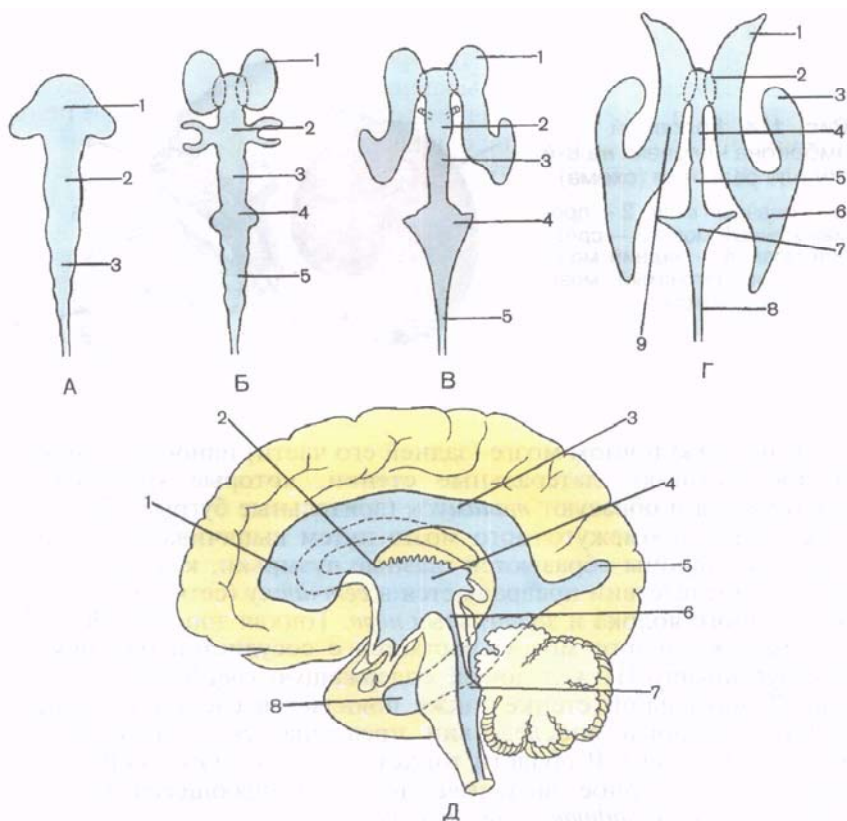


Рис. 125. Развитие желудочков головного мозга человека (схема).

А — полости головного мозга на стадии трех мозговых пузырей (вид сверху): 1 — передний мозг; 2 — средний мозг; 3 — ромбовидный мозг. Б — полости головного мозга на стадии пяти мозговых пузырей (вид сверху): 1 — конечный мозг; 2 — промежуточный мозг; 3 — средний мозг; 4 — задний мозг; 5 — продолговатый мозг. В — формирование желудочков головного мозга (вид сверху): 1 — боковой желудочек; 2 — III желудочек; 3 — водопровод среднего мозга; 4 — IV желудочек; 5 — центральный канал (спинного мозга). Г — желудочки головного мозга взрослого человека (вид сверху): 1 — передний (лобный) рог бокового желудочка; 2 — межжелудочковое отверстие; 3 — нижний (височный) рог; 4 — III желудочек; 5 — водопровод среднего мозга; 6 — задний (затылочный) рог; 7 — IV желудочек; 8 — центральный канал (спинного мозга); 9 — центральная часть (бокового желудочка). Д — желудочки головного мозга взрослого человека (вид сбоку): 1 — передний (лобный) рог; 2 — межжелудочковое отверстие; 3 — центральная часть (бокового желудочка); 4 — III желудочек; 5 — задний (затылочный) рог; 6 — водопровод среднего мозга; 7 — IV желудочек; 8 — нижний (височный) рог.

стенка каждого бокового пузыря (каждого полушария) вворачивается внутрь бокового желудочка вместе с сосудистой оболочкой и образует сосудистое сплетение бокового желудочка. В области тонкой передней стенки, представляющей продолжение

терминальной (пограничной) пластинки, развивается утолщение, которое впоследствии превращается в *мозолистое тело* и *переднюю стайку мозга*, связывающие друг с другом оба полушария. Неравномерный и интенсивный рост стенок пузырей полушарий приводит к тому, что вначале на гладкой их наружной поверхности в определенных местах появляются углубления, образующие борозды полушарий большого мозга. Раньше других появляются глубокие постоянные борозды, и первой среди них формируется *латеральная (сильвиева) борозда*. При помощи таких глубоких борозд каждое полушарие оказывается разделенным на выпячивания — извилины — большого мозга.

Наружные слои стенок стенок пузырей полушарий образованы развивающимся здесь серым веществом — *корой большого мозга*. Борозды и извилины значительно увеличивают поверхность коры большого мозга. К моменту рождения ребенка полушария его большого мозга имеют все основные борозды и извилины. После рождения в различных долях полушарий появляются мелкие непостоянные борозды, не имеющие названий. Их количество и место появления определяют многообразие вариантов и сложность рельефа полушарий большого мозга.

Вопросы для повторения и самоконтроля

1. Назовите виды нейронов.
2. Что такое рефлекторная дуга? Дайте ее определение, опишите строение.
3. Как классифицируется нервная система анатомически, топографически и по функциональным признакам?
4. Как называются части головного мозга на стадии пяти мозговых пузырей?
5. Что развивается из каждого из пяти мозговых пузырей?

ЦЕНТРАЛЬНАЯ НЕРВНАЯ СИСТЕМА

СПИННОЙ МОЗГ

Спинной мозг (medulla spinalis) по внешнему виду представляет собой длинный, цилиндрической формы, уплощенный спереди назад тяж (рис. 126). В связи с этим поперечный диаметр спинного мозга больше переднезаднего.

Спинной мозг располагается в позвоночном канале и на уровне нижнего края большого затылочного отверстия переходит в головной мозг. В этом месте из спинного мозга (верхняя его граница) выходят корешки, образующие правый и левый спинномозговые нервы. Нижняя граница спинного мозга соответствует уровню I—II поясничных позвонков. Ниже этого уровня верхушка мозгового конуса спинного мозга продолжается в тонкую концевую (терминальную) нить (рис. 127). **Концевая нить** (filum termi-

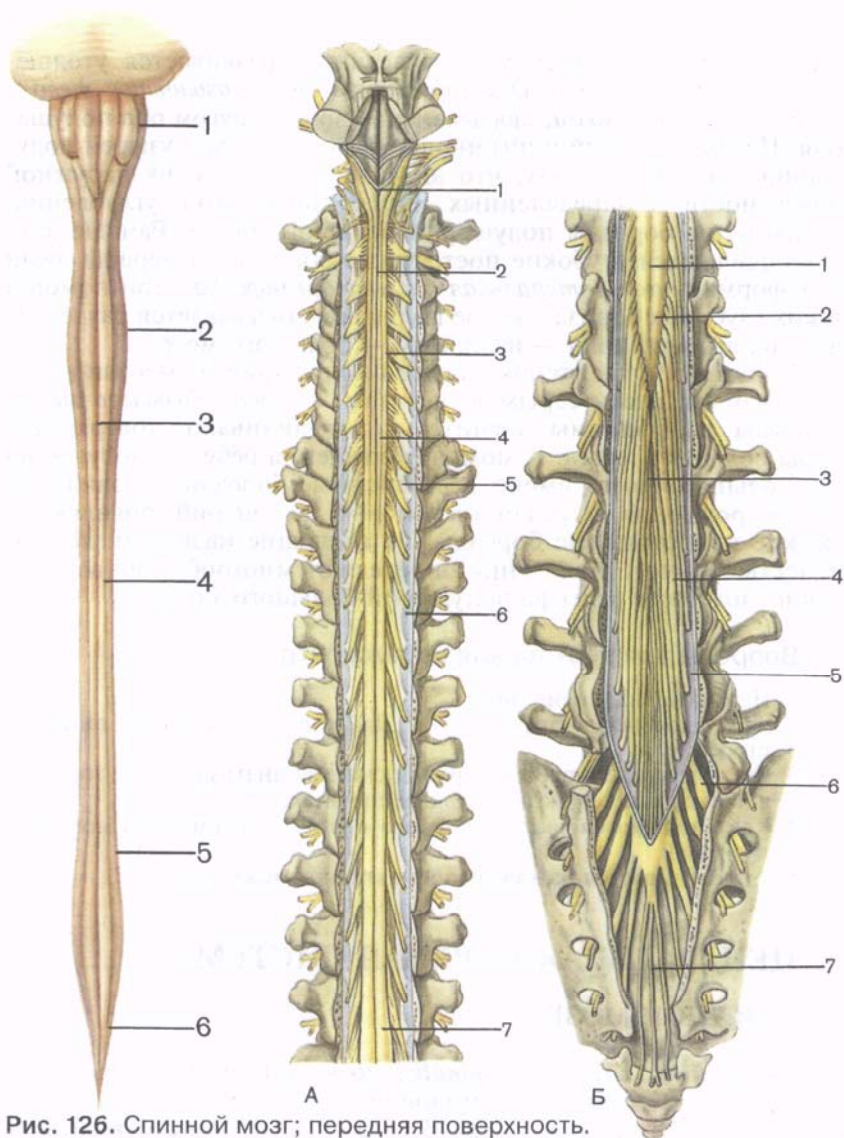


Рис. 126. Спинной мозг; передняя поверхность.

1 — продолговатый мозг; 2 — шейное утолщение; 3 — передняя срединная борозда; 4 — передняя латеральная борозда; 5 — пояснично-крестцовое утолщение; 6 — мозговой конус.

Рис. 127. Спинной мозг в позвоночном канале; вид сзади. (Позвоночный канал вскрыт.)

А — шейно-грудной отдел: 1 — продолговатый мозг; 2 — задняя срединная борозда; 3 — шейное утолщение; 4 — задняя латеральная борозда; 5 — зубчатая связка; 6 — твердая оболочка спинного мозга; 7 — пояснично-крестцовое утолщение. Б — пояснично-крестцовый отдел: 1 — задняя срединная борозда; 2 — мозговой конус; 3 — концевая нить; 4 — «конский хвост»; 5 — твердая оболочка спинного мозга; 6 — спинномозговой узел; 7 — нить (твердой оболочки) спинного мозга.

nále) в своих верхних отделах еще содержит нервную ткань и представляет собой рудимент каудального конца спинного мозга. Эта часть концевой нити, получившая название внутренней, окружена корешками поясничных и крестцовых спинномозговых нервов и вместе с ними находится в слепо заканчивающемся мешке, образованном твердой оболочкой спинного мозга. У взрослого человека внутренняя часть концевой нити имеет длину около 15 см. Ниже уровня II крестцового позвонка концевая нить представляет собой соединительнотканное образование, являющееся продолжением всех трех оболочек спинного мозга и получившее название наружной части концевой нити. Длина этой части около 8 см. Заканчивается она на уровне тела II копчикового позвонка, срастаясь с его надкостницей.

Длина спинного мозга у взрослого человека в среднем 43 см (у мужчин — 45 см, у женщин — 41—42 см), масса — около 34—38 г, что составляет примерно 2 % от массы головного мозга.

В шейном и пояснично-крестцовом отделах спинного мозга обнаруживаются два заметных утолщения — **шейное утолщение** (*intumescéntia cervicális*) и **пояснично-крестцовое утолщение** (*intumescéntia lumbosacrális*). Образование утолщений объясняется тем, что из шейного и пояснично-крестцового отделов спинного мозга осуществляется иннервация соответственно верхних и нижних конечностей. В этих отделах в спинном мозге имеется большее, чем в других отделах, количество нервных клеток и волокон. В нижних отделах спинной мозг постепенно суживается и образует **мозговой конус** (*cónus medulláris*).

На передней поверхности спинного мозга видна **передняя срединная щель** (*fissúra mediána antérior*), которая вдается в ткань спинного мозга глубже, чем **задняя срединная борозда** (*súlcus mediánus postérior*). Они являются границами, разделяющими спинной мозг на две симметричные половины. В глубине задней срединной борозды имеется проникающая почти во всю толщу белого вещества глиальная **задняя срединная перегородка** (*septum mediánum postérius*). Эта перегородка доходит до задней поверхности серого вещества спинного мозга.

На передней поверхности спинного мозга, с каждой стороны от передней щели, проходит **передняя латеральная борозда** (*súlcus anterolaterális*). Она является местом выхода из спинного мозга передних (двигательных) корешков спинномозговых нервов и границей на поверхности спинного мозга между передним и боковым канатиками. На задней поверхности на каждой половине спинного мозга имеется **задняя латеральная борозда** (*súlcus posterolaterális*) — место проникновения в спинной мозг задних чувствительных корешков спинномозговых нервов. Эта борозда служит границей между боковым и задним канатиками.

Передний корешок (*rádix antérior*) состоит из отростков двигательных (моторных) нервных клеток, расположенных в переднем роге серого вещества спинного мозга. **Задний**

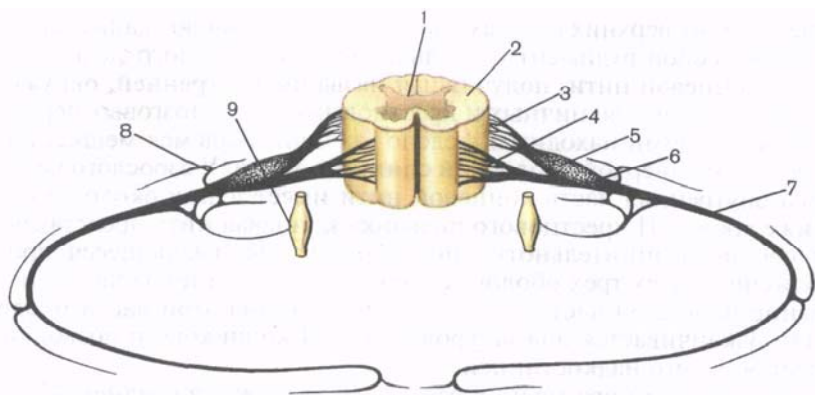


Рис. 128. Сегмент спинного мозга (схема).

1 — серое вещество; 2 — белое вещество; 3 — задний корешок (спинномозгового нерва); 4 — передний корешок (спинномозгового нерва); 5 — спинномозговой узел; 6 — спинномозговой нерв; 7 — передняя ветвь (спинномозгового нерва); 8 — задняя ветвь (спинномозгового нерва); 9 — симпатический узел симпатического ствола.

к о р е ш о к (*rádix postérior*) чувствительный, представлен совокупностью проникающих в спинной мозг центральных отростков псевдоуниполярных клеток, тела которых образуют **спинномозговой узел** (*gánglion spinále*), лежащий в позвоночном канале у места соединения заднего корешка с передним. На всем протяжении спинного мозга с каждой его стороны отходит 31—33 пары корешков. Передний и задний корешки у внутреннего края межпозвоночного отверстия сближаются, сливаются друг с другом и образуют **спинномозговой нерв** (*nervus spinális*).

Таким образом, из корешков образуется 31—33 пары спинномозговых нервов. Участок спинного мозга, соответствующий двум парам корешков (два передних и два задних), называют **сегментом** (рис. 128). Соответственно 31—33 парам спинномозговых нервов у спинного мозга выделяют 31—33 сегмента: 8 шейных, 12 грудных, 5 поясничных, 5 крестцовых и 1—3 копчиковых сегмента. Каждому сегменту спинного мозга соответствует определенный участок тела, получающий иннервацию от данного сегмента. Обозначают сегменты начальными буквами, указывающими на область (часть) спинного мозга, и цифрами, соответствующими порядковому номеру сегмента:

шейные сегменты (*segmenta cervicália*) — $C_1—C_{VIII}$;
грудные сегменты (*segmenta thorácica*) — $Th_1—Th_{XII}$;
поясничные сегменты (*segmenta lumbália*) — $L_1—L_V$;
крестцовые сегменты (*segmenta sacrália*) — $S_1—S_V$;
копчиковые сегменты (*segmenta coccygea*) — $Co_1—Co_{III}$.

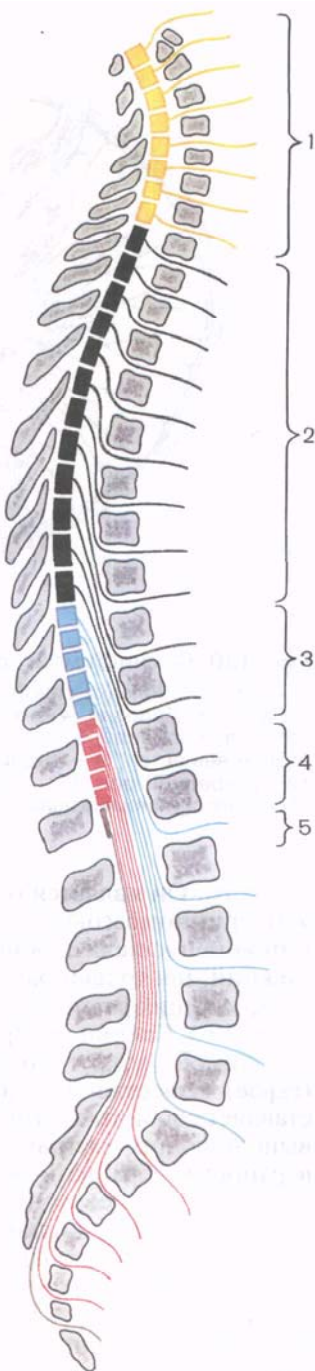
Рис. 129. Топография сегментов спинного мозга в позвоночном канале.

1 — шейная часть (C_I—C_{VIII}); 2 — грудная часть (Th_I—Th_{XII}); 3 — поясничная часть (L_I—L_V); 4 — крестцовая часть (S_I—S_V); 5 — копчиковая часть (Co_I—Co_{III}).

Для врача очень важно знать топографические взаимоотношения сегментов спинного мозга с позвоночным столбом (скелетотопия сегментов). Протяженность спинного мозга значительно меньше длины позвоночного столба. Поэтому порядковый номер какого-либо сегмента спинного мозга и уровень его положения, начиная с нижнего шейного отдела, не соответствуют порядковому номеру позвонка (рис. 129). Положения сегментов по отношению к позвонкам можно определить следующим образом. Верхние шейные сегменты расположены на уровне соответствующих их порядковому номеру тел позвонков. Верхние грудные сегменты лежат на один позвонок выше, чем тела соответствующих позвонков. В среднем грудном отделе эта разница между соответствующим сегментом спинного мозга увеличивается уже на 2 позвонка, в нижнем грудном — на 3. Поясничные сегменты спинного мозга лежат в позвоночном канале на уровне тел X и XI грудных позвонков, крестцовые и копчиковый сегменты — на уровне XII грудного и I поясничного позвонков.

Спинной мозг состоит из нервных клеток и волокон серого вещества, имеющего на поперечном срезе вид буквы Н или бабочки с расправленными крыльями. На периферии от серого вещества находится белое вещество, образованное только нервными волокнами (рис. 130).

В сером веществе спинного мозга имеется **центральный канал** (canális



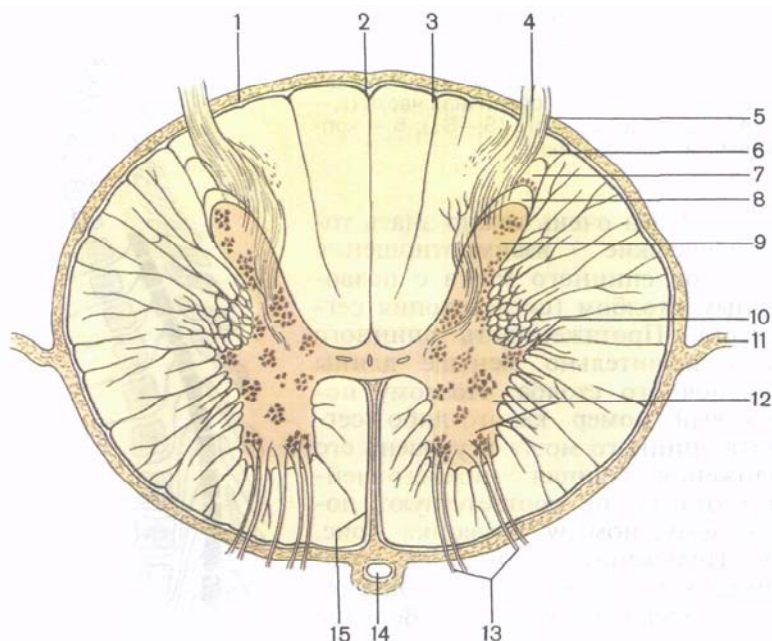


Рис. 130. Спинной мозг; поперечный разрез.

1 — мягкая оболочка спинного мозга; 2 — задняя борозда; 3 — задняя промежуточная борозда; 4 — задний корешок спинномозгового нерва; 5 — заднебоковая борозда; 6 — пограничная зона; 7 — губчатая зона; 8 — желеобразное вещество; 9 — задний рог; 10 — боковой рог; 11 — зубчатая связка; 12 — передний рог; 13 — передний корешок спинномозгового нерва; 14 — передняя спинномозговая артерия; 15 — передняя срединная щель.

centralis). Он является остатком полости нервной трубки и содержит спинномозговую, или цереброспинальную, жидкость. Верхний конец канала сообщается с IV желудочком головного мозга, а нижний, несколько расширяясь, образует слепо заканчивающийся небольших размеров концевой желудочек (ventriculus terminalis). Стенки центрального канала спинного мозга выстланы эпендимой, вокруг которой находится **центральное студенистое (серое) вещество** (substantia gelatinosa centralis). Эпендима представляет собой плотный слой эпендимцитов (клетки нейроглии), выполняющих разграничительную и опорную функции. На поверхности, обращенной в полость центрального канала, имеются многочисленные реснички, которые могут способствовать току спинномозговой жидкости в канале. Внутри мозговой ткани от эпендимцитов отходят тонкие длинные разветвляющиеся отростки, выполняющие опорную функцию. У взрослого человека центральный канал в различных отделах спинного мозга, а иногда и на всем протяжении зарастает.

Серое вещество (substantia grisea) на протяжении спинного мозга справа и слева от центрального канала образует симметричные **серые столбы** (columnae griseae). Кпереди и кзади от центрального канала спинного мозга эти столбы соединяются друг с другом тонкими пластинками серого вещества, получившими название *передней и задней серых спаек*.

В каждом столбе серого вещества различают переднюю его часть — **передний столб** (columna ventralis, s. anterior), и заднюю часть — **задний столб** (columna dorsalis, s. posterior). На уровне нижнего шейного, всех грудных и двух верхних поясничных сегментов (от C_{VIII} до L_I—L_{II}) спинного мозга серое вещество с каждой стороны образует боковое выпячивание — **боковой столб** (columna lateralis). В других отделах спинного мозга (выше VIII шейного и ниже II поясничного сегментов) боковые столбы отсутствуют.

На поперечном срезе спинного мозга столбы серого вещества с каждой стороны имеют вид рогов. Выделяют более широкий **передний рог** (cornu ventrale, s. anterior), и узкий **задний рог** (cornu dorsale, s. posterior), соответствующие переднему и заднему столбам. **Боковой рог** (cornu laterale) соответствует боковому промежуточному (автономному) столбу серого вещества спинного мозга.

В передних рогах расположены крупные нервные корешковые клетки — двигательные (эфферентные) нейроны. Эти нейроны образуют 5 ядер: два латеральных (передне- и заднелатеральное) два медиальных (передне- и заднемедиальное) и центральное ядро. Задние рога спинного мозга представлены преимущественно более мелкими клетками. В составе задних, или чувствительных, корешков находятся центральные отростки псевдоуниполярных клеток, расположенных в спинномозговых (чувствительных) узлах.

Серое вещество задних рогов спинного мозга неоднородно. Основная масса нервных клеток заднего рога образует собственное его ядро. В белом веществе, непосредственно примыкающем к верхушке заднего рога серого вещества, выделяют пограничную зону. Кпереди от последней расположена губчатая зона, которая получила название в связи с наличием в этом отделе крупнопетливой глиальной сети, содержащей нервные клетки. Еще более кпереди выделяется **студенистое вещество** (substantia gelatinosa), состоящее из мелких нервных клеток. Отростки нервных клеток студенистого вещества, губчатой зоны и диффузно рассеянных во всем сером веществе пучковых клеток осуществляют связь с соседними сегментами. Как правило, эти отростки заканчиваются синапсами с нейронами, расположенными в передних рогах своего сегмента, а также выше- и нижележащих сегментов. Направляясь от задних рогов серого вещества к передним рогам, отростки этих клеток располагаются по периферии серого вещества, образуя возле него узкую каемку бе-

лого вещества. Эти пучки нервных волокон получили название *передних, латеральных и задних собственных пучков* (fasciculi proprii ventrales, s. anteriores, laterales et dorsales, s. posteriores). Клетки всех ядер задних рогов серого вещества — это, как правило, вставочные (промежуточные, или кондукторные) нейроны. Нейриты, отходящие от нервных клеток, совокупность которых составляет центральное и грудное ядра задних рогов, направляются в белом веществе спинного мозга к головному мозгу.

В медиальной части основания бокового рога заметно хорошо очерченное прослойкой белого вещества *грудное ядро* (núcleus thorácicus), состоящее из крупных нервных клеток. Это ядро тянется вдоль всего заднего столба серого вещества в виде клеточного тяжа (ядро Кларка). Наибольший диаметр этого ядра находится на уровне от XI грудного до I поясничного сегмента.

Промежуточная зона серого вещества спинного мозга расположена между передним и задним рогами. Здесь на протяжении от VIII шейного до II поясничного сегмента имеется выступ серого вещества — боковой рог. В боковых рогах находятся центры симпатической части вегетативной нервной системы в виде нескольких групп мелких нервных клеток, объединенных в **латеральное промежуточное (серое) вещество** [substántia (grísea) intermédia laterális]. Аксоны этих клеток проходят через передний рог и выходят из спинного мозга в составе передних корешков.

В промежуточной зоне расположено **центральное промежуточное (серое) вещество** [substántia (grísea) intermédia centrális], отростки клеток которого участвуют в образовании спинномозжечкового пути. На уровне шейных сегментов спинного мозга между передним и задним рогами, а на уровне верхнегрудных сегментов — между боковыми и задним рогами в белом веществе, примыкающем к серому, расположена **ретикулярная формация** (formátio reticuláris). Здесь она имеет вид тонких перекладин серого вещества, пересекающихся в различных направлениях, и состоит из нервных клеток с большим количеством отростков.

Серое вещество спинного мозга с задними и передними корешками спинномозговых нервов и собственными пучками белого вещества, окаймляющими серое вещество, образуют *собственный, или сегментарный, аппарат спинного мозга*. Основное назначение сегментарного аппарата как филогенетически наиболее старой части спинного мозга — осуществление врожденных реакций (рефлексов) в ответ на раздражение (внутреннее или внешнее). И.П.Палов определил этот вид деятельности сегментарного аппарата спинного мозга термином «безусловные рефлексы».

Белое вещество (substántia álba), как отмечалось, располагается кнаружи от серого вещества. Борозды спинного мозга раз-

деляют белое вещество на симметрично расположенные справа и слева три канатика. **Передний канатик** (*funiculus ventralis anterior*) находится между передней срединной щелью и передней латеральной бороздой. В белом веществе кзади от передней срединной щели различают *переднюю белую спайку* (*commissura alba*), которая соединяет передние канатики правой и левой сторон. **Задний канатик** (*funiculus dorsalis, s. posterior*) находится между задними срединной и латеральной бороздами. **Боковой канатик** (*funiculus lateralis*) — это участок белого вещества между передней и задней латеральными бороздами.

Белое вещество спинного мозга представлено отростками нервных клеток. Совокупность этих отростков в канатиках спинного мозга составляют три системы пучков (тракты, или проводящие пути) спинного мозга (рис. 131):

- 1) *короткие пучки ассоциативных волокон*, связывающие сегменты спинного мозга, расположенные на различных уровнях;
- 2) *восходящие* (афферентные, чувствительные) *пучки*, направляющиеся к центрам большого мозга и мозжечка;
- 3) *нисходящие* (эфферентные, двигательные) *пучки*, идущие от головного мозга к клеткам передних рогов спинного мозга.

Две последние системы пучков образуют новый (в отличие от филогенетически более старого сегментарного аппарата) *надсегментарный проводниковый аппарат* двусторонних связей спинного и головного мозга. В белом веществе передних канатиков находятся преимущественно нисходящие проводящие пути, в боковых канатиках — и восходящие, и нисходящие проводящие пути, в задних канатиках располагаются восходящие проводящие пути.

Передний канатик включает следующие проводящие пути:

1. **Передний корково-спинномозговой (пирамидный) путь** [*tractus corticospinalis (pyramidalis) ventralis, s. anterior*] двигательный, содержит отростки гигантских пирамидных клеток (гигантопирамидальные нейроны). Пучки нервных волокон, образующих этот путь, лежат вблизи передней срединной щели, занимая переднемедиальные отделы переднего канатика. Проводящий путь передает импульсы двигательных реакций от коры полушарий большого мозга к передним рогам спинного мозга.

2. **Ретикулярно-спинномозговой путь** (*tractus reticulospinalis*) проводит импульсы от ретикулярной формации головного мозга к двигательным ядрам передних рогов спинного мозга. Он располагается в центральной части переднего канатика, латеральнее корково-спинномозгового пути.

3. **Передний спинно-таламический путь** (*tractus spinothalamicus ventralis, s. anterior*) находится несколько впереди от ретикулярно-спинномозгового пути. Проводит импульсы тактильной чувствительности (осознание и давление).

4. **Покрышечно-спинномозговой путь** (*tractus tectospinalis*) связывает подкорковые центры зрения (верхние холмики

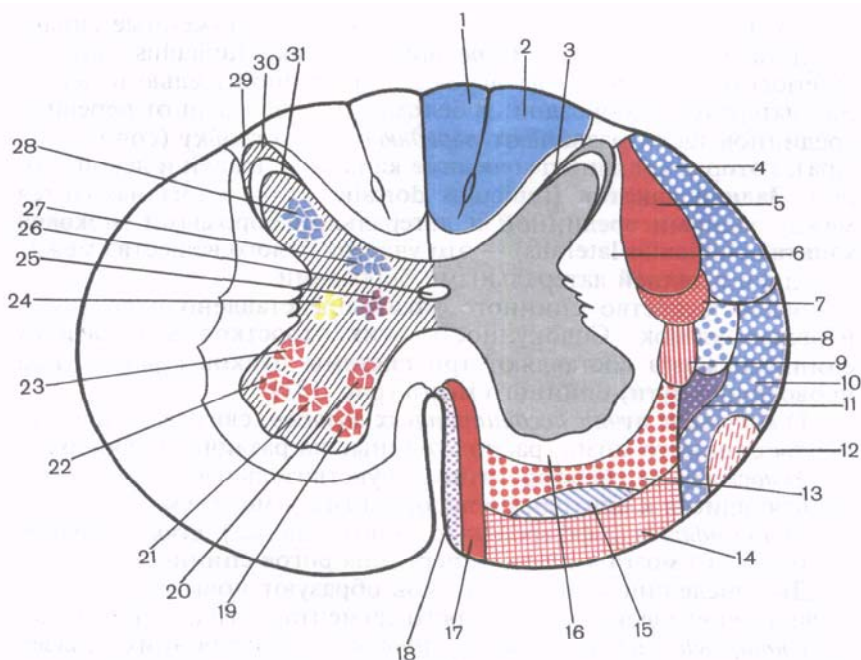


Рис. 131. Схематическое изображение топографии проводящих путей (1—18) и ядер серого вещества (19—28) на поперечном разрезе спинного мозга.

1 — тонкий канатик; 2 — клиновидный канатик; 3 — собственный спинной (задний) канатик; 4 — спинно-мозжечковый задний путь; 5 — корково-спинномозговой (пирамидный) латеральный путь; 6 — собственный латеральный пучок; 7 — краснаядерно-спинномозговой путь; 8 — спинно-таламический путь; 9 — преддверно-спинномозговой латеральный путь; 10 — спинно-мозжечковый путь; 11 — спинно-покрышечный путь; 12 — оливо-спинномозговой путь; 13 — передний ретикулоспинномозговой путь; 14 — преддверно-спинномозговой передний путь; 15 — передний спинно-таламический путь; 16 — собственный передний пучок; 17 — передний корково-спинномозговой (пирамидный) путь; 18 — покрышечно-спинномозговой путь; 19 — переднемедиальное ядро; 20 — заднемедиальное ядро; 21 — центральное ядро; 22 — переднелатеральное ядро; 23 — заднелатеральное ядро; 24 — промежуточно-боковое (автономное) ядро; 25 — промежуточно-медиальное ядро; 26 — центральное ядро; 27 — грудное ядро; 28 — собственное ядро заднего рога; 29 — краевая зона; 30 — губчатая зона; 31 — студенистое вещество.

крыши среднего мозга) и слуха (нижние холмики) с двигательными ядрами передних рогов спинного мозга. Он расположен медиальнее переднего корково-спинномозгового (пирамидного) пути. Пучок этих волокон непосредственно примыкает к передней срединной щели. Наличие такого тракта позволяет осуществлять рефлекторные защитные движения при зрительных и слуховых раздражениях.

5. Между передним корково-спинномозговым (пирамидным) путем спереди и передней серой спайкой сзади расположен **задний продольный пучок** (*fasciculus longitudinalis dorsalis, s. postérior*). Этот пучок тянется из ствола мозга до верхних сегментов спинного мозга. Волокна пучка проводят нервные импульсы, координирующие, в частности, работу мышц глазного яблока и мышц шеи.

6. **Преддверно-спинномозговой путь** (*tráctus vestibulospinális*) расположен на границе переднего канатика с боковым. Этот путь локализуется в поверхностных слоях белого вещества переднего канатика спинного мозга, непосредственно возле его передней латеральной борозды. Волокна этого пути идут от вестибулярных ядер VIII пары черепных нервов, расположенных в продолговатом мозге, к двигательным клеткам передних рогов спинного мозга.

Боковой канатик (*funiculus laterális*) спинного мозга содержит следующие проводящие пути:

1. **Задний спинно-мозжечковый путь** (*tráctus spinocerebelláris dorsális, s. postérior, пучок Флексига*) проводит импульсы проприоцептивной чувствительности, занимает заднелатеральные отделы бокового канатика возле задней латеральной борозды. Медиально пучок волокон этого проводящего пути прилежит к латеральному корково-спинномозговому и латеральному спинно-таламическому путям. Впереди пучки заднего спинно-мозжечкового пути соприкасаются с пучками одноименного переднего пути.

2. **Передний спинно-мозжечковый путь** (*tráctus spinocerebelláris ventrális, s. antérior, пучок Говерса*), также несущий проприоцептивные импульсы в мозжечок, расположен в переднелатеральных отделах бокового канатика. Впереди примыкает к передней латеральной борозде спинного мозга, граничит с оливо-спинномозговым путем. Медиально передний спинно-мозжечковый путь прилежит к латеральному спинно-таламическому и спинно-покрышечному путям.

3. **Латеральный спинно-таламический путь** (*tráctus spinothalámicus laterális*) располагается в передних отделах бокового канатика, между передним и задним спинно-мозжечковыми путями — с латеральной стороны, краснойдерно-спинномозговыми и преддверно-спинномозговым путем — с медиальной стороны. Проводит импульсы болевой и температурной чувствительности.

К нисходящим системам волокон бокового канатика относятся латеральный корково-спинномозговой (пирамидный) и краснойдерно-спинномозговой (экстрапирамидный) проводящие пути.

4. **Латеральный корково-спинномозговой (пирамидный) путь** (*tráctus corticospinális (pyramidális) laterális*) проводит двигательные импульсы от коры большого мозга к передним рогам спин-

ного мозга. Пучок волокон этого пути, являющихся отростками гигантских пирамидальных клеток, лежит медиальнее заднего спинно-мозжечкового пути и занимает значительную часть площади бокового канатика, особенно в верхних сегментах спинного мозга. В нижних сегментах он на срезах занимает все меньшую и меньшую площадь. Впереди этого пути находится красноядерно-спинномозговой проводящий путь.

5. Красноядерно-спинномозговой путь (*tráctus rubrospínális*) расположен кпереди от латерального корково-спинномозгового (пирамидного) пути. Латерально к нему на узком участке прилежат задний спинно-мозжечковый путь (его передние отделы) и латеральный спинно-таламический путь. Красноядерно-спинномозговой путь является проводником импульсов автоматического (подсознательного) управления движениями и тонусом скелетных мышц к передним рогам спинного мозга.

В боковых канатиках спинного мозга проходят также пучки нервных волокон, образующих и другие проводящие пути (например, спинно-покрышечный, оливо-спинномозговой и т.д.).

Задний канатик (*funiculus dorsális, s. postérior*) на уровне шейных и верхних грудных сегментов спинного мозга задней промежуточной бороздой делится на два пучка. Медиальный непосредственно прилежит к задней продольной борозде — это тонкий пучок (*fascículus grácilis, пучок Голля*). Латеральнее его располагается клиновидный пучок (*fascículus cuneátus, пучок Бурдаха*), примыкающий с медиальной стороны к заднему рогу. Тонкий пучок состоит из более длинных проводников, идущих от нижних отделов туловища и нижних конечностей соответствующей стороны к продолговатому мозгу. В него входят волокна, вступающие в состав задних корешков 19 нижних сегментов спинного мозга и занимающие в заднем канатике более медиальную его часть. За счет вхождения в 12 верхних сегментов спинного мозга волокон, принадлежащих нейронам, иннервирующим верхние конечности и верхнюю часть туловища, формируется клиновидный пучок, занимающий латеральное положение в заднем канатике спинного мозга. Тонкий и клиновидный пучки — это пучки проприоцептивной чувствительности (суставно-мышечное чувство), которые несут в кору полушарий большого мозга информацию о положении тела и его частей в пространстве.

В различных отделах спинного мозга соотношения площадей (на горизонтальных срезах), занятых серым и белым веществом, неодинаковы. Так, в нижних сегментах, в частности, в области поясничного утолщения, серое вещество на срезе занимает большую часть. Изменения количественных отношений серого и белого вещества объясняются тем, что в нижних отделах спинного мозга значительно уменьшается число волокон нисходящих путей, следующих от головного мозга, и только начинают формироваться восходящие пути. Количество волокон.

образующих восходящие пути, постепенно нарастает от нижних сегментов к верхним. На поперечных срезах средних грудных и верхних шейных сегментов спинного мозга площадь белого вещества больше. В области шейного и поясничного утолщений площадь, занимаемая серым веществом, больше, чем в других отделах спинного мозга.

ВОЗРАСТНЫЕ ОСОБЕННОСТИ СПИННОГО МОЗГА

Спинной мозг новорожденного имеет длину 14 см (13,6—14,8 см). Нижняя граница мозга находится на уровне нижнего края II поясничного позвонка. К двум годам длина спинного мозга достигает 20 см, а к 10 годам по сравнению с периодом новорожденности удваивается. Наиболее быстро растут грудные сегменты спинного мозга. Масса спинного мозга новорожденного — около 5,5 г, у детей 1 года — 10 г. К 3 годам масса спинного мозга превышает 13 г, а в 7 лет равна примерно 19 г.

На поперечном срезе вид спинного мозга такой же, как у взрослого человека. У новорожденного шейное и поясничное утолщение выражены хорошо, центральный канал шире, чем у взрослого. Уменьшение просвета центрального канала происходит главным образом в течение 1—2 лет, а также в более поздние возрастные периоды, когда увеличивается масса серого и белого вещества. Объем белого вещества возрастает быстрее, особенно за счет собственных пучков сегментарного аппарата, который формируется раньше, чем проводящие пути, соединяющие спинной мозг с головным.

ОБОЛОЧКИ СПИННОГО МОЗГА

Спинной мозг окружен тремя оболочками мезенхимного происхождения (рис. 132). Наружная — твердая оболочка спинного мозга. За ней лежит средняя — паутинная оболочка, которая отделена от предыдущей субдуральным пространством. Непосредственно к спинному мозгу прилежит внутренняя мягкая оболочка спинного мозга. Внутренняя оболочка отделена от паутинной субарахноидальным пространством. В неврологии принято эти две последние в противоположность твердой мозговой оболочке называть мягкой оболочкой.

Твердая оболочка спинного мозга (*dura mater spinalis*) представляет собой продолговатый мешок с довольно прочными и толстыми (по сравнению с другими оболочками) стенками, расположенный в позвоночном канале и содержащий спинной мозг с передними и задними корешками спинномозговых нервов и остальными оболочками. Наружная поверхность твердой мозговой оболочки отделена от надкостницы, выстилающей из-

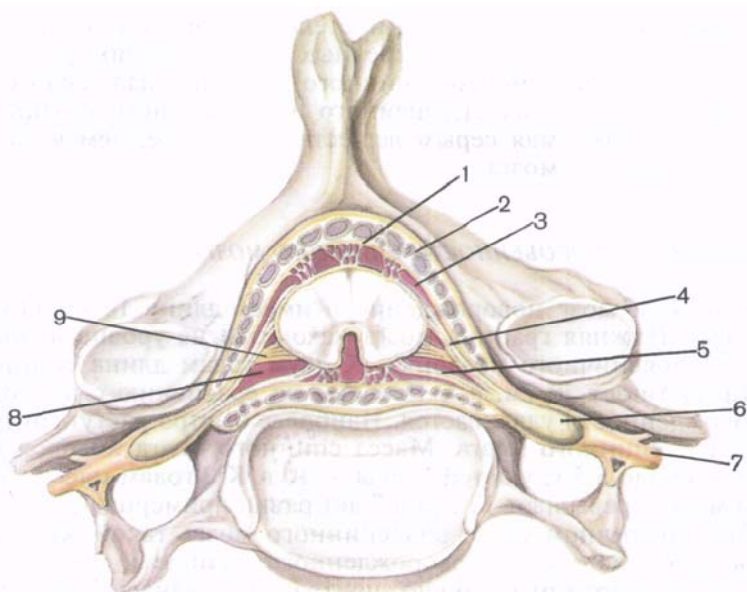


Рис. 132. Спинной мозг и его оболочки в позвоночном канале; поперечный разрез позвоночного столба и спинного мозга.

1 — твердая мозговая оболочка; 2 — эпидуральное пространство; 3 — паутинная оболочка; 4 — задний корешок спинномозгового нерва; 5 — передний корешок спинномозгового нерва; 6 — спинномозговой узел; 7 — спинномозговой нерв; 8 — паутинная оболочка; 9 — зубчатая связка.

нутри позвоночный канал, надоболочечным **эпидуральным пространством** (*cávitás epidurális*). Последнее заполнено жировой клетчаткой и содержит внутреннее позвоночное венозное сплетение. Вверху, в области большого затылочного отверстия, твердая оболочка спинного мозга прочно срастается с краями большого затылочного отверстия и продолжается в твердую оболочку головного мозга. В позвоночном канале твердая оболочка укреплена при помощи отростков, продолжающихся в периневральные оболочки спинномозговых нервов, срастающихся с надкостницей в каждом межпозвоночном отверстии. Помимо этого, твердую оболочку спинного мозга укрепляют многочисленные фиброзные пучки, направляющиеся от оболочки к задней продольной связке позвоночного столба.

Внутренняя поверхность твердой оболочки спинного мозга отделена от паутинной узким щелевидным **субдуральным пространством**, которое пронизано большим количеством тонких пучков соединительнотканых волокон. В верхних отделах позвоночного канала субдуральное пространство спинного мозга свободно сообщается с аналогичным пространством в полости

Рис. 133. Спинной мозг и его оболочки в позвоночном канале; парасагитальный распил позвоночного столба.

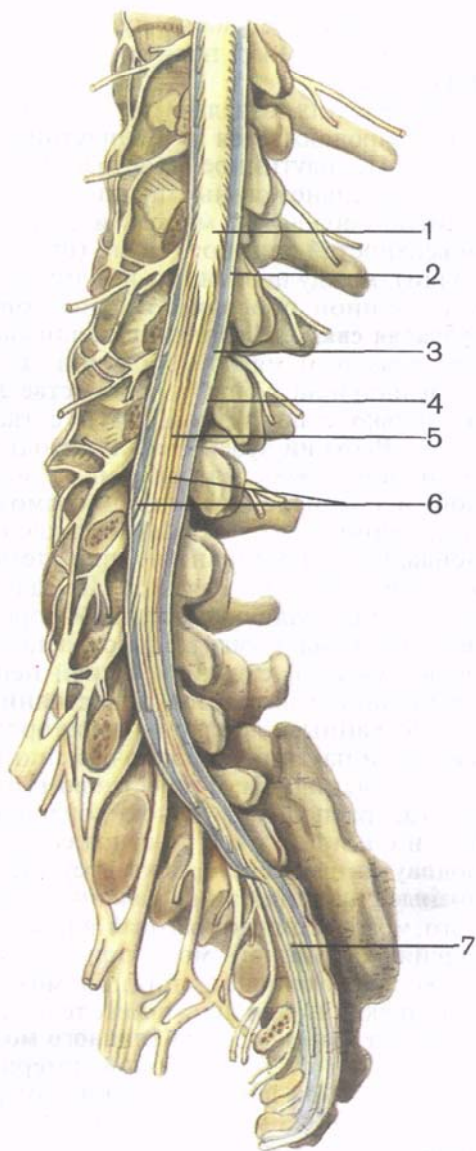
1 — мозговой конус; 2 — паутинная оболочка; 3 — подпаутинное пространство; 4 — твердая оболочка; 5 — концевая нить (спинномозговая); 6 — «конский хвост»; 7 — нить (твердой оболочки) спинного мозга.

череп. Внизу его пространство заканчивается слепо на уровне 11 крестцового позвонка. Ниже пучки волокон, принадлежащие твердой оболочке спинного мозга, продолжают в терминальную (наружную) нить.

Паутинная оболочка спинного мозга (*arachnoidea mater spinalis*) представляет собой тонкую пластинку, расположенную кнутри от твердой оболочки. Паутинная оболочка срастается с последней возле межпозвоночных отверстий.

Мягкая (сосудистая) оболочка спинного мозга (*pia mater spinalis*) плотно прилежит к спинному мозгу, срастается с ним. Соединительнотканые волокна, ответвляющиеся от этой оболочки, сопровождают кровеносные сосуды и вместе с ними проникают в вещество спинного мозга. От мягкой оболочки

паутинную отделяет **подпаутинное пространство** (*cavitas subarachnoidalis*), заполненное спинномозговой жидкостью (*liquor cerebrospinalis*), общее количество которой составляет около 120—140 мл. В нижних отделах подпаутинное пространство содержит окруженные мозговой жидкостью корешки спинномозговых нервов (рис. 133). В этом месте (ниже II поясничного по-



звонка) наиболее удобно путем прокола иглой (без риска повредить спинной мозг) получить для исследования спинномозговую жидкость.

В верхних отделах подпаутинное пространство спинного мозга продолжается в подпаутинное пространство головного мозга. Подпаутинное пространство содержит многочисленные соединительнотканые пучки и пластинки, соединяющие паутинную оболочку с мягкой и со спинным мозгом. От боковых поверхностей спинного мозга (от покрывающей его мягкой оболочки), между передними и задними корешками, вправо и влево к паутинной оболочке отходит тонкая прочная пластинка — **зубчатая связка** (*ligamentum denticulatum*). Связка имеет сплошное начало от мягкой оболочки, а в латеральном направлении разделяется на зубцы (в количестве 20—30), которые срастаются не только с паутинной, но и с твердой оболочкой спинного мозга. Верхний зубец связки находится на уровне большого затылочного отверстия, нижний — между корешками 12-го грудного и 1-го поясничного спинномозговых нервов. Таким образом, спинной мозг оказывается как бы подвешенным в субарахноидальном пространстве при помощи фронтально расположенной зубчатой связки. На задней поверхности спинного мозга вдоль задней срединной борозды от мягкой оболочки к паутинной идет сагиттально расположенная перегородка. Помимо зубчатой связки и задней перегородки, в подпаутинном пространстве находятся непостоянные тонкие пучки соединительнотканых волокон (перегородки, нити), соединяющие мягкую и паутинную оболочки спинного мозга.

В поясничном и крестцовом отделах позвоночного канала, где расположен пучок корешков спинномозговых нервов (к о н с к и й х в о с т, *cauda equina*), зубчатая связка и задняя подпаутинная перегородка отсутствуют. Жировая клетка и венозные сплетения эпидурального пространства, оболочки спинного мозга, спинномозговая жидкость и связочный аппарат не стесняют спинной мозг при движениях позвоночника. Они также предохраняют спинной мозг от толчков и сотрясений, возникающих при движениях тела человека.

Кровеносные сосуды спинного мозга. К спинному мозгу подходят ветви от позвоночной артерии (из подключичной артерии), глубокой шейной артерии (из реберно-шейного ствола), а также от задних межреберных поясничных и латеральных крестцовых артерий. К нему прилежат три длинных продольных артериальных сосуда: передняя и две задние спинномозговые артерии. *Передняя спинномозговая артерия* (непарная) примыкает к передней продольной щели спинного мозга (рис. 134). Она образуется из двух аналогичных по названию артерий (ветвей правой и левой позвоночных артерий) в верхних отделах спинного мозга. *Задняя спинномозговая артерия* парная. Каждая из артерий прилежит к задней поверхности спинного мозга возле

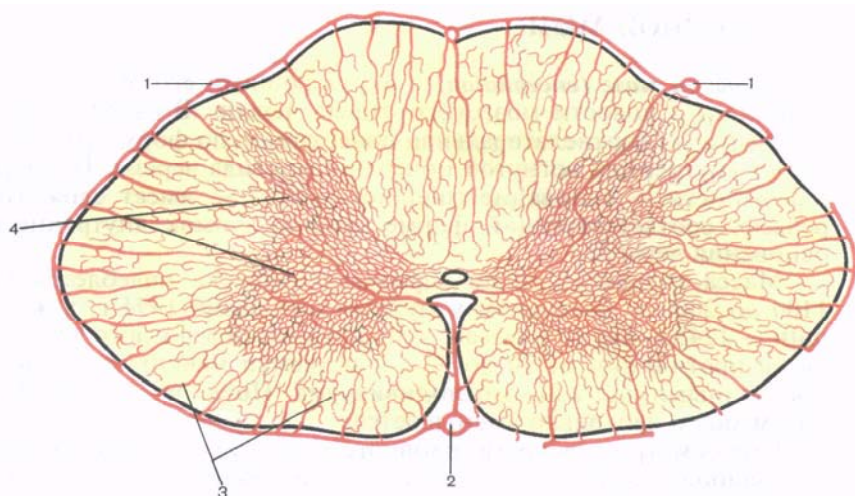


Рис. 134. Артерии спинного мозга.

1 — задняя спинномозговая артерия; 2 — передняя спинномозговая артерия; 3 — артерии белого вещества; 4 — артерии серого вещества.

вхождения в мозг задних корешков спинномозговых нервов. Эти 3 артерии продолжаютсЯ до нижнего конца спинного мозга. Передняя и две задние спинномозговые артерии соединяются между собой на поверхности спинного мозга многочисленными анастомозами и с ветвями межреберных, поясничных и латеральных крестцовых артерий, проникающих в позвоночный канал через межпозвоночные отверстия и посылающих в вещество мозга тонкие ветви.

Вены спинного мозга впадают во внутреннее позвоночное венозное пространство.

Вопросы для повторения и самоконтроля

1. Какие борозды и щели видны на поверхности спинного мозга? Какие части спинного мозга они разделяют?
2. Дайте определение сегмента спинного мозга.
3. Из чего построены корешки спинномозговых нервов?
4. Какие ядра выделяют в передних, задних и боковых рогах спинного мозга?
5. Какие проводящие пути проходят в передних, задних и боковых канатиках спинного мозга?
6. Назовите оболочки спинного мозга и пространства между этими оболочками. Что находится в этих пространствах?
7. Какие анатомические образования предохраняют (защищают) спинной мозг от толчков и сотрясений?

ГОЛОВНОЙ МОЗГ

Головной мозг (*encéphalon*) с окружающими его оболочками находится в полости мозгового отдела черепа. В связи с этим его выпуклая верхнелатеральная поверхность по форме соответствует внутренней вогнутой поверхности свода черепа. Нижняя поверхность — основание головного мозга — имеет сложный рельеф, соответствующий форме черепных ямок внутреннего основания черепа.

Масса головного мозга взрослого человека колеблется от 1100 до 2000 г. В среднем у мужчин она равна 1394 г, у женщин — 1245 г. Масса и объем головного мозга взрослого человека на протяжении от 20 до 60 лет остаются максимальными и постоянными для каждого индивидуума. После 60 лет масса и объем мозга несколько уменьшается.

При осмотре препарата головного мозга хорошо заметны три его наиболее крупные составные части: полушария большого мозга, мозжечок и мозговой ствол.

Полушария большого мозга (*hemisphériae cerebrales*) у взрослого человека — это наиболее сильно развитая, самая крупная и функционально наиболее важная часть центральной нервной системы. Отделы полушарий большого мозга прикрывают собой все остальные части головного мозга.

Правое и левое полушария отделены друг от друга глубокой **продольной щелью большого мозга** (*fissúra longitudinalis cerebrales*), которая в глубине между полушариями достигает большой спайки мозга, или мозолистого тела. В задних отделах продольная щель соединяется с **поперечной щелью большого мозга** (*fissúra transversa cerebrales*), которая отделяет полушария большого мозга от мозжечка.

На верхнелатеральной, медиальной и нижней (базальной) поверхностях полушарий большого мозга расположены глубокие и мелкие борозды. Глубокие борозды разделяют каждое из полушарий на **доли большого мозга** (*lóbi cerebrales*). Мелкие борозды отделяются друг от друга **извилинами большого мозга** (*gýti cerebrales*).

Нижняя поверхность (*facies inferior*), или основание головного мозга, образовано вентральными поверхностями полушарий большого мозга, мозжечка и наиболее доступными здесь для обозрения вентральными отделами мозгового ствола (рис. 135).

На основании головного мозга, в передних отделах, образованных нижней поверхностью лобных долей полушарий большого мозга, можно обнаружить **обонятельные луковицы** (*búlbi olfactórii*). Они имеют вид небольших утолщений, расположенных по бокам от продольной щели большого мозга. К вентральной поверхности каждой из обонятельных луковиц из полости носа через отверстия в пластинке решетчатой кости подходят 15—20 тонких **обонятельных нервов** (nn. olfactórii — I пары черепных нер-

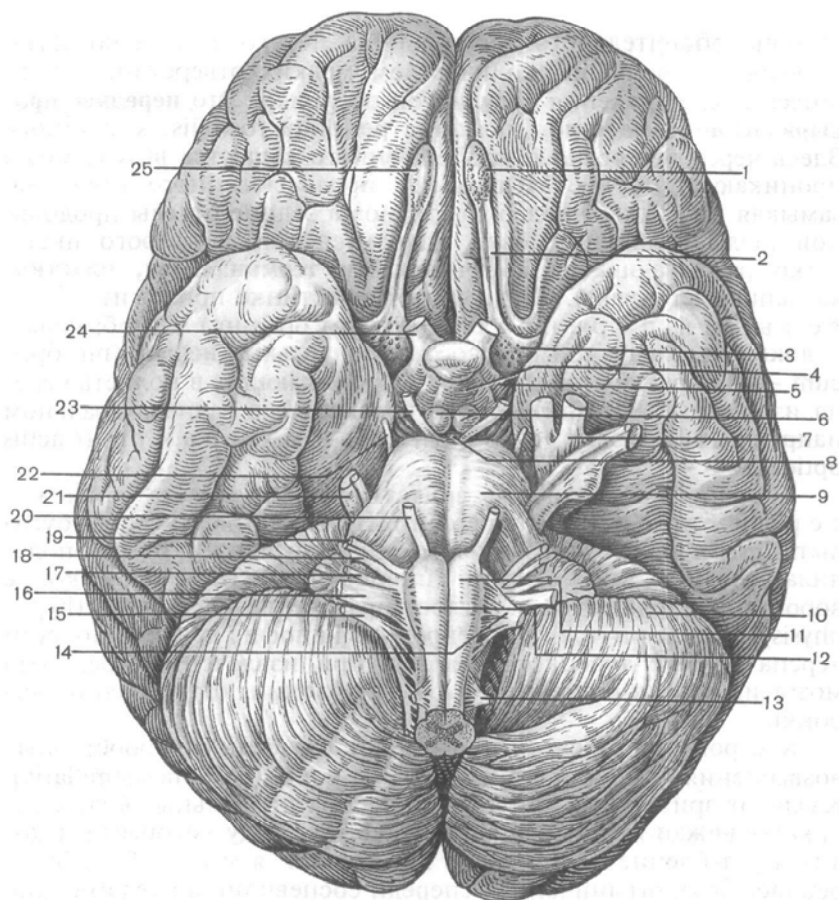


Рис. 135. Основание головного мозга. Места выхода корешков черепных нервов из мозга.

1, 25 — обонятельные луковицы; 2 — обонятельный тракт; 3 — переднее продырявленное вещество; 4 — серый бугор; 5 — зрительный тракт; 6 — сосцевидные тела; 7 — тройничный узел; 8 — заднее продырявленное вещество; 9 — мост; 10 — мозжечок; 11 — пирамида; 12 — олива; 13 — спинномозговой нерв; 14 — подъязычный нерв; 15 — добавочный нерв; 16 — блуждающий нерв; 17 — языкоглоточный нерв; 18 — преддверно-улитковый нерв; 19 — лицевой нерв; 20 — отводящий нерв; 21 — тройничный нерв; 22 — блоковый нерв; 23 — глазодвигательный нерв; 24 — зрительный нерв.

вов). При извлечении мозга из черепа обонятельные нервы обрываются и поэтому на изолированном препарате не видны.

От обонятельной луковицы назад тянется тяж — обонятельный тракт (*tractus olfactorius*). Задние отделы обонятельного тракта утолщаются и расширяются, образуя обонятельный треугольник (*trigónum olfactorium*). Задняя

сторона обонятельного треугольника переходит в небольшую площадку с большим количеством мелких отверстий, остающихся после удаления сосудистой оболочки. Это **переднее продырявленное вещество** (*substantia perforata rostralis, s. anterior*). Здесь через отверстия продырявленного вещества вглубь мозга проникают артерии. Медиальное продырявленного вещества, замыкая на нижней поверхности мозга задние отделы продольной щели большого мозга, находится тонкая, серого цвета, легко разрывающаяся **конечная, или терминальная, пластинка** (*lamina terminalis*). Сзади к этой пластинке прилежит з р и т е л ь н ы й п е р е к р е с т (*chiasma opticum*). Он образован волокнами, следующими в составе **зрительных нервов** (*nn. optici* — II пара черепных нервов), проникающих в полость черепа из глазниц. От зрительного перекреста в заднелатеральном направлении отходят два з р и т е л ь н ы х т р а к т а (*tractus opticus*).

К задней поверхности зрительного перекреста прилежит с е р ы й б у г о р (*tuber cinereum*). Нижние отделы серого бугра вытянуты в виде суживающейся книзу трубочки, которая получила название в о р о н к и (*infundibulum*). На нижнем конце воронки располагается округлое образование — **гипофиз** (*hypophysis*), железа внутренней секреции. Гипофиз лежит в полости черепа в ямке турецкого седла и при извлечении препарата мозга из черепа остается в этом углублении, отрываясь от воронки.

К серому бугру сзади примыкают два белых шарообразных возвышения — с о с ц е в и д н ы е т е л а (*corpora mamillaria*). Кзади от зрительных трактов видны два продольных белых валика — **ножки мозга** (*pedunculi cerebri*), между которыми находится углубление — м е ж н о ж к о в а я я м к а (*fossa interpeduncularis*), ограниченная спереди сосцевидными телами. Дно этой ямки образовано з а д н и м п р о д ы р я в л е н н ы м в е щ е с т в о м (*substantia perforata interpeduncularis posterior*), через отверстия которого в мозг проникают питающие его артерии. На медиальных, обращенных друг к другу поверхностях ножек мозга видны корешки правого и левого **глазодвигательных нервов** (*nn. oculomotorius* — III пара черепных нервов). Латеральные поверхности ножек мозга огибают **блоковые нервы** (*nn. trochleares* — IV пара черепных нервов), корешки которых выходят из мозга не на основании его, как у всех остальных 11 пар черепных нервов, а на дорсальной поверхности, позади нижних холмиков крыши среднего мозга, по бокам от уздечки верхнего мозгового паруса.

Ножки мозга сзади выходят из верхних отделов широкого поперечного валика, который обозначается как **мост** (*pons*). Латеральные отделы моста продолжают в мозжечок, образуя парную с р е д н ю ю м о з ж е ч к о в у ю н о ж к у (*pedunculus cerebellaris medius*).

На границе между мостом и средними мозжечковыми ножками с каждой стороны можно видеть корешок **тройничного нерва** (n. trigéminus — V пара черпных нервов).

Ниже моста расположены передние отделы продолговатого мозга, которые представлены медиально расположенными пирамидами, отделенными друг от друга передней срединной щелью. Латеральнее пирамиды находится округлое возвышение — *олива*. На границе моста и продолговатого мозга по бокам от передней срединной щели из мозга выходят корешки **отводящего нерва** (n. abducens — VI черепной нерв). Еще латеральнее, между средней мозжечковой ножкой и оливой, с каждой стороны последовательно расположены корешки **лицевого нерва** (n. facialis — VII черепной нерв), и **преддверно-улиткового нерва** (n. vestibulocochlearis — VIII черепной нер). Дорсальнее оливы в малозаметной борозде проходят спереди назад корешки следующих черепных нервов: **языкоглоточного** (n. glossopharyngeus — IX нерв), **блуждающего** (n. vagus — X нерв) и **добавочного** (n. accessorius — XI нерв). Корешки добавочного нерва отходят также и от спинного мозга в верхней его части — это спинномозговые корешки (rádices spináles; спинномозговая часть, pars spinális). В борозде, отделяющей пирамиду от оливы, находятся корешки **подъязычного нерва** (n. hypoglossus — XII пара черепных нервов).

На срединном сагитальном разрезе головного мозга, проведенном вдоль продольной щели большого мозга, видны **медиальная поверхность** полушария большого мозга, некоторые структуры **ствола головного мозга** (truncus encephálicus) и мозжечка (рис. 136).

Обширная медиальная поверхность полушарий большого мозга нависает над значительно меньшими по размерам мозжечком и стволом головного мозга. На этой поверхности, как и на других поверхностях, имеются борозды, которыми отделяются друг от друга извилины большого мозга.

Участки лобной, теменной и затылочной долей каждого полушария отделены от хорошо заметной на срединном разрезе большой спайки мозга — **мозолистого тела** (corpus callósum) *бороздой мозолистого тела* (sulcus corporis callósi). Средняя часть мозолистого тела носит название *ствола* (truncus). Передние отделы его, загигаясь книзу, образуют *колeно* (genu). Еще более книзу колeно мозолистого тела истончается и получает название *клюва* (rostrum), который книзу продолжается в *терминальную пластинку* (lámina terminális). Последняя, как отмечалось, срастается с передней поверхностью зрительного перекреста. Задние отделы мозолистого тела заметно утолщены и заканчиваются свободно в виде *вала* (splénium).

Под мозолистым телом располагается тонкая белая пластинка — **свод** (fórnix). Постепенно отдаляясь от мозолистого тела и образуя дугообразный изгиб вперед и книзу, тело свода продол-

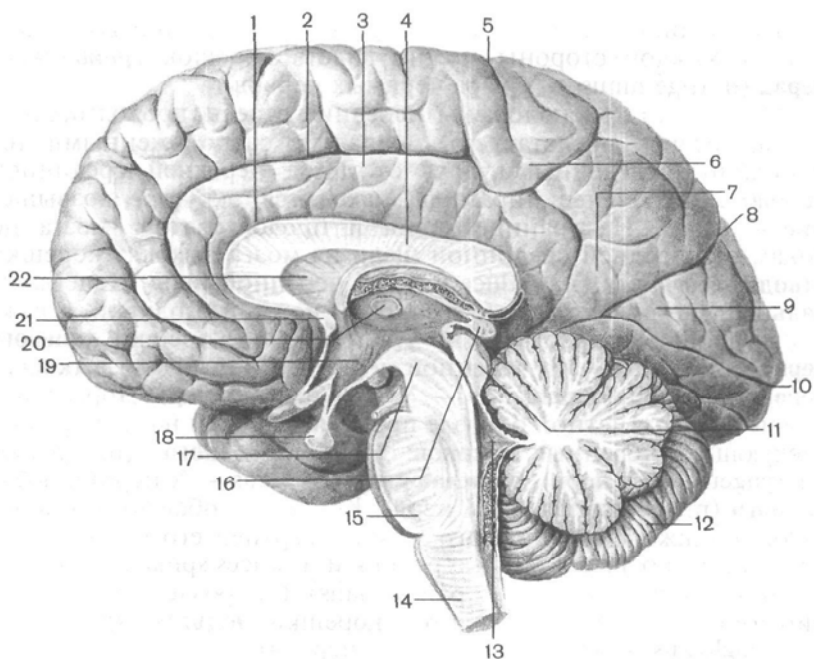


Рис. 136. Медиальная поверхность полушария большого мозга и ствол мозга; сагиттальный разрез.

1 — борозда мозолистого тела; 2 — поясная борозда; 3 — поясная извилина; 4 — мозолистое тело; 5 — центральная борозда; 6 — околоцентральная доля; 7 — предклинье; 8 — теменно-затылочная борозда; 9 — клин; 10 — шпорная борозда; 11 — крыша (среднего мозга); 12 — мозжечок; 13 — IV желудочек; 14 — продолговатый мозг; 15 — мост; 16 — шишковидное тело; 17 — ножка мозга; 18 — гипофиз; 19 — III желудочек; 20 — межталамическое сращение; 21 — передняя спайка; 22 — прозрачная перегородка.

жается в **столб** (columna) свода. Нижняя часть каждого столба свода вначале подходит к терминальной пластинке, а далее отходит в латеральную сторону и направляется назад, заканчиваясь в сосцевидном теле. Между столбами свода сзади и терминальной пластинкой спереди расположен поперечно идущий пучок нервных волокон, имеющих на срезе вид овала белого цвета, — это **передняя (белая) спайка** (commissura rostralis, s. anterior). Спайка, как и поперечно идущие волокна мозолистого тела, соединяет друг с другом полушария большого мозга, передние его отделы.

Участок, ограниченный сверху и спереди мозолистым телом, снизу — его клювом, терминальной пластинкой и передней спайкой, а сзади — столбом свода, занят тонкой сагиттально ориентированной пластинкой мозгового вещества — **прозрачной перегородкой** (septum pellucidum).

Все перечисленные образования относятся к **конечному мозгу** (telencéphalon). Структуры, расположенные ниже, за исключением мозжечка, относятся к стволу мозга. Самые передние отделы ствола мозга образованы правым и левым зрительными буграми — это **задний таламус** (thalámus dorsális). Таламус расположен книзу от тела свода и мозолистого тела и позади столба свода. На срединном разрезе различима только медиальная поверхность заднего таламуса. На ней выделяется **межталамическое сращение** (adhésio interthalámica). Медиальная поверхность каждого заднего таламуса ограничивает сбоку щелевидную, вертикально расположенную полость III желудочка. Между передним концом таламуса и столбом свода находится **межжелудочковое отверстие** (forámen interventriculáre), посредством которого боковой желудочек полушария большого мозга сообщается с полостью III желудочка. В заднем направлении от межжелудочкового отверстия тянется, огибая таламус снизу, **гипоталамическая** (подталамическая) **борозда** (súlcus hypothalámicus). Образования, расположенные книзу от этой борозды, относятся к **гипоталамусу** (hypothalámus). Это зрительный перекрест, серый бугор, воронка, гипофиз и сосцевидные тела—структуры, участвующие в образовании дна III желудочка.

Сверху и сзади от зрительного бугра, под валиком мозолистого тела, находится **шишковидное тело** (córpus pineále), являющееся железой внутренней секреции. Передненижние отделы шишковидного тела срастаются с тонким поперечно идущим тяжем, округлым на сагиттальном разрезе. Этот тяж — **эпифиз** (epithalámica). Таламус (зрительный бугор), гипоталамус, III желудочек, шишковидное тело относятся к **промежуточному мозгу** (diencéphalon).

Каудальнее таламуса располагаются образования, относящиеся к **среднему мозгу** (mesencéphalon). Ниже шишковидного тела находится крыша **среднего мозга** (пластинка четверохолмия, téctum mesencephálicum), состоящая из двух верхних и двух нижних холмиков. Вентральнее пластинки крыши среднего мозга расположена **ножка мозга** (pedúnculus cérebri), отделенная от пластинки водопроводом среднего мозга. **Водопровод среднего мозга** (aqueductus mesencephali) соединяет полости III и IV желудочков. Еще более кзади расположены срединные разрезы моста и мозжечка, относящиеся к **заднему мозгу** (metencéphalon), и разрез **продолговатого мозга** (medúlla oblongáta). Полостью этих отделов мозга является IV **желудочек** (ventriculus quártus). Дно IV желудочка образовано дорсальной поверхностью моста и продолговатого мозга, составляющей на целом мозге **ромбовидную ямку** (fóssa rhomboídea). Тонкая пластинка белого вещества, которая тянется от мозжечка к крыше среднего мозга, получила название **верхнего мозгового паруса** (vélum medulláre).

rostrális, s. supérius). От нижней поверхности мозжечка назад, к продолговатому мозгу, простирается **нижний мозговой п а р у с** (vélum medulläre caudale, s. inférius).

Выделяют 5 отделов головного мозга, развивающихся из пяти мозговых пузырей: 1) конечный мозг; 2) промежуточный мозг; 3) средний мозг; 4) задний мозг; 5) продолговатый мозг, который на уровне большого затылочного отверстия переходит в спинной мозг.

КОНЕЧНЫЙ МОЗГ

Конечный мозг (telencéphalon) состоит из двух полушарий большого мозга, разделенных продольной щелью и соединяющихся между собой в глубине этой щели при помощи мозолистого тела, передней и задней спаек, а также спаяк свода. Полость конечного мозга составляют правый и левый боковые желудочки, каждый из которых находится в соответствующем полушарии. Полушарие большого мозга состоит из наружных покровов — коры большого мозга (плащ), лежащего глубже белого вещества и расположенных в нем скоплений серого вещества — базальных ядер. Граница между конечным и следующим за ним промежуточным мозгом проходит в том месте, где внутренняя капсула прилежит к латеральной стороне таламуса.

Полушарие большого мозга

Полушарие большого мозга (hemisphérium cerebrális) снаружи покрыто тонкой пластинкой серого вещества — корой большого мозга. Каждое полушарие имеет три поверхности: наиболее выпуклую **верхнелатеральную** (fácies superolaterális, hemisphérii), плоскую, обращенную к соседнему полушарию **медиальную** (fácies mediális hemisphérii) и **нижнюю** (fácies inférior hemisphérii). Последняя имеет сложный рельеф, соответствующий внутреннему основанию черепа. Поверхности полушарий большого мозга отделены друг от друга краями: **верхним** (márgo supérior), **нижнелатеральным** (márgo inférior) и **нижнемедиальным** (márgo mediális). Наиболее выступающие кпереди и кзади участки полушария получили название полюсов: **лобный полюс** (pólus frontális), **затылочный полюс** (pólus occipitális) и **височный полюс** (pólus temporális). Рельеф поверхностей полушарий очень сложен в связи с наличием более или менее глубоких борозд большого мозга и расположенных между ними валикообразных возвышений — извилин. Глубина, протяженность борозд и выпуклых извилин, их форма и направление очень изменчивы.

Верхнелатеральная поверхность полушария. В переднем отделе каждого полушария большого мозга находится **лобная доля**

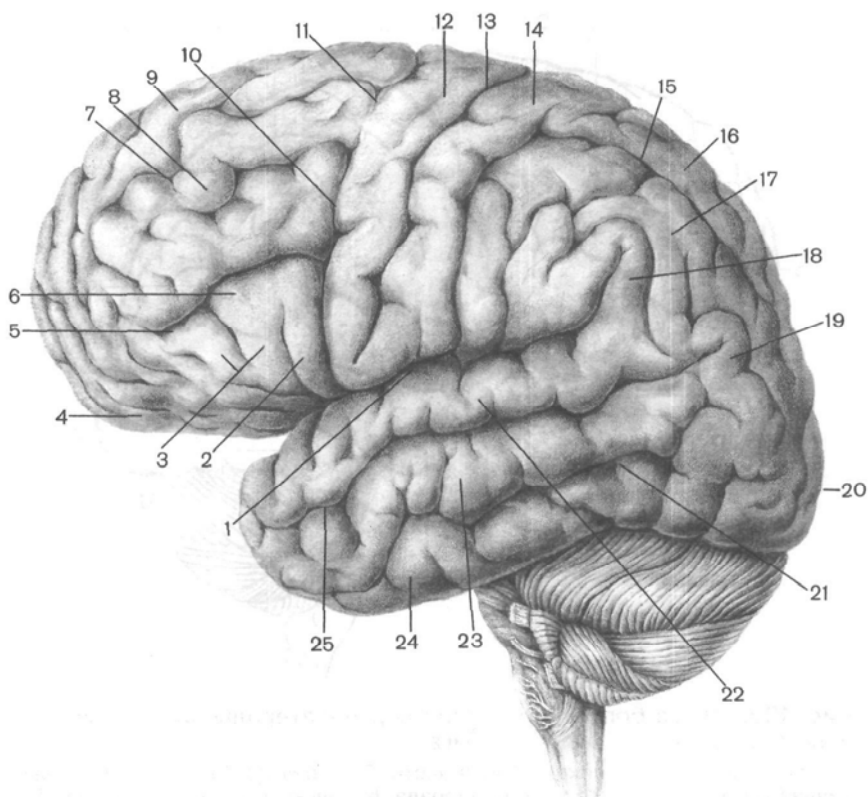


Рис. 137. Борозды и извилины верхнелатеральной поверхности левого полушария большого мозга.

1 — боковая (латеральная) борозда; 2 — покрывная часть; 3 — треугольная часть; 4 — глазничная часть; 5 — нижняя лобная борозда; 6 — нижняя лобная извилина; 7 — верхняя лобная борозда; 8 — средняя лобная извилина; 9 — верхняя лобная извилина; 10 — нижняя предцентральная борозда; 11 — верхняя предцентральная борозда; 12 — предцентральная извилина; 13 — центральная борозда; 14 — постцентральная извилина; 15 — внутритеменная борозда; 16 — верхняя теменная доля; 17 — нижняя теменная доля; 18 — надкраевая извилина; 19 — угловая извилина; 20 — затылочный полюс; 21 — нижняя височная борозда; 22 — верхняя височная извилина; 23 — средняя височная извилина; 24 — нижняя височная извилина; 25 — верхняя височная борозда.

(*lobus frontalis*). Она заканчивается спереди лобным полюсом и ограничена снизу латеральной бороздой (*sulcus lateralis*; *сильвиева борозда*), а сзади глубокой центральной бороздой (рис. 137, 138). Центральная борозда (*sulcus centralis*; *роландова борозда*) расположена во фронтальной плоскости. Она начинается в верхней части медиальной поверхности полушария большого мозга, пересекает поперек его верхний край, спус-

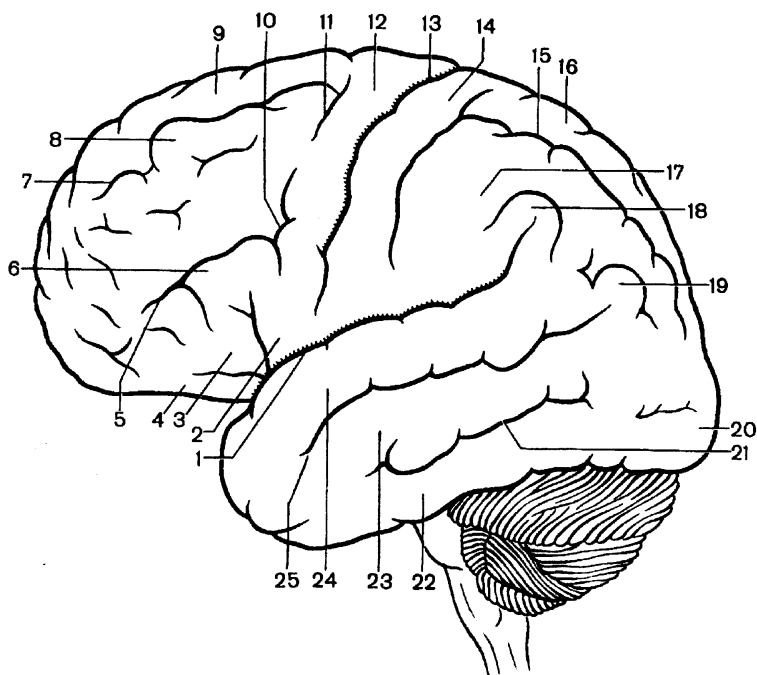


Рис. 138. Схема борозд и извилин верхнелатеральной поверхности левого полушария большого мозга.

1 — боковая борозда; покрышечная часть; 3 — треугольная часть; 4 — глазничная часть; 5 — нижняя лобная борозда; 6 — нижняя лобная извилина; 7 — верхняя лобная борозда; 8 — средняя лобная извилина; 9 — верхняя лобная извилина; 10 — нижняя предцентральная борозда; 11 — верхняя предцентральная борозда; 12 — предцентральная извилина; 13 — центральная борозда; 14 — постцентральная извилина; 15 — внутритеменная борозда; 16 — верхняя теменная доля; 17 — нижняя теменная доля; 18 — надкраевая доля; 19 — угловая извилина; 20 — затылочный полюс; 21 — нижняя височная борозда; 22 — нижняя височная извилина; 23 — средняя височная извилина; 24 — верхняя височная извилина; 25 — верхняя височная борозда.

кается, не прерываясь, по верхнелатеральной поверхности полушария вниз и заканчивается немного не доходя до латеральной борозды.

Спереди от центральной борозды, почти параллельно ей, располагается предцентральная борозда (*súlcus presentrális*). Она заканчивается внизу, не доходя до латеральной борозды. Предцентральная борозда нередко прерывается в средней части и состоит из двух самостоятельных борозд. От предцентральная борозды вперед направляются верхняя и нижняя лобные борозды (*súlci frontáles supérior et inférior*). Они расположены почти параллельно друг другу и делят

верхнелатеральную поверхность лобной доли на извилины. Между центральной бороздой сзади и предцентральной бороздой спереди находится **предцентральная извилина** (*gýrus precentralis*). Выше верхней лобной борозды лежит **верхняя лобная извилина** (*gýrus frontális supérior*), занимающая верхнюю часть лобной доли. Между верхней и нижней лобными бороздами тянется **средняя лобная извилина** (*gýrus frontális médius*).

Книзу от нижней лобной борозды расположена **нижняя лобная извилина** (*gýrus frontális inférior*). В эту извилину снизу вдаются ветви латеральной борозды: **восходящая ветвь** (*rámus ascéndens*) и **передняя ветвь** (*rámus antérior*), которые делят нижнюю часть лобной доли, зависающую над передней частью латеральной борозды, на три части: **покрышечную**, **треугольную** и **глазничную**. **Покрышечная часть** (лобная покрышка, *párs operculáris*, s. *opérculum frontále*) расположена между восходящей ветвью и нижним отделом предцентральной борозды. Эта часть лобной доли получила такое название потому, что она прикрывает лежащую в глубине борозды островковую долю (островок). **Треугольная часть** (*párs trianguláris*) находится между восходящей сзади и передней ветвью спереди. **Глазничная часть** (*párs orbitális*) лежит книзу от передней ветви, продолжаясь на нижнюю поверхность лобной доли. В этом месте латеральная борозда расширяется, в связи с чем ее называют **латеральной ямкой большого мозга** (*fóssa laterális cerébri*).

Кзади от центральной борозды находится **теменная доля** (*lóbus parietális*). Задней границей этой доли является **теменнозатылочная борозда** (*súlcus parietooccipitalis*). Эта борозда располагается на медиальной поверхности полушария большого мозга, глубоко рассекает верхний край полушария и переходит на его верхнелатеральную поверхность. Границей между теменной и затылочной долями на дорсолатеральной поверхности полушария большого мозга служит условная линия — продолжение теменнозатылочной борозды книзу. Нижней границей теменной доли является латеральная борозда (ее задняя ветвь), отделяющая эту долю (ее передние отделы) от височной.

В пределах теменной доли выделяют **постцентральную борозду** (*súlcus postcentralis*). Она начинается от латеральной борозды внизу и заканчивается вверху, не доходя до верхнего края полушария. Постцентральная борозда лежит позади центральной борозды почти параллельно ей. Между центральной и постцентральной бороздами располагается **постцентральная извилина** (*gýrus postcentralis*). Вверху она переходит на медиальную поверхность полушария большого мозга, где соединяется с предцентральной извилиной лобной доли, образуя вместе с нею **парацентральную долю** (*lóbulus paracentralis*). На верхнелатеральной поверхности полу-

шария, внизу, постцентральная извилина также переходит в предцентральную извилину, охватывая снизу центральную борозду. От постцентральной борозды кзади отходит в н у т р и т е м е н н а я б о р о з д а (*súlcus intraparietális*). Она параллельна верхнему краю полушария. Кверху от внутритеменной борозды находится группа мелких извилин, получивших название в е р х н е й т е м е н н о й д о л ь к и (*lóbulus parietális supéríor*). Ниже этой борозды расположена н и ж н я я т е м е н н а я д о л ь к а (*lóbulus parietális inférior*), в пределах которой выделяют две извилины: н а д к р а е в у ю (*gýrus supramarginális*) и у г л о в у ю (*gýrus anguláris*). Надкраевая извилина охватывает конец латеральной борозды, а угловая — конец верхней височной борозды. Нижняя часть нижней теменной доли и прилежащие к ней нижние отделы постцентральной извилины вместе с нижней частью предцентральной извилины, нависающие над островковой долей, образуют л о б н о - т е м е н н у ю п о к р ы ш к у о с т р о в к а (*opérculum frontoparietále*).

Затылочная доля (*lobus occipitális*) располагается позади теменно-затылочной борозды и ее условного продолжения на верхнелатеральной поверхности полушария. По сравнению с другими долями она имеет небольшие размеры. Затылочная доля кончается з а т ы л о ч н ы м п о л ю с о м (*pólus occipitális*). Борозды и извилины на верхнелатеральной поверхности затылочной доли очень изменчивы. Наиболее часто и лучше других выражена п о п е р е ч н а я з а т ы л о ч н а я б о р о з д а (*súlcus occipitális transversus*), которая является как бы продолжением кзади внутритеменной борозды теменной доли.

Височная доля (*lobus temporális*) занимает нижнебоковые отделы полушария и отделяется от лобной и теменной долей глубокой латеральной бороздой. Край височной доли, прикрывающий островковую долю, получил название в и с о ч н о й п о к р ы ш к и (*opérculum temporále*). Передняя часть височной доли образует в и с о ч н ы й п о л ю с (*pólus temporális*). На боковой поверхности височной доли видны две борозды — в е р х н я я и н и ж н я я в и с о ч н ы е (*súlcus temporáles supéríor et inferior*), почти параллельные латеральной борозде. Извилины височной доли ориентированы вдоль борозд. В е р х н я я в и с о ч н а я и з в и л и н а (*gýrus temporális supéríor*) расположена между латеральной бороздой вверх и верхней височной вниз. На верхней поверхности этой извилины, скрытой в глубине латеральной борозды, располагаются две—три короткие п о п е р е ч н ы е в и с о ч н ы е и з в и л и н ы (*gýri temporáles transversí, извилины Гешля*), разделенные п о п е р е ч н ы м и в и с о ч н ы м и б о р о з д а м и (*súlcus temporáles transversí*). Между верхней и нижней височными бороздами находится с р е д н я я в и с о ч н а я и з в и л и н а (*gýrus temporális médius*). Нижнелатеральный край височной доли занимает н и ж н я я в и с о ч н а я и з в и л и н а (*gýrus temporális inférior*), ограниченная

сверху одноименной бороздой. Задний конец этой извилины продолжается в затылочную долю.

Островковая доля, островок (*lóbus insuláris, s. ínsula*) находится в глубине латеральной борозды. Эту долю можно увидеть, если раздвинуть или удалить прикрывающие островок участки лобной, теменной и височной долей, которые получили наименование покрывки. Глубокая круговая борозда островка (*súlcus circuláris ínsulae*) отделяет островок от окружающих его отделов мозга. На поверхности островка имеются и з в и л и н ы о с т р о в к а, д л и н н а я и к о р о т к и е (*gygi insulae, longus et breves*). Между длинной извилиной, находящейся в задней части островка и ориентированной сверху вниз и вперед, и короткими извилинами, занимающими верхнепереднюю часть островка, находится центральная борозда островка (*súlcus centrális ínsulae*). Нижнепередняя часть островка лишена борозд и имеет небольшое утолщение — п о р о г о с т р о в к а (*límen ínsulae*).

Медиальная поверхность полушария. Все доли полушария, за исключением островковой, принимают участие в образовании его медиальной поверхности (рис. 139, 140). Над мозолистым телом, отделяя его от остальных отделов полушария, находится **борозда мозолистого тела** (*súlcus córporis callósi*). Огибая сзади в а л и к (*splénium*) мозолистого тела, эта борозда направляется книзу и вперед и продолжается в **борозду гиппокампа**, или **гиппокаммальную борозду** (*súlcus hippocámpi, s. hippocampalis*). Выше борозды мозолистого тела находится **поясная борозда** (*súlcus cínguli*). Эта борозда начинается спереди и книзу от клюва мозолистого тела, поднимается вверх, затем поворачивается назад и следует параллельно борозде мозолистого тела. Заканчивается борозда выше и сзади от валика мозолистого тела как **подтеменная борозда** (*súlcus subparietális*). На уровне валика мозолистого тела от поясной борозды вверх ответвляется **краевая часть** (*párs marginális, BNA*), уходящая вверх и сзади к верхнему краю полушария большого мозга. Между бороздой мозолистого тела и поясной бороздой находится **поясная извилина** (*gyrus cínguli*), охватывающая мозолистое тело спереди, сверху и сзади. Сзади и книзу от валика мозолистого тела поясная извилина суживается, образуя **перешеек поясной извилины** (*isthmus gygi cínguli*). Далее книзу и спереди перешеек переходит в более широкую извилину гиппокампа, или **парагиппокаммальную извилину** (*gyrus parahippocampális*), ограниченную сверху бороздой гиппокампа. Поясная извилина, перешеек и парагиппокаммальная извилина известны как **сводчатая извилина** (*gyrus fornicátus — BNA*). В глубине борозды гиппокампа находится довольно тонкая полоска серого цвета, разделенная мелкими поперечными бороздками, — **зубчатая извилина** (*gyrus dentátus*). Участок медиальной поверхности полушария, находящийся между поясной бороздой и верхним краем полушария, относится к лобной и теменной долям.

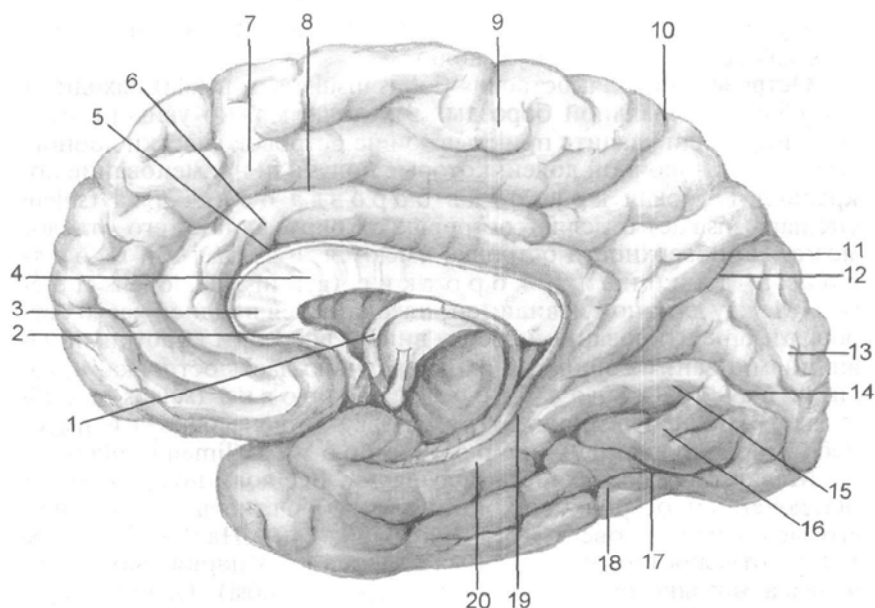


Рис. 139. Борозды и извилины медиальной и нижней поверхностей правого полушария большого мозга.

1 — свод мозга; 2 — клюв мозолистого тела; 3 — колено мозолистого тела; 4 — ствол мозолистого тела; 5 — борозда мозолистого тела; 6 — поясничная извилина; 7 — верхняя лобная извилина; 8, 10 — поясная борозда; 9 — около-центральной долька; 11 — предклинье; 12 — затылочно-теменная борозда; 13 — клин; 14 — шпорная борозда; 15 — язычная извилина; 16 — средняя затылочно-височная извилина; 17 — затылочно-височная борозда; 18 — боковая затылочно-височная извилина; 19 — борозда гиппокампа; 20 — окологиппокампальная извилина.

Кпереди от верхнего края центральной борозды находится медиальная поверхность верхней лобной извилины, а непосредственно к указанному участку центральной борозды прилежит **парацентральная долька** (*lóbulus paracentrális*), ограниченная сзади краевой частью поясной борозды. Между краевой частью спереди и теменно-затылочной бороздой сзади находит **предклинье** (*presúneus*) — принадлежащий теменной доле участок полушария большого мозга.

На медиальной поверхности затылочной доли расположены сливающиеся друг с другом под острым углом, открытым кзади, две глубокие борозды: теменно-затылочная, отделяющая теменную долю от затылочной, и **шпорная борозда** (*súlcus calcarínus*). Последняя начинается на медиальной поверхности затылочного полюса и направляется вперед до перешейка поясной извилины. Участок затылочной доли, лежащий между теменно-затылочной и шпорной бороздами и имеющий форму треугольника,

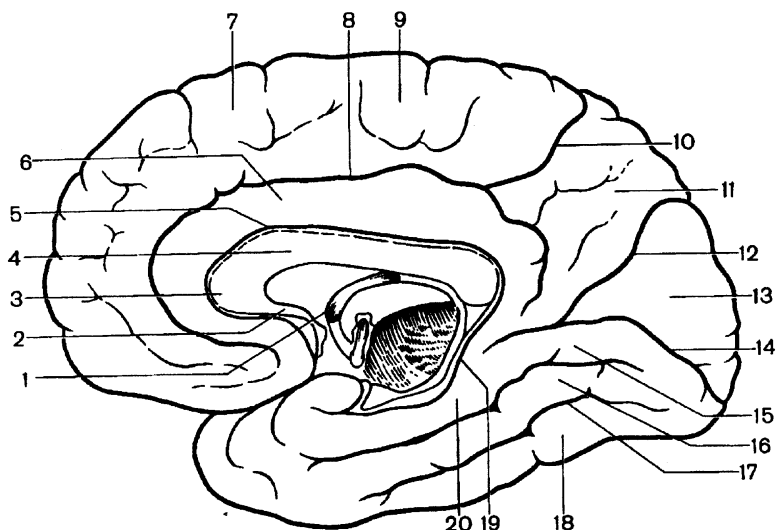


Рис. 140. Схема борозд и извилин медиальной и нижней поверхностей правого полушария большого мозга.

1 — свод мозга; 2 — клюв мозолистого тела; 3 — колено мозолистого тела; 4 — ствол мозолистого тела; 5 — борозда мозолистого тела; 6 — поясная борозда; 7 — верхняя лобная извилина; 8, 10 — поясная борозда; 9 — околоцентральной долька; 11 — предклинье; 12 — теменно-затылочная борозда; 13 — клин; 14 — шпорная борозда; 15 — язычная извилина; 16 — средняя затылочно-височная извилина; 17 — затылочно-височная борозда; 18 — боковая теменно-височная извилина; 19 — борозда гиппокампа; 20 — окологиппокампальная извилина.

обращенного вершиной к месту слияния этих борозд, называется **клином** (сúneus). Хорошо заметная на медиальной поверхности полушария шпорная борозда ограничивает сверху **язычную извилину** (gyrus linguális), простирающуюся от затылочного полюса сзади до нижней части перешейка поясной извилины. Снизу от язычной извилины располагается **коллатеральная борозда** (súlcus collaterális), принадлежащая уже нижней поверхности полушария.

Нижняя поверхность полушария. Рельеф нижней поверхности полушария очень сложен. Передние отделы этой поверхности образованы лобной долей полушария, позади которой выступает височный полюс, а также находятся нижние поверхности височной и затылочной долей, переходящие одна в другую без заметных границ (рис. 141 А; 141 Б).

На нижней поверхности лобной доли, несколько латеральнее и параллельно продольной щели большого мозга, проходит **обонятельная борозда** (súlcus olfactórius). Снизу к ней прилежат обонятельная луковица и обонятельный тракт, переходящий сзади в обонятельный треугольник. В области этого треугольни-

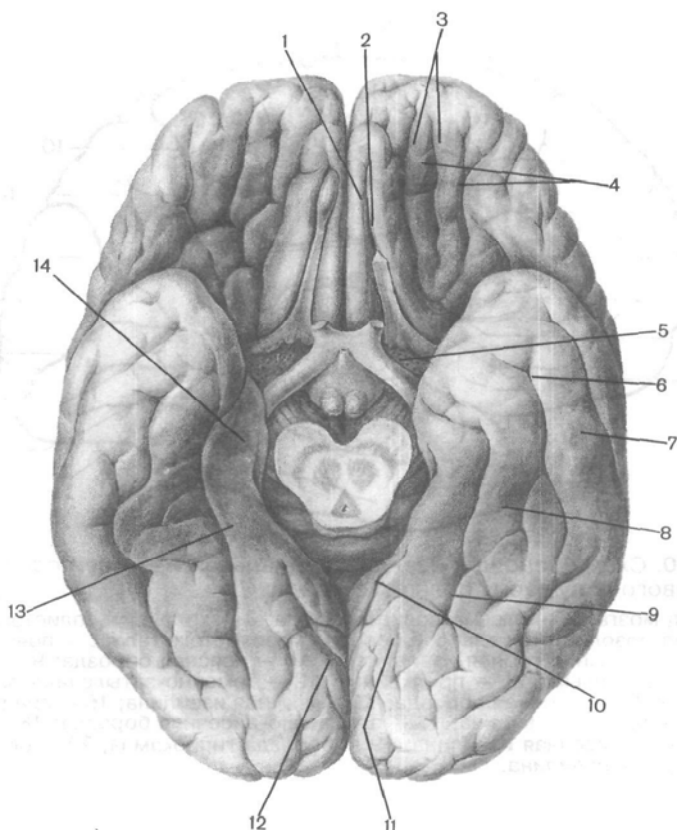


Рис. 141 А. Борозды и извилины нижней поверхности полушарий большого мозга.

1 — прямая извилина; 2 — обонятельная борозда; 3 — глазничная борозда; 4 — глазничная извилина; 5 — переднее продырявленное вещество; 6 — затылочно-височная борозда; 7 — затылочно-височная извилина; 8 — средняя затылочно-височная извилина; 9 — коллатеральная борозда; 10 — гиппокампальная борозда; 11 — язычная извилина; 12 — шпорная борозда; 13 — парагиппокампальная извилина; 14 — крючок.

кавидны медиальная и латеральная обонятельные полоски (*striae olfactoriae mediális et laterális*). Участок лобной доли между продольной щелью большого мозга и обонятельной бороздой получил название **прямой извилины** (*gyrus rectus*). Поверхность лобной доли, лежащая латеральнее обонятельной борозды, разделена неглубокими **глазничными бороздами** (*sulci orbitales*) на несколько изменчивых по форме, расположению и размерам **глазничных извилин** (*gyri orbitales*).

В заднем отделе нижней поверхности полушария хорошо различима коллатеральная борозда, расположенная книзу и лате-

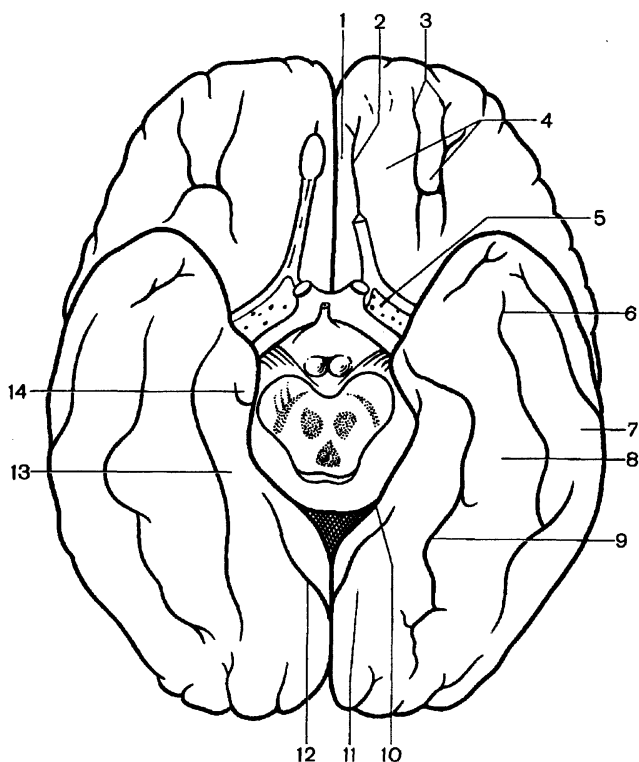


Рис. 141 Б. Схема расположения борозд и извилин на нижней поверхности полушарий большого мозга. Обозначения, как на рис. 141 А.

рально от язычной извилины на нижней поверхности затылочной и височной долей, латеральнее парагиппокампальной извилины. Несколько кпереди от переднего конца коллатеральной борозды находится **носовая борозда** (*súlcus rhinális*). Она ограничивает с латеральной стороны изогнутый конец парагиппокампальной извилины — **к р ю ч о к** (*úncus*). Латеральнее коллатеральной борозды лежит **медиальная затылочно-височная извилина** (*gyrus occipitotemporalis medialis*). Между этой извилиной и расположенной снаружи от нее **латеральной затылочно-височной извилиной** (*gyrus occipitotemporalis lateralis*) находится **затылочно-височная борозда** (*súlcus occipitotemporalis*). Границей между латеральной затылочно-височной и нижней височной извилинами служит не борозда, а нижнелатеральный край полушария большого мозга.

Ряд отделов головного мозга, расположенных преимущественно на медиальной поверхности полушария и являющихся субстратом для формирования таких общих состояний, как бодрствование, сон, эмоции, мотивации поведения и др., выде-

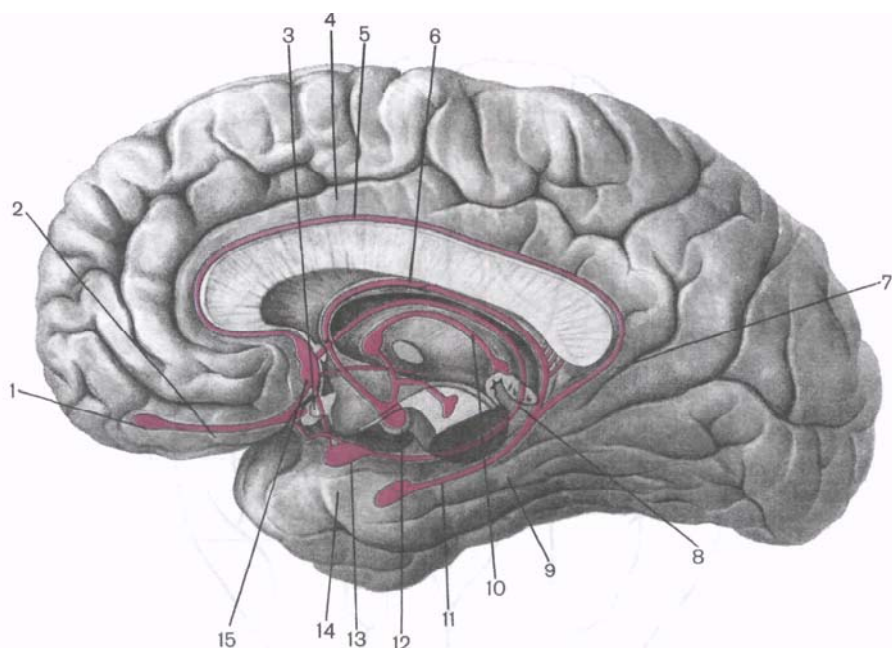


Рис. 142. Структуры головного мозга, относящиеся к лимбической системе.

1 — обонятельная луковица; 2 — обонятельный тракт; 3 — обонятельный треугольник; 4 — поясная извилина; 5 — серая полоска; 6 — свод мозга; 7 — перешеек поясной извилины; 8 — пограничная полоска; 9 — парагиппокампальная извилина; 10 — мозговая полоска; 11 — гиппокамп; 12 — сосцевидное тело; 13 — миндалевидное тело; 14 — крючок; 15 — паратерминальная извилина.

ляют под названием «**лимбическая система**». Эти реакции сформировались в связи с первичными функциями обоняния (в филогенезе), поэтому их морфологической основой являются отделы мозга, которые развиваются из нижелатеральных отделов мозгового пузыря и относятся к так называемому **обонятельному мозгу** (rhinencéphalon). *Лимбическую систему* (рис. 142) составляют обонятельная луковица, обонятельный тракт, обонятельный треугольник, переднее продырявленное вещество, расположенное на нижней поверхности лобной доли (периферический отдел обонятельного мозга), а также поясная и парагиппокампальная (вместе с крючком) извилины, зубчатая извилина, гиппокамп (центральный отдел обонятельного мозга) и некоторые другие структуры. Включение этих отделов мозга в лимбическую систему оказалось возможным в связи с общими чертами их строения (и происхождения), наличием взаимных связей и сходством функциональных реакций.

Вопросы для повторения и самоконтроля

1. Назовите борозды и извилины, расположенные на верхнелатеральной поверхности полушария большого мозга.
2. Какие борозды и извилины видны на медиальной поверхности полушария большого мозга?
3. Какие борозды и извилины расположены на нижней поверхности полушария большого мозга?
4. Какие структуры относят к периферическому отделу обонятельного мозга? К центральному его отделу?
5. Назовите структуры, относящиеся к лимбической системе.

Строение коры полушарий большого мозга

Кора большого мозга, или плащ (*córtex cérebrí, s. pállium*), представлена серым веществом, расположенным по периферии полушарий большого мозга. Площадь поверхности коры одного полушария у взрослого человека в среднем равна 220 000 мм². На выпуклые (видимые) части извилин приходится $\frac{1}{3}$, а на боковые и нижние стенки борозд — $\frac{2}{3}$ всей площади коры. Толщина коры в различных участках неодинакова и колеблется от 0,5 до 5,0 мм. Наибольшая толщина отмечается в верхних участках предцентральной, постцентральной извилин и парацентральной дольки. Обычно кора большого мозга имеет большую толщину на выпуклой поверхности извилин, чем на боковых поверхностях и дне борозд.

Как показал В.А.Бец, не только вид нервных клеток, но и их взаимоотношение неодинаково в различных участках коры. Распределение нервных клеток в коре обозначается термином «**цитоархитектоника**». Оказалось, что более или менее однородные по своим морфологическим признакам нервные клетки (нейроны) располагаются в виде отдельных слоев. Даже невооруженным глазом на срезах полушария в области затылочной доли заметна слоистость коры: чередующиеся серые (клетки) и белые (волокна) полосы. В каждом клеточном слое, помимо нервных и глиальных клеток, имеются нервные волокна — отростки клеток данного слоя или других клеточных слоев либо отделов мозга (проводящие пути). Строение и плотность залегания волокон неодинаковы в различных отделах коры.

Особенности распределения волокон в коре полушарий большого мозга определяют термином «**миелоархитектоника**». Волоконное строение коры (миелоархитектоника) в основном соответствует клеточному ее составу (цитоархитектоника). Типичным для **новой коры** (*neocórtex*) большого мозга взрослого человека является расположение нервных клеток (рис. 143) в виде 6 слоев (пластинок): 1) **молекулярная пластинка** (*lámina molecularis, s. plexiformis*); 2) **наружная зернистая**




Рис. 143. Строение коры большого мозга (схема).

I — молекулярная пластинка; II — наружная зернистая пластинка; III — наружная пирамидная пластинка; IV — внутренняя зернистая пластинка; V — внутренняя пирамидная пластинка; VI — мультиморфная пластинка; VII — полоска молекулярной пластинки; VIII — полоска наружной зернистой пластинки; IX — полоска внутренней зернистой пластинки; X — полоска внутренней пирамидной пластинки.

тая пластинка (*lámina granularis externa*); 3) наружная пирамидная пластинка (*lámina pyramidalis externa*, *слой малых, средних пирамид*); 4) внутренняя зернистая пластинка (*lámina granularis interna*); 5) внутренняя пирамидная пластинка (*lámina pyramidalis interna*, *слой больших пирамид, или клеток Беца*); 6) мультиморфная (полиморфная) пластинка (*lámina multifórmis*). Строение различных участков коры большого мозга подробно изложено в курсе гистологии. На медиальной и нижней поверхностях полушарий большого мозга сохранились участки **старой**

(archicórtex) и **древней** (paleocórtex) **коры**, которые имеют двух-слойное и трехслойное строение.

В *молекулярной пластинке* располагаются мелкие мультиполярные ассоциативные нейроны и большое количество нервных волокон. Эти волокна принадлежат нейронам глубже лежащих слоев коры большого мозга. В наружной зернистой пластинке преобладают мелкие мультиполярные нейроны диаметром около 10 мкм. Дендриты этих нейронов поднимаются вверх, в молекулярный слой. Аксоны клеток наружной зернистой пластинки уходят вниз, в белое вещество полушария, а также, дугообразно изгибаясь, участвуют в образовании тангенциального сплетения волокон молекулярного слоя. *Наружная пирамидная пластинка* состоит из клеток размером от 10 до 40 мкм. Это самый широкий слой коры. Аксоны пирамидных клеток этого слоя отходят от основания пирамид. У мелких нейронов аксоны распределяются в пределах коры, у крупных клеток они участвуют в образовании ассоциативных связей и комиссуральных путей. Дендриты крупных клеток отходят от их вершин в молекулярную пластину. У мелких пирамидальных нейронов дендриты отходят от их боковых поверхностей и образуют синапсы с другими клетками этого слоя. *Внутренняя зернистая пластинка* состоит из мелких клеток звездчатой формы. В этом слое много горизонтально ориентированных волокон. Внутренняя пирамидная пластинка наиболее развита в коре предцентральной извилины. Нейроны (клетки Беца) в этой пластинке крупные, тела их достигают 125 мкм в длину и 80 мкм в ширину. Аксоны гигантопирамидальных нейроцитов этой пластинки образуют пирамидные проводящие пути. От аксонов этих клеток отходят коллатерали к другим клеткам коры, в базальные ядра, к красным ядрам, ретикулярной формации, ядрам моста и олив. Полиморфная пластинка образована клетками различных размеров и форм. Дендриты этих клеток уходят в молекулярный слой, аксоны направляются в белое вещество мозга.

Исследования, проведенные учеными разных стран в конце XIX и начале XX столетия, позволили создать цитоархитектонические карты коры большого мозга человека и животных, в основу которых были положены особенности строения коры в каждом участке полушария. К.Бродман выделил в коре большого мозга 52 цитоархитектонических поля, Ф.Фогт и О.Фогт с учетом волоконного строения — 150 миелоархитектонических участков. На основании исследований структуры головного мозга созданы подробные карты цитоархитектонических полей мозга человека.

Работами по изучению вариабельности строения мозга показано, что его масса не свидетельствует о состоянии интеллекта человека. Так, масса мозга И.С.Тургенева была 2012 г, а другого выдающегося писателя А.Франса — только 1017 г.

Локализация функций в коре полушарий большого мозга

Данные экспериментальных исследований свидетельствует о том, что при разрушении или удалении определенных участков коры полушарий большого мозга у животных нарушаются те или иные жизненно важные функции. Эти факты подтверждаются клиническими наблюдениями за больными людьми с опухолями или травмами некоторых участков коры полушарий большого мозга. Результаты исследований и наблюдений позволили сделать вывод, что в коре большого мозга располагаются центры, регулирующие выполнение различных функций. Морфологическим подтверждением данных физиологии и клиники явилось учение о разнокачественности строения коры полушарий большого мозга в различных ее участках — цито- и миелоархитектоника коры. Начало таких исследований было положено в 1874 г. киевским анатомом В.А.Бецем. В результате подобного изучения были созданы специальные карты коры полушарий большого мозга. И.П.Павлов рассматривал кору полушарий большого мозга как сплошную воспринимающую поверхность, как совокупность корковых концов анализаторов. Под термином «анализатор» понимают сложный нервный механизм, который состоит из рецепторного воспринимающего аппарата, проводников нервных импульсов и мозгового центра, в котором происходит анализ всех тех раздражений, которые поступают из окружающей среды и из организма человека. Различные анализаторы тесно взаимосвязаны, поэтому в коре большого мозга осуществляются анализ и синтез, выработка ответных реакций, регулирующих любые виды деятельности человека.

И.П.Павлов доказал, что корковый конец анализаторов — это не какая-либо строго очерченная зона. В коре большого мозга различают ядро и рассеянные вокруг него элементы. Ядро — это место концентрации нервных клеток коры, составляющих точную проекцию всех элементов определенного периферического рецептора. В ядре происходят высший анализ, синтез и интеграция функций. Рассеянные элементы могут располагаться как по периферии ядра, так и на значительном расстоянии от него. В них совершаются более простые анализ и синтез. Наличие рассеянных элементов при разрушении (повреждении) ядра отчасти позволяет компенсировать нарушенную функцию. Площади, занимаемые рассеянными элементами различных анализаторов, могут наслаиваться друг на друга, перекрывать друг друга. Таким образом, кору полушарий большого мозга схематично можно представить как совокупность ядер различных анализаторов, между которыми находятся рассеянные элементы, относящиеся к разным (смежным) анализаторам. Все это позволяет говорить о динамической локализации функций в коре полушарий большого мозга (И.П.Павлов).

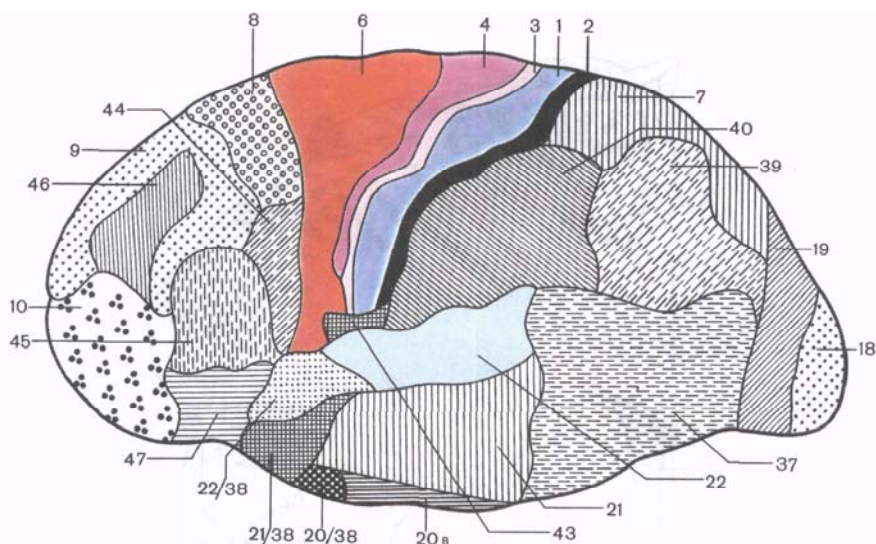


Рис. 144. Цитоархитектонические поля левого полушария большого мозга; верхнелатеральная поверхность. Объяснение в тексте.

Рассмотрим положение некоторых корковых концов различных анализаторов (ядер) по отношению к извилинам и долям полушарий большого мозга у человека (в соответствии с цитоархитектоническими картами) (рис. 144).

1. Ядро коркового анализатора общей (температурной, болевой, осязательной) и **проприоцептивной чувствительности** образуют нервные клетки, залегающие в коре постцентральной извилины (поля 1, 2, 3) и верхней теменной доли (поля 5 и 7). Проводящие чувствительные пути, следующие к коре большого мозга, перекрещиваются либо на уровне различных сегментов спинного мозга (пути болевой, температурной чувствительности, осязания и давления), либо на уровне продолговатого мозга (пути проприоцептивной чувствительности коркового направления). Вследствие этого постцентральные извилины каждого из полушарий связаны с противоположной половиной тела. В постцентральной извилине все рецепторные поля различных участков тела человека спроецированы таким образом, что наиболее высоко расположены корковые концы анализатора чувствительности нижних отделов туловища и нижних конечностей, а наиболее низко (ближе к латеральной борозде) проецируются рецепторные поля верхних участков тела и головы, верхних конечностей (рис. 145).

2. Ядро двигательного анализатора находится в основном в так называемой двигательной области коры, к которой относят-

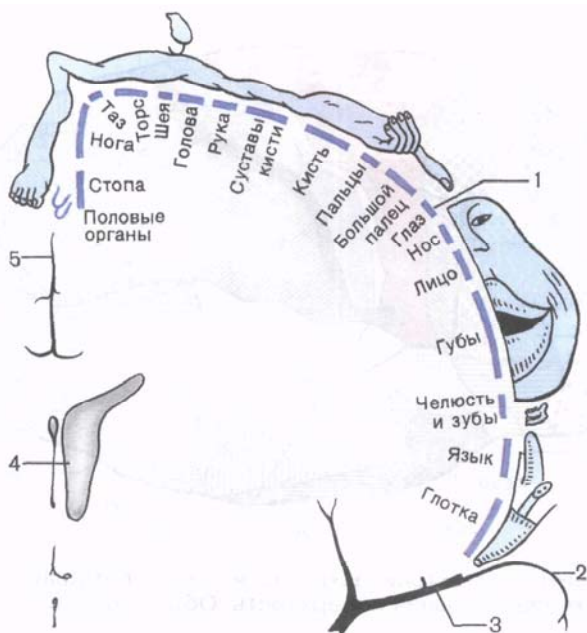


Рис. 145. Кортикый центр общей чувствительности (чувствительный гомункулус). Показаны проекции частей тела человека на область коркового конца анализатора общей чувствительности, находящегося в коре постцентральной извилины большого мозга.

1 — верхнебоковая поверхность полушария (постцентральная извилина); 2 — височная доля; 3 — боковая борозда; 4 — боковой желудочек; 5 — продольная щель мозга.

ся предцентральная извилина (поля 4 и 6) и парацентральная долька на медиальной поверхности полушария. В 5-м слое (пластинке) коры предцентральной извилины залегают гигантопирамидальные нейроны (клетки Беца). И.П.Павлов относил их к вставочным и отмечал, что эти клетки своими отростками связаны с подкорковыми ядрами, двигательными клетками ядер черепных и спинномозговых нервов. В верхних участках предцентральной извилины и в парацентральной дольке расположены клетки, импульсы от которых направляются к мышцам самых нижних отделов туловища и нижних конечностей. В нижней части предцентральной извилины находятся двигательные центры, регулирующие деятельность мышц лица (рис. 146). Таким образом, все участки тела человека спроецированы в предцентральной извилине как бы вверх ногами. В связи с тем что пирамидные пути, берущие начало от гигантопирамидальных нейронов, перекрещиваются либо на уровне мозгового ствола (корково-ядерные волокна) и на границе со спинным

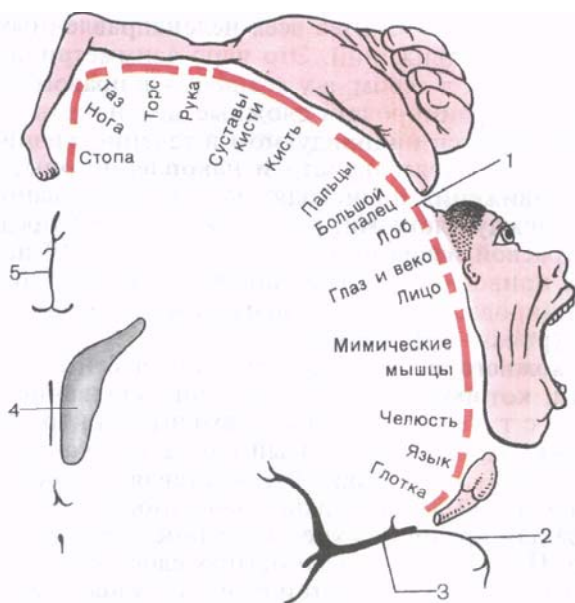


Рис. 146. Двигательная область коры большого мозга (двигательный гомункулус). Показаны проекции частей тела человека в коре предцентральной извилины большого мозга.

1 — верхнебоковая поверхность полушария (предцентральная извилина); 2 — височная доля; 3 — боковая борозда; 4 — боковой желудочек; 5 — продольная щель мозга.

мозгом (латеральный корково-спинномозговой путь), либо в сегментах спинного мозга (передний корково-спинномозговой путь), двигательные области каждого из полушарий связаны со скелетными мышцами противоположной стороны тела. Мышцы конечностей изолированно связаны с одним из полушарий, а мышцы туловища, гортани и глотки имеют связь с двигательными областями обоих полушарий.

3. Ядро анализатора, обеспечивающее функции сочетанного поворота головы и глаз в противоположную сторону, расположено в задних отделах средней лобной извилины, в так называемой премоторной зоне (поле 8). Сочетанный поворот глаз и головы регулируется не только при поступлении в кору лобной извилины проприоцептивных импульсов от мышц глазного яблока, но и при поступлении импульсов из сетчатки глаза в поле 17 затылочной доли, где находится ядро зрительного анализатора.

4. Ядро также двигательного анализатора расположено в области нижней теменной доли, в надкраевой извилине (глубокие слои цитоархитектонического поля 40). Функциональное

значение этого ядра — синтез всех целенаправленных сложных комбинированных движений. Это ядро асимметрично. У правой оно находится в левом, а у левой — в правом полушарии. Способность координировать сложные целенаправленные движения приобретается индивидуумом в течение жизни в результате практической деятельности и накопления опыта. Целенаправленные движения происходят за счет образования временных связей между клетками, расположенными в предцентральной и надкраевой извилинах. Поражение поля 40 не вызывает паралича, а приводит к потере способности производить сложные координированные целенаправленные движения — к апраксии (praxis — практика).

5. Ядро кожного анализатора одного из частных видов чувствительности, которому присуща функция узнавания предметов на ощупь, — стрегогнозия, находится в коре верхней теменной дольки (поле 7). Корковый конец этого анализатора находится в правом полушарии и представляет собой проекцию рецепторных полей левой верхней конечности. Так, ядро этого анализатора для правой верхней конечности находится в левом полушарии. Поражение поверхностных слоев коры в этом отделе мозга сопровождается утратой функции узнавания предметов на ощупь, хотя другие виды общей чувствительности при этом остаются сохранными.

6. Ядро слухового анализатора расположено в глубине латеральной борозды, на обращенной к островку поверхности средней части верхней височной извилины (там, где видны поперечные височные извилины, или *извилины Гешля*, — поля 41, 42, 52). К нервным клеткам, составляющим ядро слухового анализатора каждого из полушарий, подходят проводящие пути от рецепторов как левой, так и правой стороны. В связи с этим одностороннее поражение этого ядра не вызывает полной утраты способности воспринимать звуки. Двустороннее поражение сопровождается «корковой глухотой».

7. Ядро зрительного анализатора расположено на медиальной поверхности затылочной доли полушария большого мозга, по обеим сторонам от шпорной борозды (поля 17, 18, 19). Ядро зрительного анализатора правого полушария связано с проводящими путями от латеральной половины сетчатки правого глаза и медиальной половины сетчатки левого глаза. В коре затылочной доли левого полушария проецируются соответственно рецепторы латеральной половины сетчатки левого глаза и медиальной половины сетчатки правого глаза. Как и для ядра слухового анализатора, только двустороннее поражение ядер зрительного анализатора приводит к полной «корковой слепоте». Поражение поля 18, находящегося несколько выше поля 17, сопровождается потерей зрительной памяти, но не слепотой. Наиболее высоко по отношению к двум предыдущим в коре затылочной доли находится поле 19, поражение которого

сопровождается утратой способности ориентироваться в незнакомой обстановке.

8. Ядро обонятельного анализатора находится на нижней поверхности височной доли полушария большого мозга, в области крючка (поля А и Е) и отчасти в области гиппокампа (поле 11). Эти участки с точки зрения филогенеза относятся к наиболее древним частям коры большого мозга. Чувство обоняния и чувство вкуса тесно взаимосвязаны, что объясняется близким расположением ядер обонятельного и вкусового анализаторов. Отмечено также (В.М.Бехтерев), что вкусовое восприятие нарушается при поражении коры самых нижних отделов постцентральной извилины (поле 43). Ядра вкусового и обонятельного анализаторов обоих полушарий связаны с рецепторами как левой, так и правой стороны тела.

Описанные корковые концы некоторых анализаторов имеются в коре полушарий большого мозга не только человека, но и животных. Они специализированы на восприятии, анализе и синтезе сигналов, поступающих из внешней и внутренней среды, составляющих, по определению И.П.Павлова, *первую сигнальную систему действительности*. Эти сигналы (за исключением речи, слова — слышимого и видимого), поступающие из окружающего нас мира, в том числе и той социальной среды, в которой находится человек, воспринимаются в виде ощущений, впечатлений и представлений.

Вторая сигнальная система имеется только у человека и обусловлена развитием речи. Речевые и мыслительные функции выполняются при участии всей коры, однако в коре большого мозга можно выделить определенные зоны, ответственные только за речевые функции. Так, двигательные анализаторы речи (устной и письменной) располагаются рядом с двигательной областью коры, точнее в тех участках коры лобной доли, которые примыкают к предцентральной извилине.

Анализаторы зрительного и слухового восприятия речевых сигналов расположены по соседству с анализаторами зрения и слуха. Следует указать на то обстоятельство, что речевые анализаторы у правой локализуются в левом полушарии, а у левой — в правом. Рассмотрим положение в коре большого мозга некоторых из речевых анализаторов.

9. Ядро двигательного анализатора письменной речи (анализатора произвольных движений, связанных с написанием букв и других знаков) находится в заднем отделе средней лобной извилины (поле 40). Оно тесно прилежит к тем отделам предцентральной извилины, которым присуща функция двигательного анализатора руки и сочетанного поворота головы и глаз в противоположную сторону. Разрушение поля 40 не приводит к нарушению всех видов движений, а сопровождается лишь утратой способности производить рукой точные и тонкие движения при начертании букв, знаков и слов (а г р а ф и я).

10. Ядро двигательного анализатора артикуляции речи (речедвигательный анализатор) располагается в задних отделах нижней лобной извилины (поле 44, или центра Брока). Это ядро граничит с теми отделами предцентральной извилины, которые являются анализаторами движений, производимых при сокращении мышц головы и шеи. Это понятно, так как в речедвигательном центре осуществляется анализ движений всех мышц: губ, щек, языка, гортани, принимающих участие в акте устной речи (произношение слов и предложений). Повреждение участка коры этой области (поле 44) приводит к двигательной афазии, т.е. утрате способности произносить слова. Такая афазия не связана с потерей функции мышц, участвующих в рчеобразовании. Более того, при поражении поля 44 не утрачивается способность к произношению звуков или пению.

В центральных отделах нижней лобной извилины (поле 45) находится ядро речевого анализатора, связанного с пением. Поражение поля 45 сопровождается вокальной а м у з и е й — неспособностью к составлению и воспроизведению музыкальных фраз и а г р а м м а т и з м о м — утратой способности составлять осмысленные предложения из отдельных слов. Речь таких больных состоит из несвязанного по смысловому значению набора слов.

11. Ядро слухового анализатора устной речи тесно взаимосвязано с корковым центром слухового анализатора и располагается, как и последний, в области верхней височной извилины. Это ядро находится в задних отделах верхней височной извилины, на стороне, обращенной к латеральной борозде полушария большого мозга (поле 42).

Поражение ядра не нарушает слухового восприятия звуков вообще, однако при этом утрачивается способность понимать слова, речь (словесная глухота, или с е н с о р н а я а ф а з и я). Функция этого ядра состоит в том, что человек не только слышит и понимает речь другого человека, но и контролирует свою собственную.

В средней трети верхней височной извилины (поле 22) находится ядро коркового анализатора, поражение которого сопровождается наступлением музыкальной глухоты: музыкальные фразы воспринимаются как бессмысленный набор различных шумов. Этот корковый конец слухового анализатора относится к центрам второй сигнальной системы, воспринимающим словесное обозначение предметов, действий, явлений, т.е. воспринимающим сигналы сигналов.

12. Ядро зрительного анализатора письменной речи расположено в непосредственной близости к ядру зрительного анализатора — в угловой извилине нижней теменной доли (поле 39). Поражение этого ядра приводит к утрате способности воспринимать написанный текст, читать (а л е к с и я).

Вопросы для повторения и самоконтроля

1. Перечислите слои коры большого мозга, дайте характеристику каждому слою.
2. Назовите функциональные центры, расположенные в коре лобной доли.
3. Какие функциональные центры находятся в коре теменной доли?
4. Какие функциональные центры локализуются в коре височной доли?
5. В коре каких извилин расположены центры речи (артикуляции, письменной и устной речи)?

Базальные (подкорковые) ядра и белое вещество конечного мозга

Помимо коры, образующей поверхностные слои конечного мозга, серое вещество в каждом из полушарий большого мозга залегает в виде отдельных ядер, или узлов. Эти узлы находятся в толще белого вещества, ближе к основанию мозга. Скопления серого вещества в связи с их положением называются **базальными** (подкорковыми, центральными) **ядрами** (*núclei basáles*), или узлами. К базальным ядрам полушарий относят полосатое тело, состоящее из хвостатого и чечевицеобразного ядер, ограда и миндалевидного тела (рис. 147).

Полосатое тело (*corpústriátum*) получило свое название в связи с тем, что на горизонтальных и фронтальных разрезах мозга оно имеет вид чередующихся полос серого и белого вещества. Наиболее медиально и впереди находится **хвостатое ядро** (*núcleus caudátus*). Оно располагается кпереди от таламуса, от которого (на горизонтальном разрезе) его отделяет полоска белого вещества — передняя ножка внутренней капсулы. Передний отдел хвостатого ядра утолщен и образует **головку** (*caput*), которая составляет латеральную стенку переднего рога бокового желудочка. Располагаясь в лобной доле полушария, головка хвостатого ядра примыкает к переднему продырявленному веществу. В этом месте головка хвостатого ядра соединяется с чечевицеобразным ядром. Суживаясь кзади, головка продолжается в более тонкое **тело** (*corpus*), которое лежит в области дна центральной части бокового желудочка и отделяется от таламуса терминальной полоской белого вещества. Задний отдел хвостатого ядра — **хвост** (*cauda*) постепенно истончается, изгибается книзу, участвует в образовании верхней стенки нижнего рога бокового желудочка. Хвост достигает миндалевидного тела, лежащего в переднемедиальных отделах височной доли (кзади от переднего продырявленного вещества). Латеральнее головки хвостатого ядра находится прослойка белого вещества — передняя ножка (бедро) внутренней капсулы, отделяющая это ядро от чечевицеобразного.

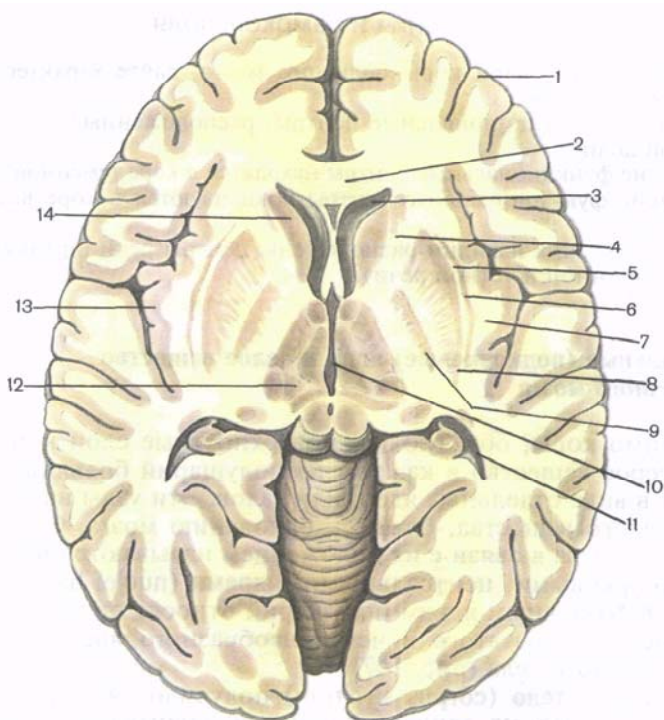


Рис. 147. Базальные (подкорковые) ядра на горизонтальном разрезе полушарий большого мозга.

1 — кора мозга; 2 — колено мозолистого тела; 3 — передний (лобный) рог бокового желудочка; 4 — внутренняя капсула; 5 — наружная капсула; 6 — ограда; 7 — самая наружная капсула; 8 — скорлупа; 9 — бледный шар; 10 — III желудочек; 11 — задний (затылочный) рог бокового желудочка; 12 — таламус; 13 — кора островка; 14 — головка хвостатого ядра.

Чечевицеобразное ядро (*núcleus lentifórmis*), получившее свое название за сходство с чечевичным зерном, находится латеральнее таламуса и хвостатого ядра. От таламуса чечевицеобразное ядро отделяет задняя ножка (бедро) внутренней капсулы. Нижняя поверхность переднего отдела чечевицеобразного ядра прилежит к переднему продырявленному веществу и соединяется с хвостатым ядром. Медиальная часть чечевицеобразного ядра на горизонтальном разрезе головного мозга суживается и углом обращена к колену внутренней капсулы, находящемуся на границе таламуса и головки хвостатого ядра.

Латеральная поверхность чечевицеобразного ядра выпуклая и обращена к основанию островковой доли полушария большого мозга. На фронтальном разрезе головного мозга чечевицеобразное ядро имеет форму треугольника, вершина которого обра-

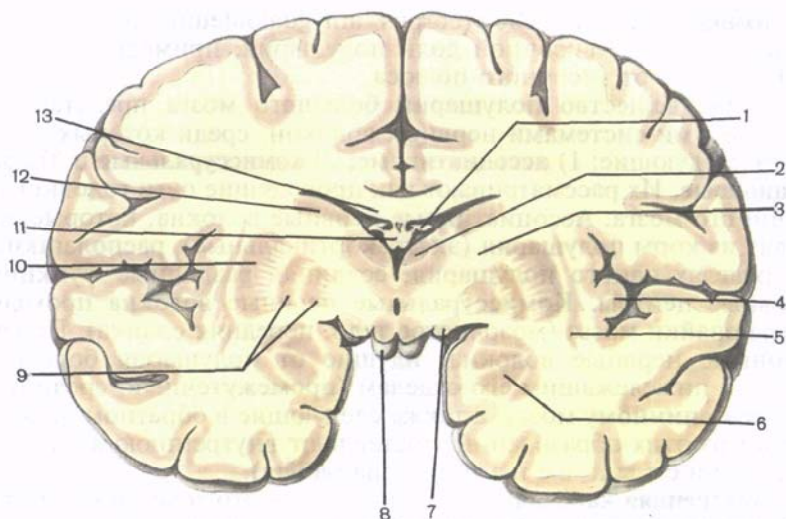


Рис. 148. Базальные ядра и белое вещество полушарий большого мозга; фронтальный разрез на уровне сосцевидных тел.

1 — сосудистое сплетение бокового желудочка (центральная часть); 2 — зрительный бугор; 3 — внутренняя капсула; 4 — кора островка; 5 — ограда; 6 — миндалевидное тело; 7 — зрительный тракт; 8 — сосцевидное тело; 9 — бледный шар; 10 — скорлупа; 11 — свод; 12 — хвостатое ядро; 13 — мозолистое тело.

щена в медиальную, а основание — в латеральную сторону (рис. 148). Две параллельные вертикальные прослойки белого вещества, расположенные почти в сагиттальной плоскости, делят чечевицеобразное ядро на три части. Наиболее латерально расположена **скорлупа** (*putámen*), имеющая более темную окраску. Медиальнее скорлупы находятся две светлые мозговые пластинки — медиальная и латеральная (*laminae medulláres mediális et laterális*), которые объединяют общим названием «**бледный шар**» (*glóbus pallidus*).

Медиальную пластинку называют **медиальным бледным шаром** (*glóbus pallidus mediális*), латеральную — **латеральным бледным шаром** (*glóbus pallidus laterális*). Хвостатое ядро и скорлупа относятся к филогенетически более новым образованиям (*neostriátum*, s. *striátum*). Бледный шар является более старым образованием (*paleostriátum*, s. *pállidum*).

Ограда (*cláustrum*) расположена в белом веществе полушария, сбоку от скорлупы, между последней и корой островковой доли. Ограда имеет вид тонкой вертикальной пластинки серого вещества. От скорлупы ее отделяет прослойка белого вещества — **наружная капсула** (*cápsula extérna*), от коры островка — такая же прослойка, получившая название «**самая наружная капсула**» (*cápsula extrémá*).

Миндалевидное тело (*corpus amygdaloideum*) находится в белом веществе височной доли полушария, примерно на 1,5—2,0 см кзади от височного полюса.

Белое вещество полушарий большого мозга представлено различными системами нервных волокон, среди которых выделяют следующие: 1) **ассоциативные**; 2) **комиссуральные** и 3) **проекционные**. Их рассматривают как проводящие пути головного и спинного мозга. Ассоциативные нервные волокна, которые выходят из коры полушария (экстракортикальные), располагаются в пределах одного полушария, соединяя различные функциональные центры. Комиссуральные нервные волокна проходят через спайки мозга (мозолистое тело, передняя спайка). Проекционные нервные волокна, идущие от полушария большого мозга к нижележащим его отделам (промежуточный, средний и др.) и к спинному мозгу, а также следующие в обратном направлении от этих образований, составляют внутреннюю капсулу и ее лучистый венец (*corona radiata*).

Внутренняя капсула (*capsula interna*) — это толстая изогнутая под углом пластинка белого вещества. С латеральной стороны она ограничена чечевицеобразным ядром, а с медиальной — головкой хвостатого ядра (спереди) и таламусом (сзади). Внутреннюю капсулу делят на три отдела. Между хвостатым и чечевицеобразным ядрами находится **передняя ножка внутренней капсулы** (*crus anterius capsulae internae*) между таламусом и чечевицеобразным ядром — **задняя ножка внутренней капсулы** (*crus posterius capsulae internae*). Место соединения этих двух отделов под углом, открытым латерально, составляет **колени внутренней капсулы** (*genu capsulae internae*; рис. 149).

Во внутренней капсуле проходят все проекционные волокна, которые связывают кору большого мозга с другими отделами ЦНС. В колене внутренней капсулы располагаются волокна корково-ядерного пути, который направляется из коры предцентральной извилины к двигательным ядрам черепных нервов. В переднем отделе задней ножки, непосредственно прилежащем к колени внутренней капсулы, находятся корково-спинномозговые волокна (рис. 150). Этот двигательный путь, как и предыдущий, начинается в предцентральной извилине и следует к двигательным ядрам передних рогов спинного мозга.

Кзади от перечисленных проводящих путей в задней ножке располагаются таламокортикальные (таламотеменные) волокна. Они представлены отростками клеток таламуса, направляющимися в кору постцентральной извилины. В составе этого проводящего пути содержатся волокна проводников всех видов общей чувствительности (болевой, температурной, осязания и давления, проприоцептивной). Еще более кзади от этого тракта в центральных отделах задней ножки находится височно-теменно-затылочно-мостовой путь. Волокна этого пути начинаются

Рис. 149. Расположение проводящих путей во внутренней капсуле (схема).

1 — передняя ножка внутренней капсулы; 2 — чечевицеобразное ядро; 3 — ограда; 4 — наружная капсула; 5 — самая наружная капсула; 6 — кора островка; 7 — задняя ножка внутренней капсулы; 8 — таламус; 9 — колено внутренней капсулы; 10 — головка хвостатого ядра; а — передняя таламическая лучистость (лобно-таламический путь); б — лобно-мостовой путь; в — корково-ядерный путь; г — корково-спинномозговые волокна (спинно-таламический путь); д — таламотеменные волокна (спинно-таламический путь); е — корково-таламический путь; ж — теменно-затылочно-мостовой путь; з — слуховой путь (слуховая лучистость); и — зрительный путь (зрительная лучистость).

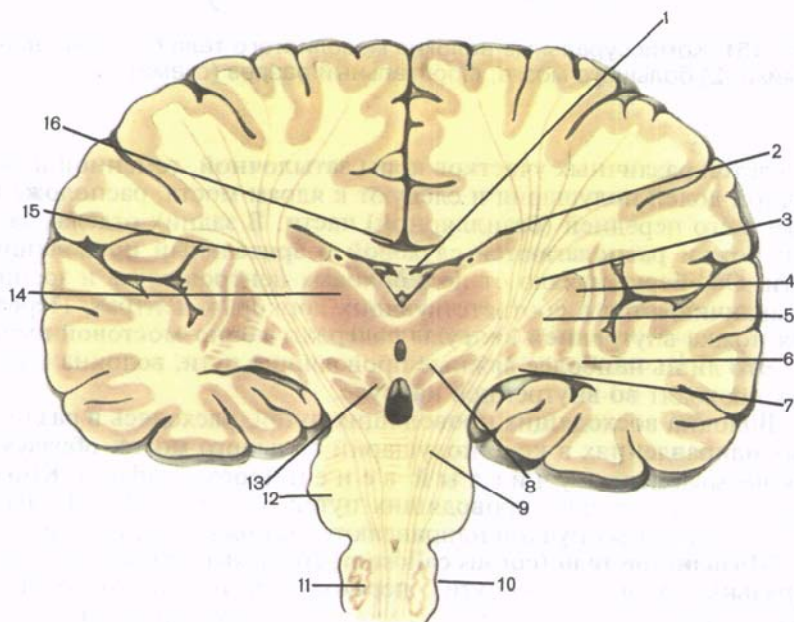
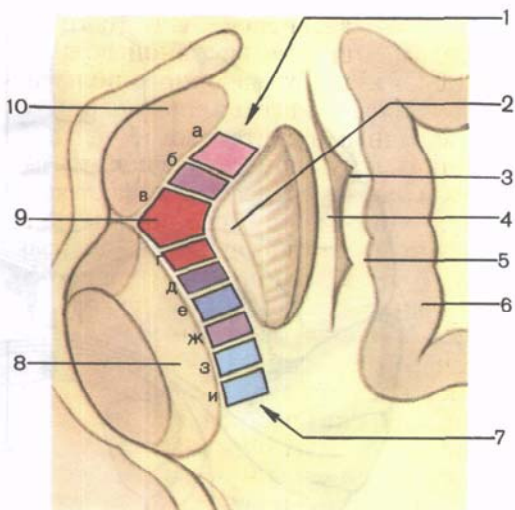


Рис. 150. Расположение корково-спинномозговых волокон в головном мозге; фронтальный разрез (схема).

1 — свод мозга; 2 — хвост хвостатого ядра; 3 — внутренняя капсула; 4 — скорлупа; 5 — бледный шар; 6 — нижний рог бокового желудочка; 7 — сосудистое сплетение бокового желудочка; 8 — красное ядро; 9 — корково-спинномозговой путь; 10 — ядро оливы; 11 — продолговатый мозг; 12 — мост; 13 — черное вещество; 14 — зрительный бугор; 15 — корково-спинномозговые волокна; 16 — мозолистое тело.

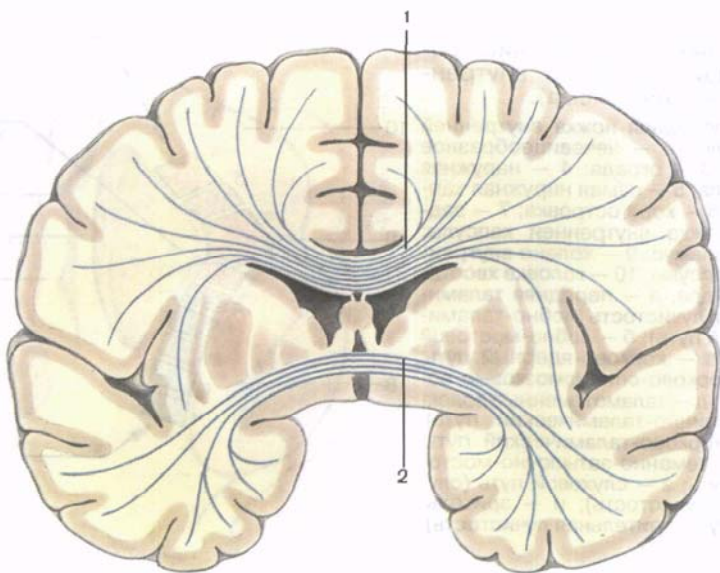


Рис. 151. Комиссуральные волокна мозолистого тела (1) и передней спайки (2) большого мозга; фронтальный разрез (схема).

от клеток различных участков коры затылочной, теменной и височной долей полушария и следуют к ядрам моста, расположенным в его передней (базилярной) части. В задних отделах задней ножки располагаются слуховой и зрительный проводящие пути. Оба берут начало от подкорковых центров слуха и зрения и заканчиваются в соответствующих корковых центрах. Передняя ножка внутренней капсулы содержит лобно-мостовой путь.

Это лишь наиболее важные проводящие пути, волокна которых проходят во внутренней капсуле.

Волокна восходящих проводящих путей, расходясь в различных направлениях в коре полушарий большого мозга, образуют так называемый *лучистый венец* (*corona radiata*). Книзу волокна нисходящих проводящих путей внутренней капсулы в виде компактных пучков направляются в ножку среднего мозга.

Мозолистое тело (*corpus callosum*) содержит волокна (комиссуральные проводящие пути), переходящие из одного полушария в другое и соединяющие участки коры, принадлежащие правому и левому полушариям, с целью объединения (координации) функций обеих половин мозга в одно целое. Мозолистое тело представляет собой толстую, особым образом изогнутую пластинку, состоящую из поперечных волокон (рис. 151). Свободная верхняя поверхность мозолистого тела, обращенная в сторону продольной щели большого мозга, имеет *серый покров* (*indusium griseum*) — тонкую пластинку серого вещества.

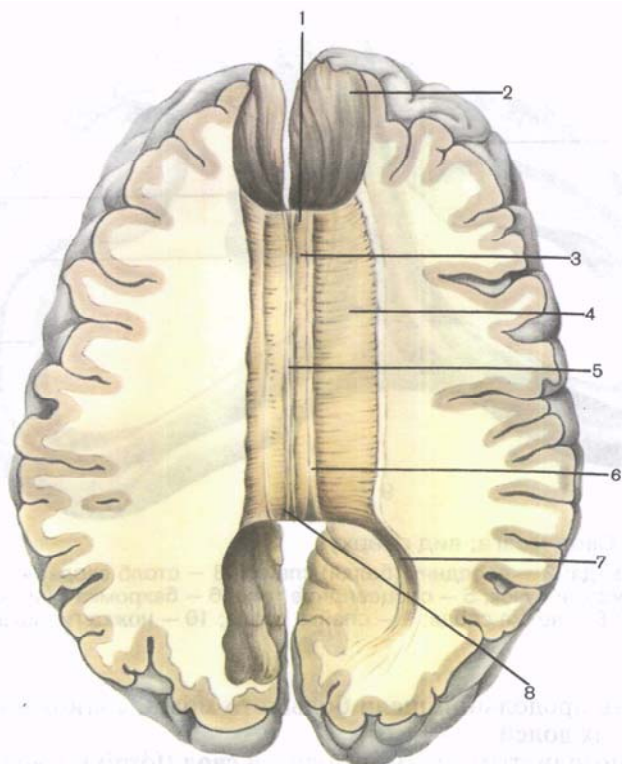


Рис. 152. Мозолистое тело; вид сверху. Разрез в горизонтальной плоскости на уровне верхней поверхности мозолистого тела.

1 — колено мозолистого тела; 2 — «лобные щипцы»; 3 — ствол мозолистого тела; 4 — лучистость мозолистого тела; 5 — медиальная продольная полоска; 6 — латеральная продольная полоска; 7 — «затылочные щипцы»; 8 — валик (мозолистого тела).

На сагиттальном разрезе головного мозга можно различить изгибы и части мозолистого тела: к о л е н о (*genu*), продолжающееся книзу в к л ю в (*rostrum*), а затем в т е р м и н а л ь н у ю (концевую) п л а с т и н к у (*lamina terminalis*). Среднюю часть называют с т в о л о м (*truncus*) мозолистого тела. Кзади ствол продолжается в утолщенную часть — в а л и к (*splénium*). Поперечно идущие волокна мозолистого тела в каждом полушарии большого мозга образуют л у ч и с т о с т ь м о з о л и с т о г о т е л а (*radiatio corporis callosi*) (рис. 152). Волокна передней части мозолистого тела — колена — огибают переднюю часть продольной щели мозга и соединяют кору лобных долей правого и левого полушарий. Волокна центральной части мозолистого тела — ствола — соединяют серое вещество теменных и височных долей. В валике располагаются волокна, огибающие зад-

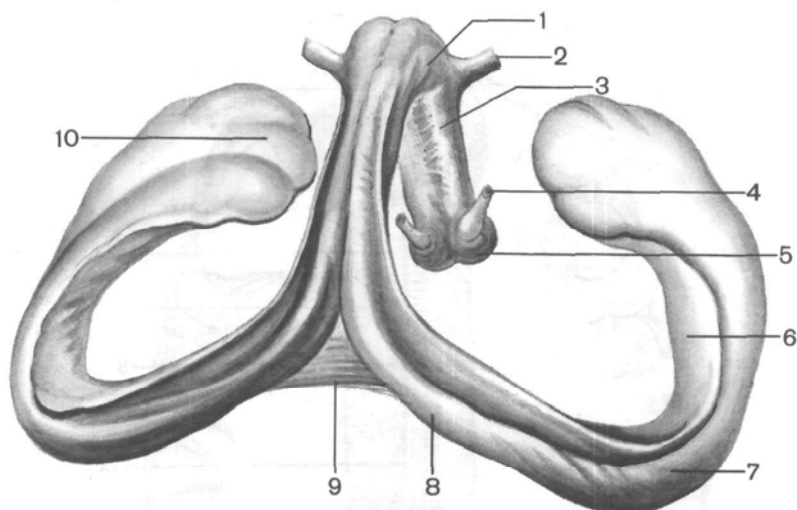


Рис. 153. Свод мозга; вид сверху.

1 — тело свода; 2 — передняя (белая) спайка; 3 — столб свода; 4 — зрительно-сосцевидный пучок; 5 — сосцевидное тело; 6 — бахромка гиппокампа; 7 — гиппокамп; 8 — ножка свода; 9 — спайка свода; 10 — ножка гиппокампа.

ную часть продольной щели большого мозга, соединяющие кору затылочных долей.

Под мозолистым телом находится **свод** (*fórnix*). Свод состоит из двух дугообразно изогнутых тяжей, соединенных в средней своей части при помощи поперечно идущих волокон — **с п а й-к и с в о д а** (*comissúra fórnicis*). Средняя часть носит название **т е л а с в о д а** (*corpús fórnicis*). Кпереди и книзу оно продолжается в округлый парный тяж — **с т о л б с в о д а** (*colúmna fórnicis*) (рис. 153). Правый и левый столбы свода направляются вниз и несколько латерально до основания мозга, где заканчивается в правом и левом сосцевидных телах. Кзади тело свода продолжается также в парный плоский тяж — **н о ж к у с в о д а** (*crús fórnicis*), сращенную с нижней поверхностью мозолистого тела. Парная ножка свода на правой и левой стороне постепенно уходит латерально и вниз, отделяется от мозолистого тела, еще более уплощается и одной своей стороной срастается с гиппокампом, образуя **б а х р о м к у г и п п о к а м п а** (*fimbria híppocámpri*). Другая часть бахромки свободна и обращена в полость нижнего рога бокового желудочка. Оканчивается бахромка гиппокампа в крючке, соединяя, таким образом, височную долю конечного мозга с промежуточным мозгом.

Впереди свода в сагитальной плоскости располагается **п р о з р а ч н а я п е р е г о р о д к а** (*séptum pellucidum*), которая состоит из двух пластинок, лежащих параллельно друг

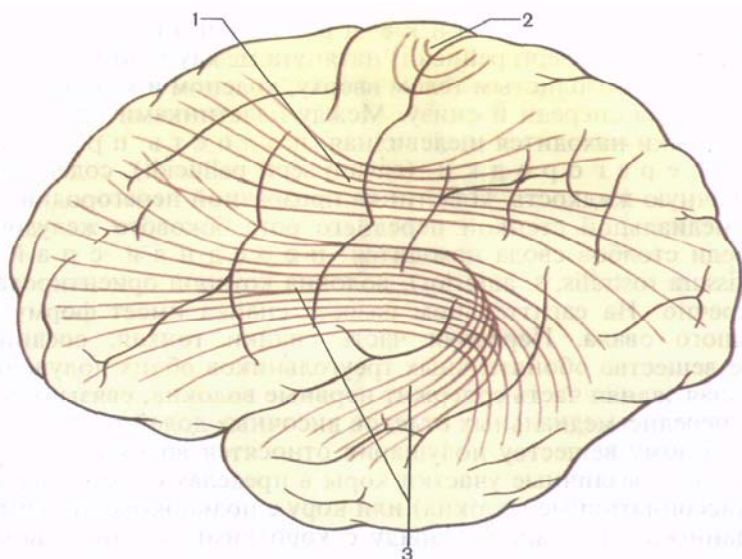


Рис. 154. Схема расположения пучков ассоциативных волокон в белом веществе левого полушария большого мозга; вид с латеральной стороны.

1 — верхний продольный пучок; 2 — дугообразные волокна большого мозга; 3 — крючковидный пучок.

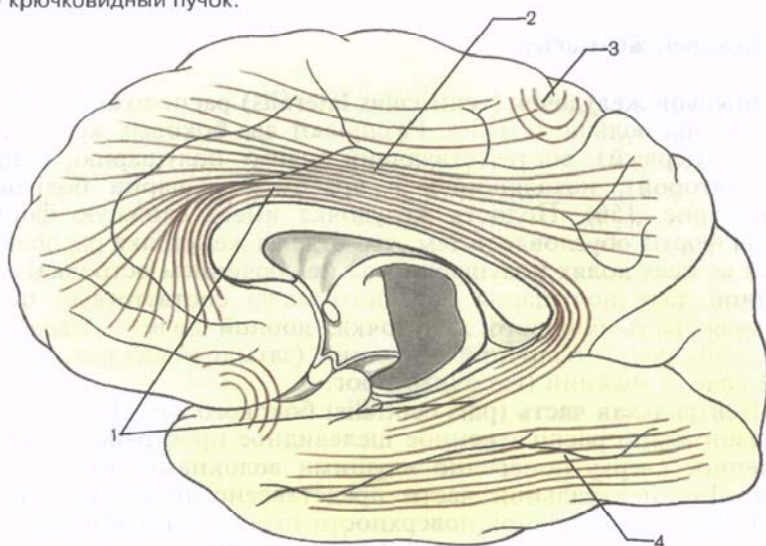


Рис. 155. Схема расположения пучков ассоциативных волокон в белом веществе правого полушария большого мозга; вид с медиальной стороны.

1 — пояс; 2 — верхний продольный пучок; 3 — дугообразные волокна большого мозга; 4 — нижний продольный пучок.

другу. Каждая пластинка прозрачной перегородки (*lámina sépti pellúcidi*) натянута между телом и столбом свода сзади, мозолистым телом вверх, коленом и клювом мозолистого тела спереди и снизу. Между пластинками прозрачной перегородки находится щелевидная полость прозрачной перегородки (*cávum sépti pellúcidi*), содержащая прозрачную жидкость. Пластинка прозрачной перегородки служит медиальной стенкой переднего рога бокового желудочка. Впереди столбов свода находится передняя спайка (*comissura rostrális, s. antérieur*), волокна которой ориентированы поперечно. На сагиттальном разрезе спайка имеет форму небольшого овала. Передняя часть спайки тонкая, соединяет серое вещество обонятельных треугольников обоих полушарий. Большая задняя часть содержит нервные волокна, связывающие кору передне-медиальных отделов височных долей.

К белому веществу полушария относятся волокна, которые соединяют различные участки коры в пределах одного полушария (ассоциативные волокна) или кору с подкорковыми центрами данного полушария. Наряду с короткими ассоциативными нервными волокнами в белом веществе различают крупные длинные пучки, имеющие продольную ориентацию и соединяющие далеко отстоящие друг от друга участки коры большого мозга (рис. 154, 155).

Боковой желудочек

Боковой желудочек (*ventrículus laterális*) расположен в толще полушария большого мозга. Различают два боковых желудочка: левый (первый), соответствующий левому полушарию, и правый (второй), находящийся в правом полушарии большого мозга (рис. 156). Полость желудочка имеет сложную форму. Такая форма обусловлена тем, что отделы желудочка располагаются во всех долях полушария (за исключением островка). Теменной доле полушария большого мозга соответствует центральная часть бокового желудочка, лобной доле — передний (лобный) рог, затылочной — задний (затылочный) рог, височной доле — нижний (височный) рог.

Центральная часть (*párs centrális*) бокового желудочка — это горизонтально расположенное щелевидное пространство, ограниченное сверху поперечно идущими волокнами мозолистого тела. Дно центральной части представлено телом хвостатого ядра, частью дорсальной поверхности таламуса и концевой (терминальной) полоской (*stria terminális*), которая отделяет эти два образования друг от друга. Медиальной стенкой центральной части бокового желудочка служит тело свода. Между телом свода вверх и таламусом вниз находится **сосудистая щель (*fissúra choroidea*)**, к которой со стороны центральной

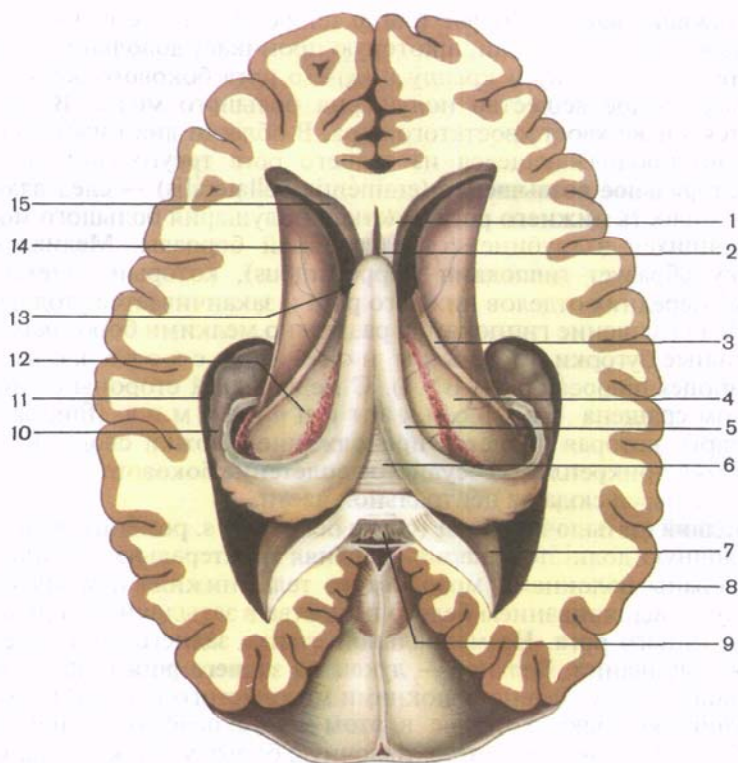


Рис. 156. Боковые желудочки большого мозга (вскрыты горизонтальным разрезом); вид сверху.

1 — прозрачная перегородка; 2 — полость прозрачной перегородки; 3 — пограничная полоска; 4 — центральная часть бокового желудочка; 5 — ножка свода; 6 — спайка свода; 7 — птичья шпора; 8 — затылочный (задний) рог бокового желудочка; 9 — валик (мозолистого тела); 10 — гиппокамп (морской конек); 11 — височный (нижний) рог бокового желудочка; 12 — таламус (зрительный бугор); 13 — межжелудочковое отверстие; 14 — головка хвостатого ядра; 15 — лобный (передний) рог бокового желудочка.

части прилежит сосудистое сплетение бокового желудочка. Латерально крыша и дно центральной части бокового желудочка соединяются под острым углом. В связи с этим боковая стенка у центральной части как бы отсутствует.

Передний (лобный) рог (*cornu frontale, s. antérieur*) имеет вид широкой щели, изогнутой книзу и в латеральную сторону. Медиальной стенкой переднего рога является прозрачная перегородка. Латеральная и отчасти нижняя стенка переднего рога образованы головкой хвостатого ядра. Передняя, верхняя и нижняя стенки переднего рога ограничены волокнами мозолистого тела.

Нижний (височный) рог (*córnü temporále, s. inférius*) является полостью височной доли, в которую проникает довольно глубоко. Латеральную стенку и крышу нижнего рога бокового желудочка образует белое вещество полушария большого мозга. В крышу вдается также хвост хвостатого ядра. В области дна нижнего рога заметно продолжающееся из заднего рога треугольной формы **коллатеральное возвышение** (*eminéntia collaterális*) — след вдавления в полость нижнего рога участков полушария большого мозга, находящихся в глубине коллатеральной борозды. Медиальную стенку образует **гиппокамп** (*hipposámpus*), который тянется до самых передних отделов нижнего рога и заканчивается утолщением. Это утолщение гиппокампа разделено мелкими бороздками на отдельные бугорки (*п а л ь ц ы н о г и м о р с к о г о к о н ь к а, digitátiones hipposámpi — BNA*). С медиальной стороны с гиппокампом сращена **ба х р о м к а г и п п о к а м п а** (*fimbria hipposámpi*), которая является продолжением ножки свода. К этой бахромке прикреплено сосудистое сплетение бокового желудочка, спускающееся сюда из центральной части.

Задний (затылочный) рог (*córnü occipitále, s. postérius*) вдается в затылочную долю полушария. Верхняя и латеральная стенки его образованы волокнами мозолистого тела, нижняя и медиальная стенки — выпячиванием белого вещества в затылочной доле в полость заднего рога. На медиальной стенке заднего рога заметны два выпячивания. Верхнее — **луковица заднего рога** (*búlbus córnü occipitális*) представлено волокнами мозолистого тела на их пути в затылочную долю, которые в этом месте огибают вдающуюся вглубь полушария теменно-затылочную борозду. Нижнее выпячивание — **птичья шпора** (*calcar ávis*) образовано за счет вдавливания в полость заднего рога мозгового вещества, расположенного в глубине шпорной борозды. На нижней стенке заднего рога имеется слегка выпуклый **коллатеральный треугольник** (*trigónum collaterále*) — след вдавления в полость желудочка вещества полушария большого мозга, находящегося в глубине коллатеральной борозды.

В центральной части и нижнем роге бокового желудочка находится **сосудистое сплетение бокового желудочка** (*pléxus choroídeus ventriculi laterális*). Это венозное сплетение прикрепляется к **сосудистой ленте** (*taenia choroídea*) внизу и к ленте свода вверху. Продолжается сосудистое сплетение в нижний рог, где оно прикрепляется также к бахромке гиппокампа.

Сосудистое сплетение бокового желудочка образуется за счет впаивания в желудочек через **сосудистую щель** мягкой оболочки головного мозга с содержащимися в ней кровеносными сосудами (рис. 157). Мягкая (сосудистая) оболочка покрыта со стороны желудочка внутренней (эпителиальной) пластинкой (остаток медиальной стенки первого мозгового пузыря). В передних отделах сосудистое сплетение бокового желудочка через **межжелудочковое отверстие** (*forámen interventriculáre*) соединяется с сосудистым сплетением III желудочка.

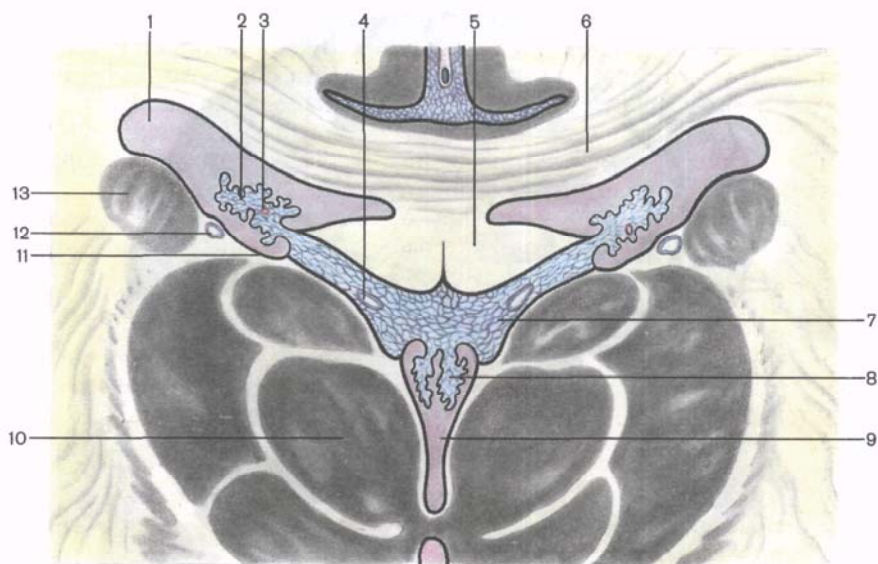


Рис. 157. Схема расположения сосудистых сплетений в боковых желудочках большого мозга; фронтальный разрез на уровне таламусов.

1 — боковой желудочек (центральная часть); 2 — сосудистое сплетение бокового желудочка; 3 — передняя ворсинчатая артерия; 4 — внутренняя мозговая вена; 5 — свод; 6 — мозолистое тело; 7 — сосудистая основа III желудочка; 8 — сосудистое сплетение III желудочка; 9 — III желудочек; 10 — таламус; 11 — прикрепленная пластинка; 12 — конечная вена; 13 — хвостатое ядро.

Вопросы для повторения и самоконтроля

1. Назовите базальные (подкорковые) ядра конечного мозга. Укажите, где каждое из них располагается.
2. Вспомните, какие проводящие пути проходят во внутренней капсуле.
3. Какие части выделяют у мозолистого тела?
4. Где начинается и где заканчивается свод мозга? Какие части в нем выделяют?
5. Из каких отделов состоит боковой желудочек? Где каждый из отделов располагается? Какие образования можно увидеть на стенках бокового желудочка (возвышения, вдавления), в связи с чем они образовались?

ПРОМЕЖУТОЧНЫЙ МОЗГ

Промежуточный мозг (diencephalon) на целом препарате головного мозга не доступен для обозрения, так как целиком скрыт под полушариями большого мозга (рис. 158). Только на

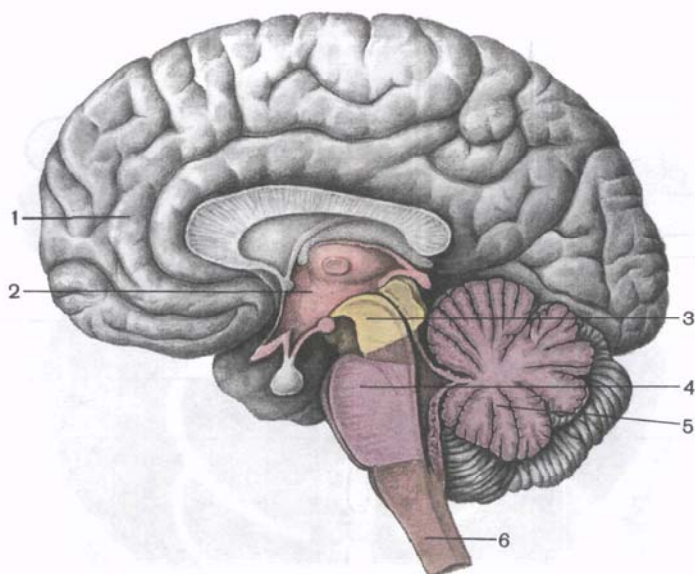


Рис. 158. Промежуточный мозг и его взаимоотношения с другими отделами головного мозга; сагиттальный разрез.

1 — конечный мозг; 2 — промежуточный мозг; 3 — средний мозг; 4 — мост; 5 — мозжечок; 6 — продолговатый мозг.

основании головного мозга можно увидеть центральную часть промежуточного мозга — гипоталамус.

Серое вещество промежуточного мозга составляют ядра, относящиеся к подкорковым центрам всех видов чувствительности. В промежуточном мозге расположены ретикулярная формация, центры экстрапирамидной системы, вегетативные центры (регулируют все виды обмена веществ) нейросекреторные ядра.

Белое вещество промежуточного мозга представлено проводящими путями восходящего и нисходящего направлений, обеспечивающими двустороннюю связь подкорковых образований с корой большого мозга и ядрами ствола и спинного мозга. Помимо этого, к промежуточному мозгу примыкают две железы внутренней секреции — гипофиз, принимающий участие вместе с соответствующими ядрами гипоталамуса в образовании гипоталамо-гипофизарной системы, и эпифиз мозга (шишковидное тело).

Границами промежуточного мозга на основании головного мозга являются сзади — передний край заднего продырявленного вещества и зрительные тракты, спереди — передняя поверхность зрительного перекреста. На дорсальной поверхности задней границей служит борозда, отделяющая верхние холмики

среднего мозга от задних краев таламусов. Переднебоковая граница разделяет с дорсальной стороны промежуточный мозг и конечный. Она образована концевой полоской (*stria terminális*), соответствующей границе между таламусом и внутренней капсулой.

Промежуточный мозг включает следующие отделы: таламическую область (область зрительных бугров, зрительный мозг), которая расположена в дорсальных участках; гипоталамус, объединяющий вентральные отделы промежуточного мозга; III желудочек.

Таламическая область

К таламической области относят таламус, метаталамус и эпиталамус.

Таламус (*thalámus dorsális*; син.: задний таламус, зрительный бугор) — парное образование, имеющее форму, близкую к овоидной, расположен по обеим сторонам III желудочка (рис. 159). В переднем отделе таламус суживается и заканчивается **передним бугорком** (*tubérculum antérius thalami*). Задний конец утолщен и называется **подушкой** (*púlvinar*).

Только две поверхности таламуса свободны: медиальная, обращенная в сторону III желудочка и образующая его латеральную стенку, и верхняя, принимающая участие в образовании дна центральной части бокового желудочка.

Верхняя поверхность отделена от медиальной белой тонкой **мозговой полоской таламуса** (*stria medulláris thalámica*). Медиальные поверхности задних таламусов, правого и левого, соединены друг с другом **межталамическим сращением** (*adhésio interthalámica*). Латеральная поверхность таламуса прилежит к внутренней капсуле. Книзу и кзади таламус граничит с покрывкой ножки среднего мозга.

Таламус состоит из серого вещества, в котором различают отдельные скопления нервных клеток — **ядра таламуса** (рис. 160). Эти скопления разделены тонкими прослойками белого вещества. В настоящее время выделяют до 40 ядер, которые выполняют различные функции. Основными ядрами таламуса являются **передние** (*núclei anterióres*), **медиальные** (*núclei mediáles*) и **задние** (*núclei posterióres*). С нервными клетками таламуса вступают в контакт отростки нервных клеток вторых (кондукторных) нейронов всех чувствительных проводящих путей (за исключением обонятельного, вкусового и слухового). В связи с этим таламус практически является подкорковым чувствительным центром. Часть отростков нейронов таламуса направляется к ядрам полосатого тела конечного мозга (в связи с этим таламус рассматривается как чувствительный центр экстрапирамидной системы), а часть — **таламотор-**

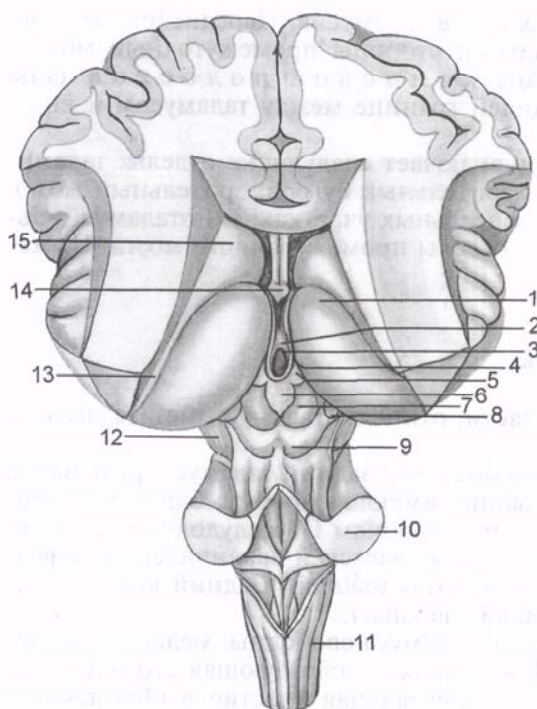


Рис. 159. Ствол головного мозга; вид сверху и сзади.

1 — таламус; 2 — межталамическое сращение; 3 — III желудочек; 4 — мозговая полоска таламуса; 5 — треугольник поводка; 6 — шишковидное тело; 7 — верхний холмик крыши среднего мозга; 8 — медиальное коленчатое тело; 9 — нижний холмик крыши среднего мозга; 10 — средняя ножка мозжечка; 11 — продолговатый мозг; 12 — ножка мозга; 13 — пограничная полоска; 14 — столб свода; 15 — хвостатое ядро.

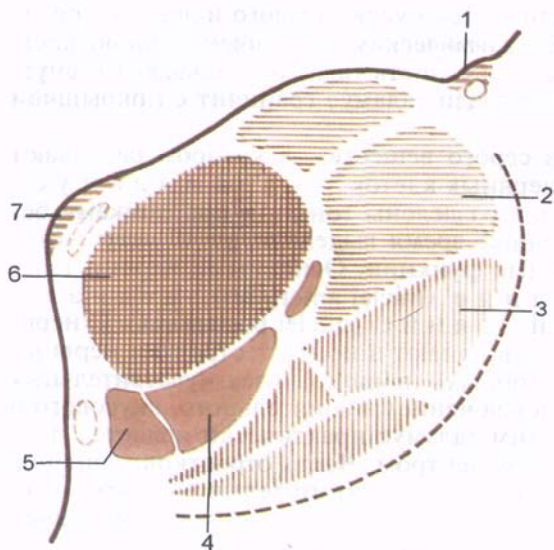


Рис. 160. Ядра таламуса; фронтальный разрез (схема).

1 — пограничная полоска; 2 — задние ядра; 3 — нижнелатеральные ядра; 4 — центральное срединное ядро; 5 — пучковое ядро; 6 — медиальное (таламическое) ядро; 7 — мозговая полоска.

ти к а л ь н ы е п у ч к и (*fasciculi thalamocorticales*) — к коре большого мозга.

Под таламусом располагается так называемая с у б т а л а м и ч е с к а я о б л а с т ь (*regio subthalámica — BNA*), которая книзу продолжается в покрывку ножки мозга. Это небольшой участок мозгового вещества, от таламуса отделен со стороны III желудочка гипоталамической бороздой. В субталамическую область среднего мозга продолжают и в ней заканчиваются красное ядро и черное вещество среднего мозга. Сбоку от черного вещества помещается с у б т а л а м и ч е с к о е я д р о (*núcleus subthalámicus, люисово тело*).

Метаталамус (*metathalamus*; заталамическая область) представлена парными латеральным и медиальным коленчатыми телами — парными образованиями. Это продолговато-овальные тела, соединяющиеся с холмиками крыши среднего мозга при помощи ручек верхнего и нижнего холмиков. **Латеральное коленчатое тело** (*corpus geniculatum laterale*) находится возле нижнебоковой поверхности таламуса, сбоку от подушки. Его легко можно обнаружить, следуя по ходу зрительного тракта, волокна которого направляются к латеральному коленчатому телу.

Несколько кнутри и кзади от коленчатого латерального тела, под подушкой, расположено парное **медиальное коленчатое тело** (*corpus geniculatum mediale*), на клетках ядра которого заканчиваются волокна латеральной (слуховой) петли. Парные латеральные коленчатые тела вместе с верхними холмиками среднего мозга являются подкорковыми центрами зрения. Медиальные коленчатые тела и нижние холмики среднего мозга образуют подкорковые центры слуха.

Эпиталамус (*epithalamus*; надталамическая область) включает шишковидное тело (см. «Шишковидное тело»), которое при помощи **поводков** (*habenulae*) соединяется с медиальными поверхностями правого и левого таламусов. У мест перехода поводков в таламусы имеются треугольные расширения — **т р е у г о л ь н и к и п о в о д к о в** (*trigonum habenulae*). Передние отделы поводков перед вхождением в шишковидное тело образуют **с п а й к у п о в о д к о в** (*commissura habenularum*). Спереди и снизу от шишковидного тела располагается пучок поперечно идущих волокон — **эпиталамическая спайка** (*commissura epithalamica*). Между эпиталамической спайкой и спайкой поводков в передневерхнюю часть шишковидного тела, в его основание, вдается неглубокий слепой карман — шишковидное углубление.

Гипоталамус

Гипоталамус (*hypothalamus*) образует нижние отделы промежуточного мозга и участвует в образовании дна III желудочка. К гипоталамусу относятся зрительный перекрест, зрительный тракт, серый бугор с воронкой, а также сосцевидные тела.

Зрительный перекрест (*chiasmá ópticum*) имеет вид поперечного лежащего валика, образованного волокнами зрительных нервов (II пара черепных нервов), частично переходящими на противоположную сторону (образуют перекрест). Этот валик с каждой стороны латерально и сзади продолжается в **зрительный тракт** (*trátus ópticus*). Зрительный тракт располагается медиально и сзади от переднего продырявленного вещества, огибает ножку мозга с латеральной стороны и заканчивается двумя корешками в подкорковых центрах зрения. Более крупный **латеральный корешок** (*rádix laterális*) подходит к латеральному колленчатому телу, а более тонкий **медиальный корешок** (*rádix mediális*) направляется к верхнему холмику крыши среднего мозга.

К передней поверхности зрительного перекреста прилежит и срастается с ним относящаяся к конечному мозгу терминальная пластинка. Она замыкает передний отдел продольной щели большого мозга и состоит из тонкого слоя серого вещества, которое в латеральных отделах пластинки продолжается в вещество лобных долей полушарий.

Сзади от зрительного перекреста находится **серый бугор** (*túber cineréum*), позади которого лежат сосцевидные тела, а по бокам — зрительные тракты (рис. 161). Книзу серый бугор переходит в **воронку** (*infundibulum*), которая соединяется с гипофизом. Стенки серого бугра образованы тонкой пластинкой серого вещества, содержащего **серобугорные ядра** (*núclei tuberáles*). Со стороны полости III желудочка в область серого бугра и далее в воронку вдается суживающееся углубление воронки.

Сосцевидные тела (*sógrоgа mamillária*) расположены между серым бугром спереди и задним продырявленным веществом сзади. Они имеют вид двух небольших, диаметром около 0,5 см каждый, сферических образований белого цвета. Белое вещество расположено только снаружи сосцевидного тела. Внутри находится серое вещество, в котором выделяют медиальные и латеральные **ядра сосцевидного тела** (*núclei sógrорis mamilláris mediáles et lateráles*). В сосцевидных телах заканчиваются столбы свода.

В гипоталамусе различают три основные гипоталамические области — скопления различных по форме и размерам групп нервных клеток: **переднюю** (*regió hypothalámica antérior*), **промежуточную** (*regió hypothalámica intermédia*) и **заднюю** (*regió hypothalámica postérior*). Скопления нервных клеток в этих областях образуют более 30 ядер гипоталамуса.

Нервные клетки ядер гипоталамуса обладают способностью вырабатывать секрет (нейросекрет), который по отросткам этих же клеток может транспортироваться в гипофиз. Такие ядра получили название нейросекреторных ядер гипоталамуса (рис. 162). В передней области гипоталамуса находится с у п р а о п т и ч е с к о е (н а д з р и т е л ь н о е) я д р о (*núcleus*

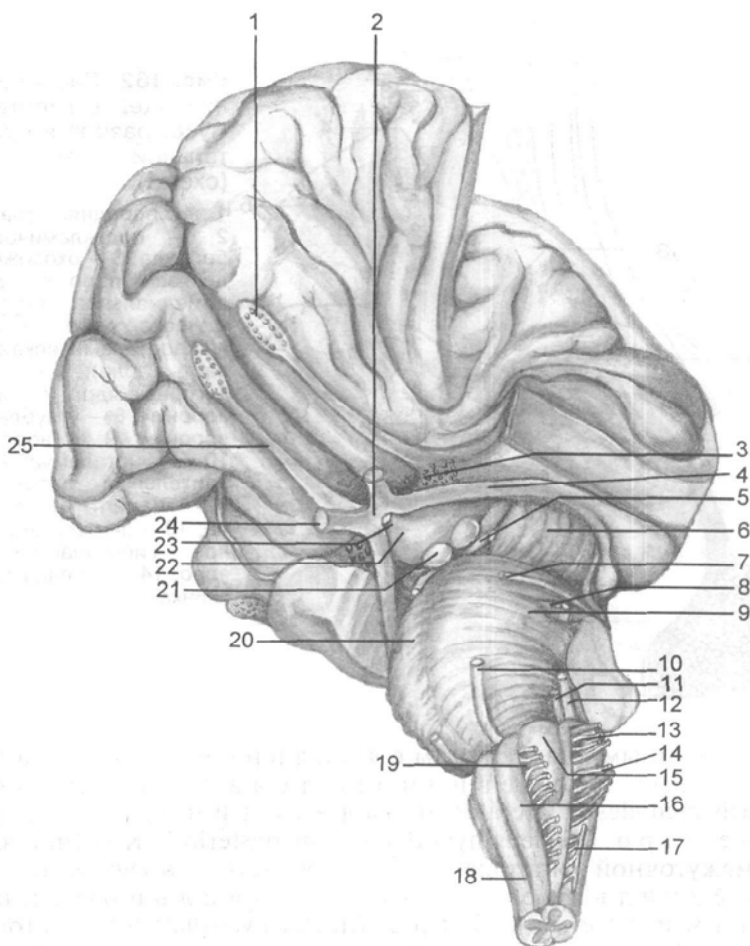


Рис. 161. Гипоталамус и другие отделы головного мозга; вид снизу и сбоку.

1 — обонятельная луковица; 2 — зрительный перекрест; 3 — переднее продырявленное вещество; 4 — зрительный тракт; 5 — глазодвигательный нерв; 6 — ножка мозга; 7 — блоковый нерв; 8 — тройничный нерв; 9 — мост мозга; 10 — отводящий нерв; 11 — лицевой нерв; 12 — преддверно-улитковый нерв; 13 — языкоглоточный нерв; 14 — блуждающий нерв; 15 — олива; 16 — пирамида; 17 — добавочный нерв; 18 — передняя срединная щель; 19 — подъязычный нерв; 20 — базиллярная (основная) борозда; 21 — сосцевидное тело; 22 — серый бугор; 23 — воронка; 24 — зрительный нерв; 25 — обонятельный тракт.

supraopticus) и паравентрикулярные ядра (*núclei paraventriculáres*). Отростки клеток этих ядер образуют гипоталамо-гипофизарный пучок, заканчивающийся в задней доле гипофиза. Среди группы ядер задней области гипоталамуса наи-

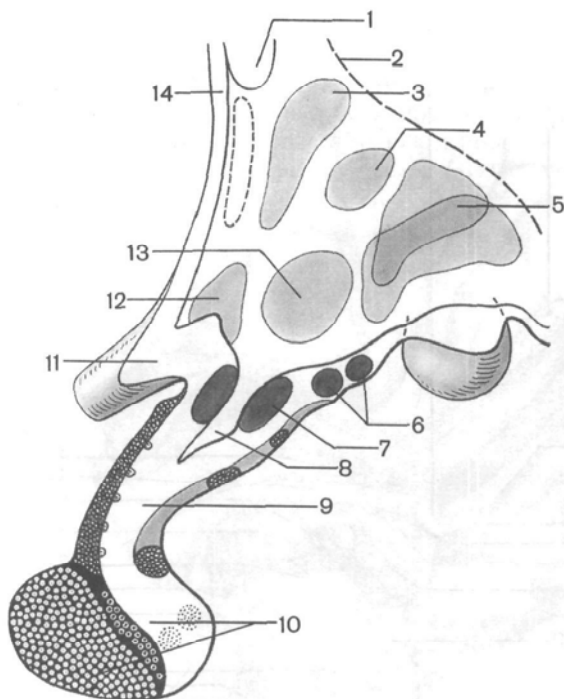


Рис. 162. Расположение ядер в гипоталамусе; разрез в сагиттальной плоскости (схема).

1 — передняя спайка; 2 — подталамическая борозда; 3 — околожелудочковое ядро; 4 — дорсомедиальное подталамическое ядро; 5 — задняя подталамическая область; 6 — серобугорные ядра; 7 — ядро воронки; 8 — углубление воронки; 9 — воронка; 10 — гипоталамус; 11 — зрительный перекрест; 12 — надоптическое ядро; 13 — вентромедиальное гипоталамическое ядро; 14 — конечная пластинка.

более крупными являются медиальное и латеральное ядра сосцевидного тела (*núclei corporis mammillaris mediales et laterales*) и заднее гипоталамическое ядро (*núcleus hypothalámicus posterior*). К группе ядер промежуточной гипоталамической области относятся нижнемедиальное и верхнемедиальное гипоталамические ядра (*núclei hypothalámici ventromediales et dorsomediales*), дорсальное гипоталамическое ядро (*núcleus hypothalámicus dorsális*), ядро воронки (*núcleus infundibularis*), серобугорные ядра (*núclei tuberales*) и др.

Ядра гипоталамуса связаны довольно сложно устроенной системой афферентных и эфферентных путей. Поэтому гипоталамус оказывает регулирующее воздействие на многочисленные вегетативные функции организма. Нейросекрет ядер гипоталамуса способен влиять на функции железистых клеток гипофиза, усиливая или тормозя секрецию ряда гормонов, которые в свою очередь регулируют деятельность других желез внутренней секреции.

Наличие нервных и гуморальных связей гипоталамических ядер и гипофиза позволило объединить их в *гипоталамо-гипофизарную систему*.

Третий желудочек

Третий (III) желудочек (*ventriculus tértius*) занимает центральное положение в промежуточном мозге. Полость желудочка имеет вид сагиттально расположенной узкой щели, ограниченной 6 стенками: двумя латеральными, верхней, нижней, передней и задней. Латеральными стенками III желудочка являются обращенные друг к другу медиальные поверхности таламусов, а также расположенные ниже гипоталамической борозды медиальные отделы субталамической области.

Нижней стенкой, или *дном III желудочка*, служит гипоталамус, его задняя (дорсальная) поверхность, обращенная в полость желудочка. В нижней стенке различают два выпячивания (углубления) полости III желудочка: **углубление воронки** (*recéssus infundibuli*) и **зрительное углубление** (*recéssus ópticus*). Последнее располагается впереди зрительного перекреста, между его передней поверхностью и терминальной (концевой) пластинкой.

Передняя стенка III желудочка образована терминальной пластинкой, столбами свода и передней спайкой. С каждой стороны столб свода спереди и передний отдел таламуса сзади ограничивают **межжелудочковое отверстие** (*forámen interventriculáre*), посредством которого полость III желудочка сообщается с боковым желудочком данной стороны.

Задней стенкой III желудочка является эпителиальная спайка, под которой находится отверстие водопровода мозга. В задневерхних отделах III желудочка над эпителиальной спайкой расположено еще одно выпячивание полости III желудочка — **надшишковидное углубление** (*recéssus suprapineális*). Все стенки III желудочка изнутри, со стороны его полости, выстланы эпендимой. Верхняя стенка образована **сосудистой основой** (*téla choroidea*). Эта основа представлена мягкой (сосудистой) оболочкой, которая двумя листками (в виде дупликации) под валиком мозолистого тела и сводом проникает в полость промежуточного мозга — в III желудочек. Верхний листок оболочки срастается с нижней поверхностью свода мозга. На уровне межжелудочковых отверстий этот листок подворачивается и, направляясь назад, переходит в нижний листок, являющийся собственно крышей III желудочка. Далее кзади этот листок покрывает сверху шишковидное тело и ложится на верхнезаднюю поверхность (крышу) среднего мозга.

Верхний и нижний листки мягкой оболочки головного мозга вместе с залегающими в ней кровеносными сосудами проникают в полость бокового желудочка с медиальной стороны через сосудистую щель. Эта щель находится между верхней (дорсальной) поверхностью таламуса и нижней поверхностью свода (рис. 163).

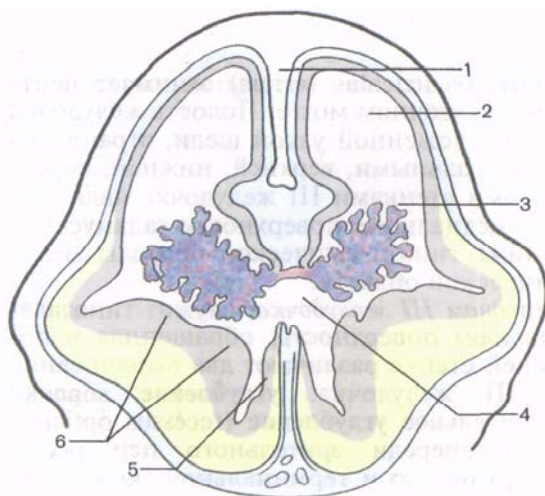


Рис. 163. Формирование боковых желудочков и их сосудистых сплетений; разрез во фронтальной плоскости (схема).

1 — серп большого мозга; 2 — боковой желудочек; 3 — сосудистое сплетение; 4 — III желудочек; 5 — таламус (зрительный бугор); 6 — полосатое тело.

Между верхним и нижним листками сосудистой основы III желудочка в соединительной ткани располагаются две *внутренние мозговые вены* (vv. *cerebri internae*). Эти вены при своем слиянии образуют непарную *большую мозговую вену* (v. *cerebri magna*; *галинова вена*). Со стороны полости желудочка сосудистая основа III желудочка покрыта эпителиальной пластинкой — остатком задней стенки второго мозгового пузыря. Выросты (ворсинки) нижнего листка сосудистой основы вместе с покрывающей их эпителиальной пластинкой свисают в полость III желудочка, где образуют **сосудистое сплетение** (*pléxus choroideus*). В области межжелудочкового отверстия это сосудистое сплетение соединяется с сосудистым сплетением бокового желудочка.

Вопросы для повторения и самоконтроля

1. Назовите границы промежуточного мозга.
2. Что относят к таламической области? Опишите топографию таламуса, метаталамуса, эпиталамуса.
3. Какие анатомические образования относят к гипоталамусу?
4. Перечислите ядра гипоталамуса, назовите место расположения каждого ядра.
5. Какие структуры образуют стенки III желудочка?
6. Опишите топографию сосудистой основы и сосудистого сплетения III желудочка.

СРЕДНИЙ МОЗГ

Средний мозг (mesencéphalon) в отличие от других отделов головного мозга устроен менее сложно. В нем выделяют крышу и ножки. Полостью среднего мозга является водопровод мозга.

Верхней (передней) *границей* среднего мозга на его вентральной поверхности служат зрительные тракты и сосцевидные тела, на задней — передний край моста. На дорсальной поверхности верхняя (передняя) граница среднего мозга соответствует задним краям (поверхностям) таламусов, *задняя* (нижняя) — уровень выхода корешков блокового нерва (n. trochlearis, IV пара).

Крыша среднего мозга (tectum mesencephali), представляющая собой пластинку четверохолмия, расположена над водопроводом мозга. На препарате головного мозга крышу среднего мозга можно увидеть лишь после удаления полушарий большого мозга. Крыша среднего мозга состоит из четырех возвышений — холмиков, имеющих вид полусфер. Последние отделены друг от друга двумя пересекающимися под прямым углом бороздками. Продольная бороздка расположена в срединной плоскости, верхние (передние) отделы образуют ложе для шишковидного тела, а нижние отделы служат местом, откуда начинается уздечка верхнего мозгового паруса. Поперечная бороздка отделяет **верхние холмики** (colliculi superiores) от **нижних холмиков** (colliculi inferiores). От каждого из холмиков в латеральном направлении отходят утолщения в виде валика — **ручка холмика**. **Ручка верхнего холмика** (brachium colliculi cranialis, s. superioris), располагается кзади от таламуса и направляется к латеральному коленчатому телу. **Ручка нижнего холмика** (brachium colliculi caudalis, s. inferioris) направляется к медиальному коленчатому телу.

У человека верхние холмики крыши среднего мозга (четверохолмия) и латеральные коленчатые тела выполняют функцию подкорковых зрительных центров. Нижние холмики и медиальные коленчатые тела являются подкорковыми центрами слуха.

Ножки мозга (pedunculi cerebri) хорошо видны на основании мозга в виде двух толстых белых, продольно исчерченных валиков, которые выходят из моста. Эти волокна направляются вперед и латерально (расходятся под острым углом) к правому и левому полушариям большого мозга. Углубление между правой и левой ножками мозга получило название **межножковой ямки** (fossa interpeduncularis). Дно этой ямки служит местом, где в ткань мозга проникают кровеносные сосуды. После удаления сосудистой оболочки на препаратах мозга в пластинке, образующей дно межножковой ямки, остается большое количество мелких отверстий. Отсюда название этого серого цвета пластинки с отверстиями — **заднее продырявленное вещество** (substantia perforata interpeduncularis, s. posterior). На медиальной поверхности каждой из ножек мозга имеется продольная **глазодвигательная борозда** (sulcus oculomotoris), или медиальная борозда ножки мозга. Из этой борозды выходят корешки глазодвигательного нерва (III пара).

Ножки мозга находятся кпереди (вентральнее) от водопровода мозга. На поперечном разрезе среднего мозга в ножке

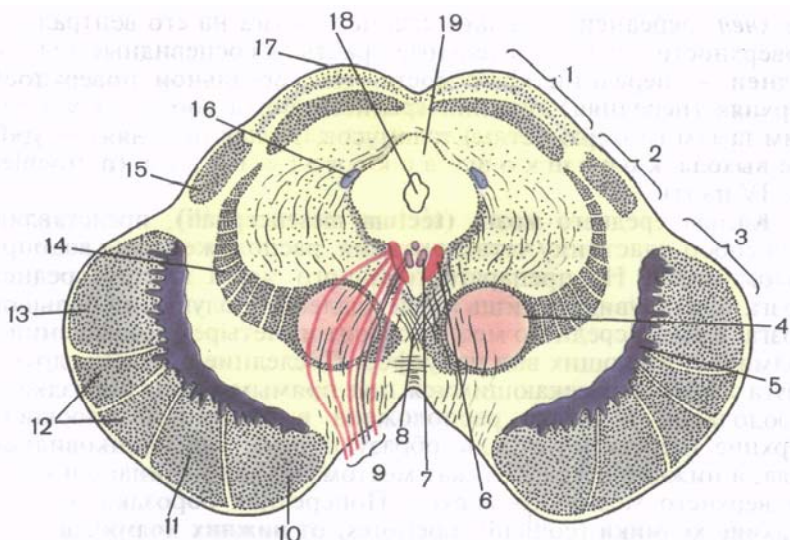


Рис. 164. Средний мозг; поперечный разрез (схема).

1 — крыша среднего мозга; 2 — покрывка среднего мозга; 3 — основание ножки мозга; 4 — красное ядро; 5 — черное вещество; 6 — ядро глазодвигательного нерва; 7 — добавочное ядро глазодвигательного нерва; 8 — перекрест покрывки; 9 — глазодвигательный нерв; 10 — лобно-мостовой путь; 11 — корково-ядерный путь; 12 — корково-спинномозговой путь; 13 — затылочно-теменно-мостовой путь; 14 — медиальная петля; 15 — ручка нижнего холмика; 16 — ядро среднемозгового пути (тракта) тройничного нерва; 17 — верхний холмик; 18 — водопровод среднего мозга; 19 — центральное серое вещество.

мозга отчетливо выделяется своим темным цветом (за счет пигмента меланина) **черное вещество (substantia nigra)** (рис. 164). Оно простирается в ножке мозга от моста до промежуточного мозга. Черное вещество делит ножку мозга на два отдела: задний (дорсальный) — **покрывку среднего мозга (tegmentum mesencephali)** и передний (вентральный) отдел — **основание ножки мозга (basis pedunculi cerebri)**. В покрывке среднего мозга залегают ядра среднего мозга и проходят восходящие проводящие пути. Основание ножки мозга целиком состоит из белого вещества, здесь проходят нисходящие проводящие пути.

Водопровод среднего мозга (aqueductus mesencephali, s. cerebri; силвиев водопровод) — узкий канал длиной около 1,5 см. Он соединяет полость III желудочка с IV и содержит цереброспинальную жидкость. По своему происхождению водопровод мозга является производным полости среднего мозгового пузыря.

На фронтальном разрезе среднего мозга видно, что крыша среднего мозга (холмики) состоит из серого вещества (серый и

белый слой верхнего холмика и ядро нижнего холмика), которое снаружи покрыто тонким слоем белого вещества.

Вокруг водопровода среднего мозга расположено **центральное серое вещество** (*substantia grisea centralis*), в котором в области дна водопровода находятся ядра двух пар черепных нервов. На уровне верхних холмиков, под вентральной стенкой водопровода среднего мозга, вблизи средней линии, расположено парное **ядро глазодвигательного нерва** (*nucleus nervi oculomotorii*). Оно принимает участие в иннервации мышц глаза. Вентральнее его локализуется парасимпатическое ядро автономной нервной системы — **добавочное ядро глазодвигательного нерва** (*nucleus oculomotorius accessorius*; *ядро Якубовича, ядро Вестфалы—Эдингера*). Волокна, отходящие от добавочного ядра, иннервируют гладкие мышцы глазного яблока (мышцу, суживающую зрачок, и ресничную мышцу). Кпереди и несколько выше ядра III пары находится одно из ядер ретикулярной формации — **промежуточное ядро** (*nucleus intermedius*). Отростки клеток этого ядра участвуют в образовании ретикулоспинномозгового пути и заднего продольного пучка.

На уровне нижних холмиков в вентральных отделах центрального серого вещества залегает **парное ядро IV пары — ядро блокового нерва** (*nucleus n. trochlearis*). Из мозга блоковый нерв выходит позади нижних холмиков, по сторонам от уздечки верхнего мозгового паруса. В латеральных отделах центрального серого вещества на протяжении всего среднего мозга располагается ядро среднемозгового пути тройничного нерва (V пары).

В покрывке самым крупный и заметный на поперечном срезе среднего мозга является **красное ядро** (*nucleus ruber*). Оно располагается несколько выше (дорсальнее) черного вещества, имеет удлинненную форму и простирается от уровня нижних холмиков до таламуса. Латеральнее и выше красного ядра в покрывке ножки мозга на фронтальном срезе виден пучок волокон, входящих в состав медиальной петли. Между медиальной петлей и центральным серым веществом располагается ретикулярная формация.

Основание ножки мозга образовано нисходящими проводящими путями. Внутренние и наружные отделы основания ножек мозга образуют волокна корково-мостового пути (см. «Проводящие пути...»). Медиальную $\frac{1}{5}$ часть основания занимает лобно-мостовой путь, латеральную $\frac{1}{5}$ часть — височно-теменно-затылочный-мостовой путь. Среднюю часть ($\frac{3}{5}$) основания ножки мозга занимают пирамидные пути.

Медиально проходят корково-ядерные волокна, латерально — корково-спинномозговые пути.

В среднем мозге расположены подкорковые центры слуха и зрения, ядра, обеспечивающие иннервацию произвольных и непроизвольных мышц глазного яблока, а также среднемозговое ядро V пары.

К **экстрапирамидной системе** относятся черное вещество, красные и промежуточные ядра и др., обеспечивающие тонус мышц и управляющие автоматическими неосознанными движениями тела. Через средний мозг проходят восходящие (чувствительные) и нисходящие (двигательные) проводящие пути.

Нервные волокна, входящие в состав медиальной петли, являются отростками вторых нейронов путей проприоцептивной чувствительности. **Медиальная петля** (*lemniscus mediális*) формируется за счет внутренних дугообразных волокон (*fibrae arcuatae internae*). Последние являются отростками клеток ядер клиновидного и тонкого пучков и направляются из продолговатого мозга к ядрам таламуса вместе с волокнами общей чувствительности (болевой и температурной), образующими прилежащую к ней **спинномозговую петлю** (*lemniscus spinalis*). Кроме того, в покрышке среднего мозга проходят волокна от чувствительных ядер тройничного нерва, получившие название **тройничной петли** (*lemniscus trigeminális*); они направляются также к ядрам таламуса.

Отростки нервных клеток некоторых ядер образуют в среднем мозге **перекресты покрышки** (*decussationes tegmenti*). Один из них — **дорсальный перекрест покрышки** — «фонтановидный» (**перекрест Мейнерта**), принадлежит волокнам покрышечно-спинномозгового пути; другой — **вентральный перекрест покрышки** (**перекрест Фореля**), образован волокнами монаховского пучка, краснойдерно-спинномозгового пути.

Вопросы для повторения и самоконтроля

1. Назовите границы среднего мозга.
2. Какие анатомические образования относят к среднему мозгу?
3. Перечислите ядра, располагающиеся в среднем мозге. Где залегает каждое ядро?
4. Какие проводящие пути проходят через основание ножки мозга?

ПЕРЕШЕЕК РОМБОВИДНОГО МОЗГА

Перешеек ромбовидного мозга (*isthmus rhombencephali* — BNA) объединяет образования, сформировавшиеся на границе среднего и ромбовидного мозга. Это **верхние мозжечковые ножки** (*pedunculi cerebellares craniales, s. superiores*), **верхний мозговой парус** (*velum medullare superius*) и **треугольник петли** (*trigonum lemnisci* — BNA).

Верхний мозговой парус — тонкая пластинка белого вещества, натянута между верхними мозжечковыми ножками и мозжечком. Впереди (вверху) он прикрепляется к крыше среднего мозга, где в бороздке между двумя нижними холмиками заканчивается уздечка верхнего мозгового паруса (*frénulum veli medullares superioris*). По бокам от уздечки из ткани

мозга выходят корешки блокового нерва. Вместе с верхними мозжечковыми ножками верхний мозговой парус образует передневерхнюю стенку крыши IV желудочка мозга. В боковых отделах перешейка ромбовидного мозга находится серого цвета образование — треугольник петли. Границами его являются: спереди — ручка нижнего холмика, сзади и сверху — верхняя мозжечковая ножка, сбоку — ножка мозга, которая отделена от перешейка ромбовидного мозга латеральной бороздкой. В области треугольника в глубине его, залегают волокна латеральной (слуховой) **петли** (*lemniscus laterális*).

ЗАДНИЙ МОЗГ

Задний и продолговатый мозг образовались в результате деления ромбовидного мозгового пузыря.

Задний мозг (metencéphalon) включает мост, расположенный спереди (вентрально), и мозжечок, который находится позади моста. Полостью заднего мозга, а вместе с ним и продолговатого является IV желудочек.

Мост

Мост (pons; варолиев мост) на основании стволовой части мозга имеет вид поперечно расположенного валика, который вверху (спереди) граничит со средним мозгом (с ножками мозга), а внизу (сзади) — с продолговатым мозгом.

Дорсальная поверхность моста обращена в сторону IV желудочка и участвует в образовании его дна — ромбовидной ямки. В латеральном направлении с каждой стороны может суживаться и переходит в среднюю мозжечковую ножку (*pedunculus cerebellaris medius*), уходящую в полушарие мозжечка. Границей между средней мозжечковой ножкой и мостом является место выхода тройничного нерва. В глубокой поперечной борозде, отделяющей мост от пирамид продолговатого мозга, выходят корешки правого и левого отводящих нервов. В латеральной части этой борозды видны корешки лицевого (VII пара) и преддверно-улиткового (VIII пара) нервов.

На вентральной поверхности моста, которая в полости черепа прилежит к **с к а т у** (*clivus*), заметна широкая, но не глубокая **б а з и л я р н а я** (о с н о в н а я) **б о р о з д а** (*sulcus basilaris*). В этой борозде лежит одноименная артерия.

На поперечном разрезе моста видно (рис. 165), что образующее его вещество неоднородно. В центральных отделах среза моста заметен толстый пучок волокон, идущих поперечно и отходящих к проводящему пути слухового анализатора, — **трапециевидное тело** (*corpus trapezoidum*). Это образование делит

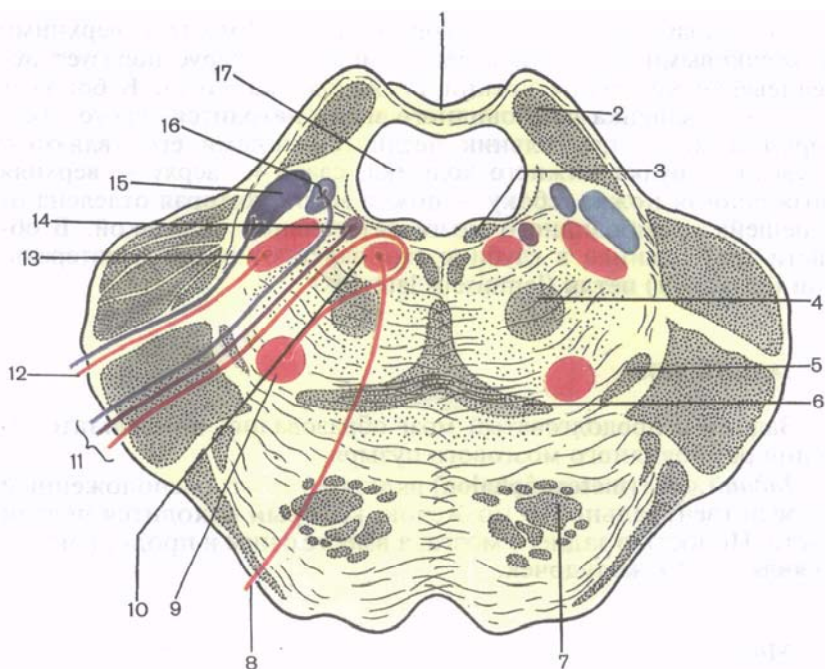


Рис. 165. Мост (мозга); поперечный разрез на уровне верхнего мозгового паруса.

1 — верхний мозговой парус; 2 — верхняя мозжечковая ножка; 3 — задний продольный пучок; 4 — центральный покрывочный путь; 5 — латеральная петля; 6 — медиальная петля; 7 — пирамидный путь; 8 — отводящий нерв; 9 — ядро лицевого нерва; 10 — ядро отводящего нерва; 11 — лицевой нерв; 12 — тройничный нерв; 13 — двигательное ядро тройничного нерва; 14 — верхнее слюноотделительное ядро; 15 — мостовое ядро тройничного нерва; 16 — ядро одиночного пути; 17 — IV желудочек.

МОСТ НА ЗАДНЮЮ ЧАСТЬ, или покрывку моста (*pars dorsalis pontis, s. tegmentum pontis*) и **переднюю [базиллярную] часть** (*pars ventralis [basilaris] pontis*). Между волокнами трапециевидного тела располагаются *переднее и заднее ядра трапециевидного тела* (*núclei ventralis et dorsalis corporis trapezoidei*). В передней (базиллярной) части моста (в основании) видны продольные и поперечные волокна. **Продольные волокна моста** (*fibrae pontis longitudinales*) принадлежат пирамидному пути (к ор ко в о-я д е р н ы е в о л о к н а, *fibrae corticonucleares*). Здесь же имеются корково-мостовые волокна (*fibrae corticopontinae*), которые заканчиваются на **ядрах (собственных) моста** (*núclei pontis*); они располагаются между группами волокон в толще моста. Отростки нервных клеток ядер моста образуют пучки

поперечных волокон моста (*fibrae pón̄tis transvér-sae*). Последние направляются в сторону мозжечка, образуя средние мозжечковые ножки.

В задней (дорсальной) части (покрышка моста), помимо волокон восходящего направления, которые являются продолжением чувствительных проводящих путей продолговатого мозга, непосредственно над трапециевидным телом залегают волокна **медиальной петли** (*lemniscus mediális*) и латеральнее их — **спинномозговой петли** (*lemniscus spinális*). Над трапециевидным телом, ближе к срединной плоскости, находится ретикулярная формация, а еще выше — **задний продольный пучок** (*fasciculus longitundinális dorsális, s. postérieur*). Сбоку и выше медиальной петли залегают волокна латеральной петли.

Серое вещество моста представлено ядрами V, VI, VII, VIII пар черепных нервов, обеспечивающих движение глаз, мимику, деятельность слухового и вестибулярного аппаратов; ядрами ретикулярной формации и собственными ядрами моста, участвующими в связях коры полушарий большого мозга с мозжечком и передающими импульсы из одних отделов мозга в другие через мост. В дорсальных отделах моста следуют восходящие чувствительные проводящие пути, а в вентральных — нисходящие пирамидные и экстрапирамидные пути. Здесь же имеются системы волокон, обеспечивающие двустороннюю связь коры большого мозга с мозжечком. В мозжечке есть ядра (центры), обеспечивающие координацию движений, поддержание равновесия тела.

Мозжечок

Мозжечок (*cerebélum*; **малый мозг**) располагается кзади (дорсальнее) от моста и от верхней (дорсальной) части продолговатого мозга. Он лежит в задней черепной ямке. Сверху над мозжечком нависают затылочные доли полушарий большого мозга, которые отделены от мозжечка **поперечной щелью большого мозга** (*fissúra transversa cerebrális*).

У мозжечка различают верхнюю и нижнюю поверхности, границей между которыми является задний край мозжечка, где проходит глубокая **горизонтальная щель** (*fissúra horizontális*). Она начинается у места вхождения в мозжечок его средних ножек. *Верхняя и нижняя поверхности мозжечка* выпуклые. На нижней поверхности имеется широкое углубление — **долинка мозжечка** (*vallécula cerebéli*). К этому углублению прилежит дорсальная поверхность продолговатого мозга. У мозжечка различают **два полушария** (*hemisphéria cerebéli*) и непарную срединную часть — **червь мозжечка** (*vérmis cerebéli*, филогенетически старая часть). Верхняя и нижняя поверхности полушарий и червя изрезаны множеством поперечных идущих параллельно друг другу **щелей**

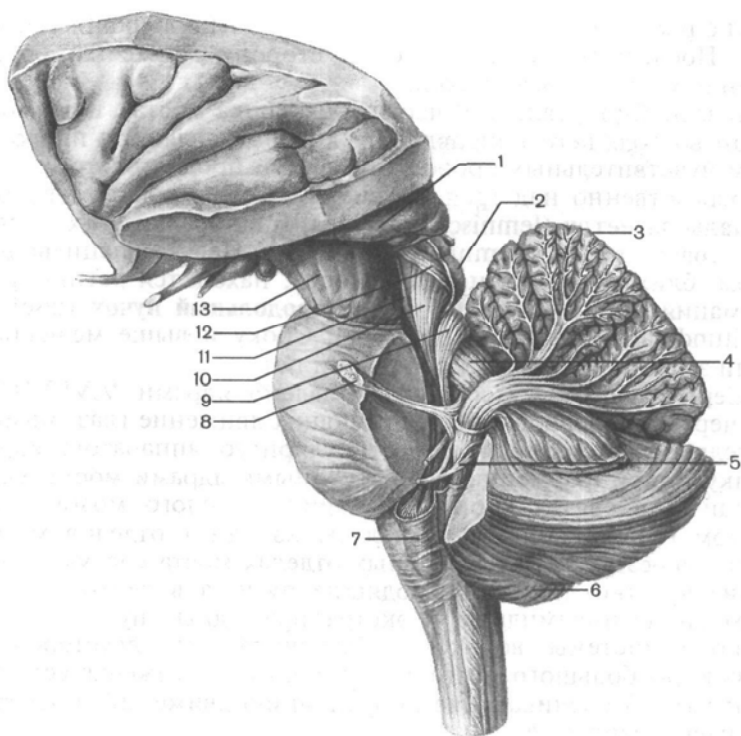


Рис. 166. Ножки мозжечка и их взаимоотношения со структурами ствола мозга.

1 — таламус; 2 — нижний холмик (пластинки четверохолмия); 3 — мозжечок; 4 — верхняя мозжечковая ножка; 5 — нижняя мозжечковая ножка; 6 — полушарие мозжечка; 7 — олива; 8 — тройничный нерв; 9 — передний спинно-мозжечковый путь; 10 — покрышечно-спинномозговой путь; 11 — медиальная петля; 12 — ручка нижнего холмика (волокна латеральной петли); 13 — ножка мозга.

мозжечка (fissúra cerebelli), между которыми находятся длинные и узкие **листки** (извилины) мозжечка (fólia cerebelli). Группы извилин, отделенные более глубокими бороздами, образуют **дольки мозжечка** (lóbuli cerebelli). Борозды мозжечка идут, не прерываясь, через полушария и через червь. Каждой дольке червя соответствуют две (правая и левая) дольки полушарий. Более изолированной и филогенетически старой долькой каждого из полушарий является **к л о ч о к** (fíócculus). Он прилежит к вентральной поверхности средней мозжечковой ножки. С помощью длинной **н о ж к и к л о ч к а** (pedúnculus fíócculi) клочок соединяется с червем мозжечка, с его **у з е л к о м** (nódulus). С соседними отделами мозга мозжечок соединяется тремя парами ножек (рис. 166). *Нижние мозжечковые ножки* (pedúnculi

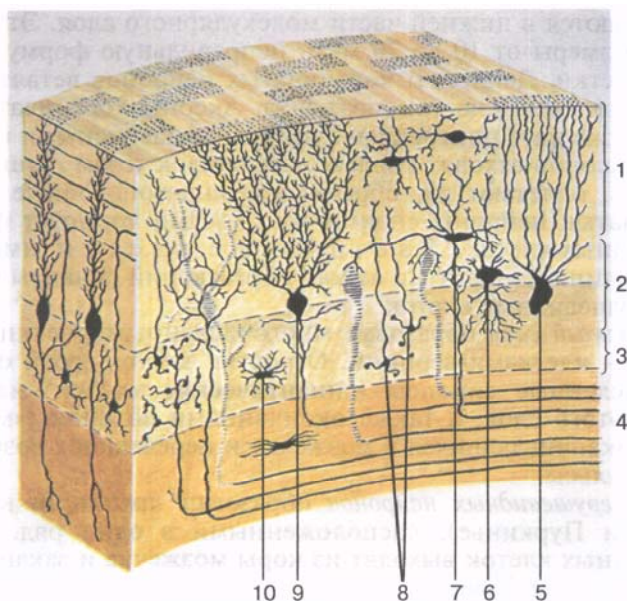


Рис. 167. Клеточные слои в коре мозжечка (схема).

1 — молекулярный слой; 2 — слой грушевидных нейронов; 3 — зернистый слой; 4 — белое вещество; 5 — глиальная клетка с султаном (бергамоновское волокно); 6 — большая нервная клетка — зерно (клетка Гольджи); 7 — корзинчатая нервная клетка; 8 — малые нейроны — зерна; 9 — ганглиозные нервные клетки (клетки Пуркинье); 10 — астроцит.

cerebelláres caudáles, s. inférieures; *веревчатые тела*) направляются вниз и соединяют мозжечок с продолговатым мозгом. *Средние мозжечковые ножки* (pedúnculi cerebelláres médii) самые толстые, они идут кпереди и переходят в мост. *Верхние мозжечковые ножки* (pedúnculi cerebelláres rostráles, s. superiores) соединяют мозжечок со средним мозгом. В мозжечковых ножках проходят волокна проводящих путей, соединяющих мозжечок с другими отделами головного мозга и спинным мозгом.

Полушария мозжечка и червь состоят из расположенного внутри мозгового тела (córpus medulláre), белого вещества и тонкой пластинки серого вещества, покрывающего белое вещество по периферии, — коры мозжечка (córtex cerebelli).

В коре мозжечка имеется три клеточных слоя (рис. 167). Наиболее поверхностно расположен *молекулярный слой*, под ним находится *слой грушевидных нейронов* (ганглионарный слой), а еще глубже — *зернистый слой*.

Молекулярный слой образован преимущественно корзинчатыми и звездчатыми нейронами. *Корзинчатые нейроны*

располагаются в нижней части молекулярного слоя. Эти клетки имеют размеры от 10 до 20 мкм, неправильную форму и длинные отростки. Дендриты корзинчатых нейронов ветвятся в основном поперек извилин мозжечка. Аксоны корзинчатых нейронов также идут поперек извилин над грушевидными нейронами. От аксонов отходят коллатерали вниз, к телам грушевидных нейронов, оплетают их, образуя корзинчатоподобные фигуры. Корзинчатые нейроны своими импульсами тормозят функции грушевидных клеток. **Звездчатые клетки** имеют различной длины дендриты и аксон, образующий синапсы на дендритах грушевидных клеток.

Зернистый слой образован многочисленными мелкими нейронами — клетками-зернами. Отростки клеток-зерен образуют многочисленные синапсы (синаптические клубки) на других клетках этого слоя, а также окончаниями волокон («моховидных»), заканчивающихся в мозжечке и передающих возбуждающие импульсы.

Слой грушевидных нейронов образован крупными клетками (клетками Пуркинье), расположенными в один ряд. Аксоны грушевидных клеток выходят из коры мозжечка и заканчиваются на клетках его ядер.

Приходящие в мозжечок афферентные нервные импульсы оказывают возбуждающее действие на грушевидные нейроны. Эти импульсы передаются по волокнам спинно-мозжечковых и преддверно-мозжечковых путей. Нервные волокна проходят через зернистый слой к грушевидным клеткам, стелятся по их дендритам («лазающие» волокна) и заканчиваются синапсами на телах грушевидных нейронов. Приходящие в мозжечок афферентные импульсы от вестибулярных (статовестибулярных) рецепторов внутреннего уха, от проприорецепторов скелетных мышц анализируются и сопоставляются с импульсами, поступающими из коры полушарий большого мозга. В толще листков мозжечка белое вещество имеет вид тонких **белых** **полосок** (пластинок, *laminae albae*).

В белом веществе мозжечка залегают парные **ядра мозжечка** (*núclei cerebelli*; рис. 168). Наиболее значительное из них — **зубчатое ядро** (*núcleus dentátus*). На горизонтальном разрезе мозжечка это ядро имеет форму тонкой изогнутой серой полоски, которая своей выпуклой частью обращена латерально и назад. В медиальном направлении серая полоска не замкнута, это место называется **воротами зубчатого ядра** (*hilum núclei dentáti*). Кнутри от зубчатого ядра, в белом веществе полушария мозжечка, расположены **пробковидное ядро** (*núcleus embolifórmis*) и **шаровидное ядро** (*núcleus globósus*). Здесь же, в белом веществе червя, находится самое медиальное ядро — **ядро шатра** (*núcleus fastigii*).

Белое вещество червя, окаймленное корой и разделенное по периферии многочисленными глубокими и мелкими бороздами,

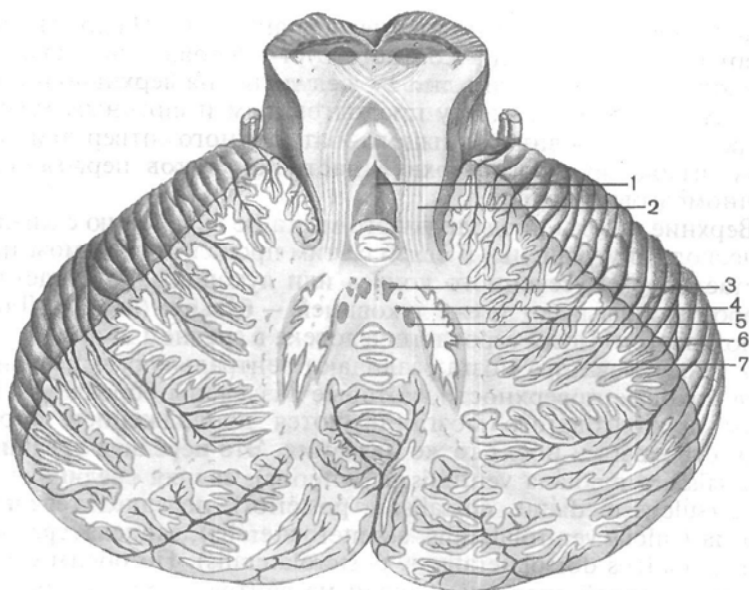


Рис. 168. Ядра мозжечка; разрез в горизонтальной плоскости.

1 — IV желудочек; 2 — верхняя мозжечковая ножка; 3 — ядро шатра; 4 — круглое ядро; 5 — пробковидное ядро; 6 — зубчатое ядро; 7 — кора мозжечка.

на сагиттальном разрезе имеет причудливый рисунок, напоминающий ветвь дерева, отсюда его название «дерево жизни» (*árbor vitae cerebelli*).

Вопросы для повторения и самоконтроля

1. Какие анатомические образования входят в состав перешейка ромбовидного мозга?
2. Опишите границы моста (мозгового)?
3. Какие ядра располагаются в пределах моста? Назовите эти ядра.
4. Назовите проводящие пути, проходящие через мост.
5. Какие структуры можно увидеть на поперечном разрезе моста?
6. Назовите части (отделы), которые выделяют у мозжечка.
7. Сколько ножек у мозжечка? Какие образования соединяет каждая ножка?
8. Назовите ядра мозжечка. Где каждое ядро располагается?

ПРОДОЛГОВАТЫЙ МОЗГ

Продолговатый мозг (*medúlla oblongáta*, s. *myelencéphalon*) находится между задним мозгом и спинным мозгом. Верхняя граница продолговатого мозга на вентральной поверхности го-

лового мозга проходит по нижнему краю моста. На дорсальной поверхности эта граница соответствует мозговым полоскам IV желудочка, которые делят дно IV желудочка на верхнюю и нижнюю части. Граница между продолговатым и спинным мозгом соответствует уровню большого затылочного отверстия или месту выхода из мозга верхней части корешков первой пары спинномозговых нервов.

Верхние отделы продолговатого мозга по сравнению с нижними несколько утолщены. В связи с этим продолговатый мозг приобретает форму усеченного конуса или луковицы, за сходство с которой его называют также луковицей — **бульбус** (*búlbus*). Длина продолговатого мозга взрослого человека в среднем 25 мм.

У продолговатого мозга различают вентральную, дорсальную и две боковые поверхности, которые разделены бороздами. Борозды продолговатого мозга являются продолжением борозд спинного мозга и носят те же названия. Это **передняя срединная щель** (*fissúra mediána ventrális, s. antérieur*); **задняя срединная борозда** (*súlcus mediánus dorsális, s. postérieur*); **переднелатеральная борозда** (*súlcus ventrolaterális, s. anterolaterális*); **заднелатеральная борозда** (*súlcus dorsolateralis, s. posterolaterális*). По обеим сторонам от передней срединной щели на вентральной поверхности продолговатого мозга расположены выпуклые, постепенно суживающиеся книзу валики — **пирамиды** (*pyramides*). В нижней части продолговатого мозга пучки волокон, составляющие пирамиды, переходят на противоположную сторону и вступают в боковые канатики спинного мозга. Этот переход волокон получил название **перекреста пирамид** (*decussátio pyramidum, s. decussátio motória; моторный перекрест*). Место перекреста также служит анатомической границей между продолговатым и спинным мозгом. Сбоку от каждой пирамиды продолговатого мозга находится овальное возвышение — **олива** (*oliva*), которая отделена от пирамиды переднелатеральной бороздой. В этой борозде из продолговатого мозга выходят корешки подъязычного нерва (XII пары).

На дорсальной поверхности по бокам от задней срединной борозды заканчивается утолщениями тонкий и клиновидный пучки задних канатиков спинного мозга, отделенные друг от друга задней промежуточной бороздой. Лежащий более медиально **тонкий пучок** (*fascículus grácilis*), расширяясь, образует **бугорок тонкого ядра** (*tubérculum grácile*). Латеральнее располагается **клиновидный пучок** (*fascículus cuneátus*), который сбоку от бугорка тонкого пучка образует **бугорок клиновидного ядра** (*tubérculum cuneátum*). Дорсальнее оливы из заднелатеральной борозды продолговатого мозга — **позадиоливной борозды** (*súlcus retrooliváris*) выходят корешки языкоглоточного, блуждающего и добавочного нервов (IX, X и XI пары).

Дорсальная часть бокового канатика кверху несколько расширяется. Здесь к нему присоединяются волокна, отходящие от

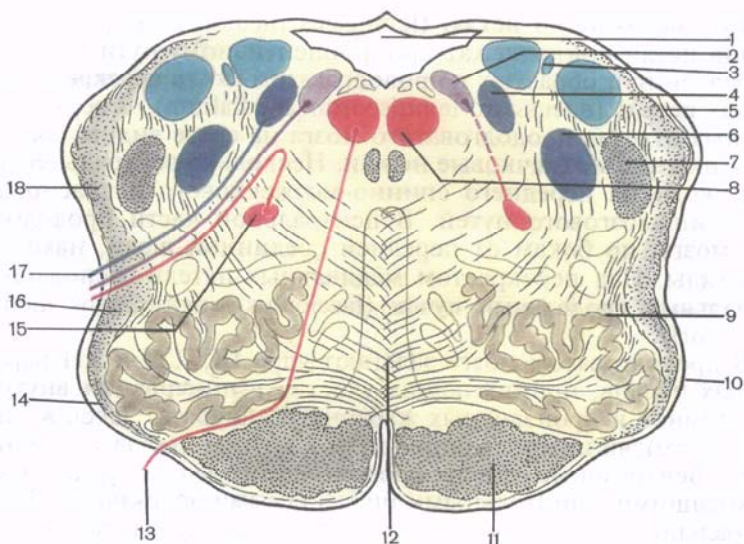


Рис. 169. Продолговатый мозг; поперечный разрез на уровне олив.

1 — IV желудочек; 2 — дорсальное ядро блуждающего нерва; 3 — ядро вестибулярного нерва; 4 — ядро одиночного пути; 5 — задний (дорсальный) спинно-мозжечковый путь; 6 — ядро спинномозгового пути; 7 — спинномозговой путь тройничного нерва; 8 — ядро подъязычного нерва; 9 — оливное ядро; 10 — олива; 11 — корково-спинномозговой путь (пирамидный); 12 — медиальная петля; 13 — подъязычный нерв; 14 — передние наружные дуговые волокна; 15 — двойное ядро; 16 — спинно-таламический и спинно-покрышечный пути; 17 — блуждающий нерв; 18 — вентральный (передний) спинно-мозжечковый путь.

клиновидного и тонкого ядер. Все вместе они образуют нижнюю мозжечковую ножку, называемую также веревчатым телом. Поверхность продолговатого мозга, ограниченная снизу и латерально нижними мозжечковыми ножками, участвует в образовании ромбовидной ямки, являющейся дном IV желудочка.

На поперечном разрезе (рис. 169), проведенном через продолговатый мозг на уровне олив, видны скопления белого и серого вещества. В нижнебоковых отделах находятся правое и левое **нижние оливные ядра** (*núclei oliváres caudáles [inferiöres]*). Они изогнуты таким образом, что их ворота обращены медиально и вверх. Несколько выше нижних оливных ядер располагается **ретикулярная формация** (*formátio reticuláris*), образованная переплетением нервных волокон и лежащими между ними нервными клетками и их скоплениями в виде мелких ядер. Между нижними оливными ядрами располагается так называемый межolivный слой, представленный **внутренними дугообразными волокнами** (*fibrae arcuátae inténnae*) — отростками клеток, лежащих в тонком и клиновидном ядрах. Эти волокна фор-

мируют **медиальную петлю** (*lemniscus mediális*). Волокна медиальной петли принадлежат проприоцептивному пути коркового направления и образуют в продолговатом мозге **перекрест медиальных петель** (*decussatio lemniscórum mediálíum*). В верхнелатеральных отделах продолговатого мозга на срезе видны правая и левая нижние мозжечковые ножки. Несколько вентральнее проходят волокна переднего спинно-мозжечкового и красноядерно-спинномозгового путей. В центральной части продолговатого мозга, по бокам от передней срединной щели, находятся пирамиды. Над перекрестом медиальных петель располагается **медиальный продольный пучок** (*fasciculus longitudinalis mediális [posterior]*).

В продолговатом мозге залегают ядра IX, X, XI и XII пар черепных нервов, принимающих участие в иннервации внутренних органов и производных жаберного аппарата. Здесь же проходят восходящие проводящие пути к другим отделам головного мозга. Вентральные отделы продолговатого мозга представлены нисходящими двигательными пирамидными волокнами. Дорсолатерально через продолговатый мозг проходят восходящие проводящие пути, связывающие спинной мозг с полушариями большого мозга, стволom мозга и с мозжечком. В продолговатом мозге, как и в некоторых других отделах мозга, имеется ретикулярная формация, а также такие жизненно важные центры, как центры кровообращения, дыхания и пищеварения.

Четвертый желудочек

Четвертый (IV) желудочек (*ventrículus quártus*) является производным полости ромбовидного мозга. В образовании стенок IV желудочка принимают участие продолговатый мозг, мост, мозжечок и перешеек ромбовидного мозга. По форме полость IV желудочка напоминает палатку, дно которой имеет форму ромба (*ромбовидная ямка*) и образовано задними (дорсальными) поверхностями продолговатого мозга и моста. Границей между продолговатым мозгом и мостом на поверхности ромбовидной ямки служат **мозговые полоски (IV желудочка)** [*striae medulláres (ventriculí quárti)*]. Они берут начало в области боковых углов ромбовидной ямки, идут в поперечном направлении и погружаются в срединную борозду.

Крыша IV желудочка (*tégmen ventriculí quárti*) в виде шатра нависает над ромбовидной ямкой. В образовании передневерхней стенки шатра принимают участие верхние мозжечковые ножки и натянутый между ними **верхний мозговой парус** (*vélum medulláre craniále, s. supérius*).

Задняя стенка устроена сложнее. Ее составляют **нижний мозговой парус** (*vélum medulláre caudále [inférius, s. postérius]*), который по бокам прикрепляется к нож-

кам клочка. Изнутри к нижнему мозговому парусу, представленному тонкой эпителиальной пластинкой (остаток дорсальной стенки третьего мозгового пузыря — ромбовидного мозга), прилежит **сосудистая основа IV желудочка** (*téla choroidea ventriculi quárti*). Последняя образуется за счет впячивания мягкой оболочки головного мозга в щель между нижней поверхностью мозжечка вверх и нижним мозговым парусом вниз.

Сосудистая основа, покрытая со стороны полости IV желудочка эпителиальной пластинкой, образует **сосудистое сплетение IV желудочка** (*pléxus choroidea ventriculi quárti*). В задненижней стенке IV желудочка имеется непарная **срединная апертюра** (*apertúra mediána ventriculi quárti*; *отверстие Мажанди*). В боковых отделах, в области латеральных карманов IV желудочка, расположена парная **латеральная апертюра** (*apertúra laterális ventriculi quárti*; *отверстие Лушки*). Все три апертюры соединяют полость IV желудочка с подпаутинным пространством головного мозга.

Ромбовидная ямка

Ромбовидная ямка (*fóssa rhomboidea*) представляет собой ромбовидное вдавление, длинная ось которого направлена вдоль мозга. Она ограничена с боков в своем верхнем отделе верхними мозжечковыми ножками, в нижнем — нижними мозжечковыми ножками (рис. 170). В задненижнем углу ромбовидной ямки под нижним краем крыши IV желудочка, под **з а д н и ж к о й** (*óbex*), находится вход в центральный канал спинного мозга. В передневерхнем углу имеется отверстие, ведущее в водопровод среднего мозга, посредством которого полость III желудочка сообщается с IV желудочком. Боковые углы ромбовидной ямки образуют **латеральные карманы** (*recéssus lateráles*). В срединной плоскости вдоль всей поверхности ромбовидной ямки, от ее верхнего угла к нижнему простирается неглубокая **срединная борозда** (*súlcus mediánus*). По бокам от этой борозды расположено парное **медиальное возвышение** (*eminéntia mediális*), ограниченное с латеральной стороны **пограничной бороздой** (*súlcus limitans*). В верхних отделах возвышения, относящегося к мосту, находится **лицевой бугорок** (*colliculus facialis*), соответствующий залегающему в этом месте в толще мозга ядру отводящего нерва (VI пара) и огибающему его колену лицевого нерва, ядро которого лежит несколько глубже и латеральнее. Передние (краниальные) отделы пограничной борозды, несколько углубляясь и расширяясь кверху (кпереди), образуют **верхнюю** (краниальную) **ямку** (*fóvea cranialis*, s. superior). Задний (каудальный, нижний) конец этой борозды продолжается в едва различимую на препаратах **нижнюю** (каудальную) **ямку** (*fóvea caudális*, s. inferior).

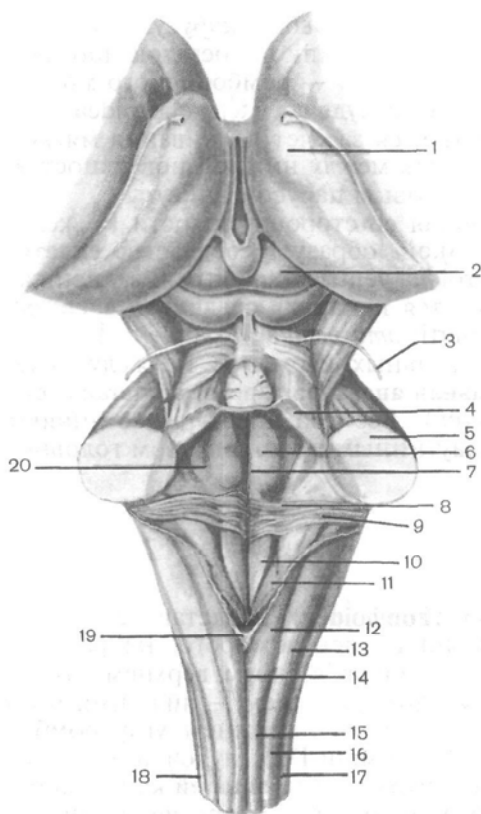


Рис. 170. Ромбовидная ямка и структуры ствола мозга; вид сверху.

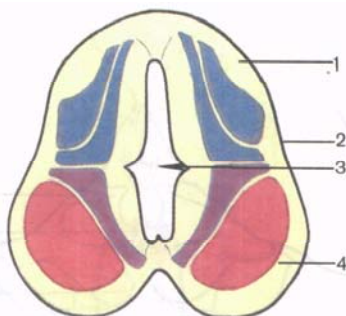
1 — таламус; 2 — крыша среднего мозга (верхний холмик пластинки четверохолмия); 3 — блоковый нерв; 4 — верхняя ножка мозжечка; 5 — средняя (мостовая) ножка мозжечка; 6 — медиальное возвышение; 7 — срединная борозда; 8 — мозговые полоски; 9 — вестибулярное поле (поле преддверия); 10 — треугольник подъязычного нерва; 11 — треугольник блуждающего нерва; 12 — бугорок тонкого ядра; 13 — бугорок клиновидного ядра; 14 — задняя срединная борозда; 15 — тонкий пучок (канатик); 16 — клиновидный пучок (канатик); 17 — задняя латеральная борозда; 18 — боковой канатик; 19 — задвижка; 20 — пограничная борозда.

В передних (верхних) отделах ромбовидной ямки, чуть в стороне от срединного возвышения, на свежих препаратах мозга иногда заметен небольшой участок, отличающийся от других голубоватым цветом, в связи с чем он и получил название **голубоватого места** (*locus caeruleus*). В нижних отделах ромбовидной ямки, относящихся к продолговатому мозгу, срединное возвышение постепенно суживается, переходя в **треугольник подъязычного нерва** (*trigónum nervi hypoglossi*). Латеральное его находится меньший по размерам **треугольник блуждающего нерва** (*trigónum nervi vagi*), в глубине которого залегает вегетативное ядро блуждающего нерва. В боковых углах ромбовидной ямки залегают ядра преддверно-улиткового нерва. Этот участок получил название **вестибулярного** (преддверного) **поля** (*area vestibularis*). Из этой области берут начало мозговые полоски IV желудочка.

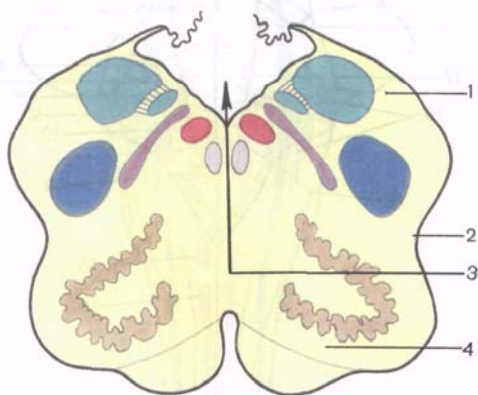
Проекция ядер черепных нервов на ромбовидную ямку. Серое вещество в области ромбовидной ямки располагается в виде отдельных скоплений, или ядер, которые отделены друг от друга

Рис. 171. Схема разворачивания нервной трубки (ромбовидного мозга).

А — поперечный разрез нервной трубки; Б — поперечный разрез ромбовидного мозга; 1 — крыльчатая пластинка; 2 — пограничная борозда; 3 — полость нервной трубки; 4 — основная пластинка.



А



Б

белым веществом. Чтобы понять топографию серого вещества, следует вспомнить, что нервная трубка в области продолговатого мозга и моста раскрылась на задней (дорсальной) своей поверхности и развернулась таким образом, что ее задние отделы превратились в боковые части ромбовидной ямки (рис. 171). Таким образом, чувствительные ядра ромбовидного мозга, соответствующие задним рогам спинного мозга, занимают в ромбовидной ямке латеральное положение. Двигательные ядра, соответствующие передним рогам спинного мозга, располагаются в ромбовидной ямке медиально. В белом веществе между двигательными и чувствительными ядрами ромбовидной ямки находятся ядра автономной (вегетативной) нервной системы (рис. 172, 173).

В сером веществе продолговатого мозга и моста (в ромбовидной ямке) залегают ядра черепных нервов (V—XII пары). В области верхнего треугольника ромбовидной ямки лежат ядра V, VI, VII, VIII пар черепных нервов.

В п а р а, тройничный нерв (*n. trigéminus*), имеет 4 ядра.

1. **Двигательное ядро тройничного нерва** (*núcleus motórius nérvi trigeminális*) располагается в верхних отделах ромбовидной ямки, в области верхней (краниальной) ямки. Отростки клеток этого ядра формируют двигательный корешок тройничного нерва.

2. **Чувствительное ядро**, к которому подходят волокна чувствительного корешка этого нерва, составляют 3 части:

а) **мостовое ядро тройничного нерва** (*núcleus pontinus nérvi trigeminális*) залегают латеральнее и несколько кзади от двига-

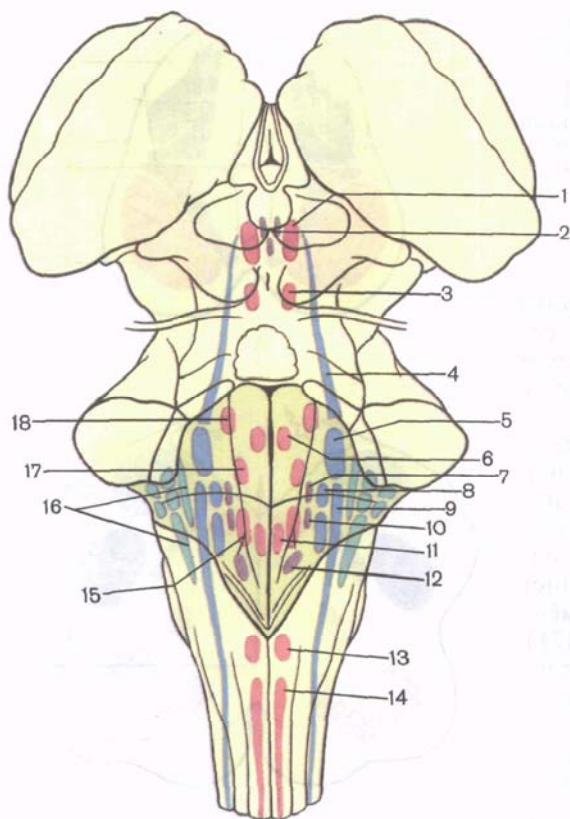


Рис. 172. Проекция ядер черепных нервов на ромбовидную ямку; вид сверху (схема).

1 — ядро глазодвигательного нерва; 2 — добавочное ядро глазодвигательного нерва; 3 — ядро бокового нерва; 4 — среднемозговое ядро тройничного нерва; 5 — мостовое ядро тройничного нерва; 6 — ядро отводящего нерва; 7 — верхнее слюноотделительное ядро; 8 — отдельное ядро; 9 — спинномозговое ядро тройничного нерва; 10 — нижнее слюноотделительное ядро; 11 — ядро подъязычного нерва; 12 — заднее ядро блуждающего нерва; 13 — ядро добавочного нерва (головная часть); 14 — ядро добавочного нерва (спинномозговая часть); 15 — двойное ядро; 16 — ядра преддверно-улиткового нерва; 17 — ядро лицевого нерва; 18 — двигательное ядро тройничного нерва.

тельного ядра. Проекция мостового ядра соответствует голубоватому месту;

б) *ядро (нижнее) спинномозгового пути тройничного нерва* (*núcleus spinális [inférieur] nervi trigeminális*) является как бы продолжением предыдущего ядра. Оно имеет вытянутую форму и залегает на всем протяжении продолговатого мозга, заходит в верхние (I—V) сегменты спинного мозга;

в) *ядро среднемозгового пути тройничного нерва* (*núcleus [tractus] mesencephálicí nervi trigeminális*) располагается краниально (кверху) от двигательного ядра этого нерва, рядом с водопроводом среднего мозга.

VI пара, **отводящий нерв** (*n. abducens*), имеет одно двигательное **ядро отводящего нерва** (*núcleus nervi abducéntis*), расположенное в петле колена лицевого нерва, в глубине лицевого холмика.

VII пара, **лицевой нерв** (*n. faciális*), имеет 3 ядра.

1. **Ядро лицевого нерва** (*núcleus nervi faciális*) двигательное, крупное, залегает довольно глубоко в ретикулярной формации

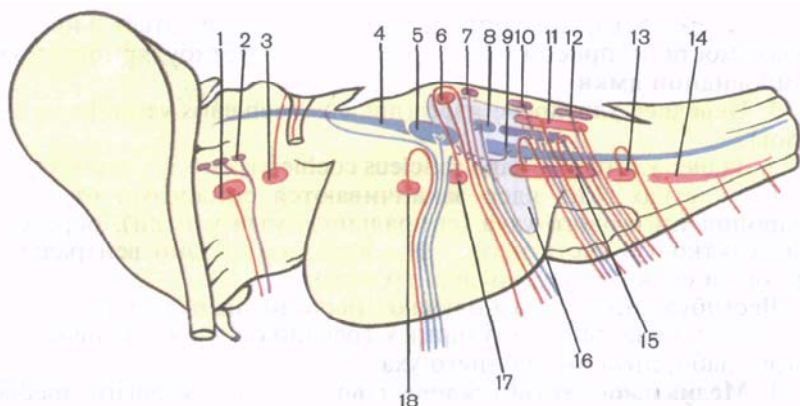


Рис. 173. Проекция ядер черепных нервов на боковую поверхность продолговатого мозга, моста и среднего мозга (схема).

1 — ядро глазодвигательного нерва; 2 — добавочное ядро глазодвигательного нерва; 3 — ядро блокового нерва; 4 — среднемозговое ядро тройничного нерва; 5 — мостовое ядро тройничного нерва; 6 — ядро отводящего нерва; 7 — верхнее слюноотделительное ядро; 8 — ядро одиночного пути; 9 — спинномозговое ядро тройничного нерва; 10 — нижнее слюноотделительное ядро; 11 — ядро подъязычного нерва; 12 — заднее ядро блуждающего нерва; 13 — ядро добавочного нерва (головная часть); 14 — ядро добавочного нерва (спинномозговая часть); 15 — двойное ядро; 16 — ядра преддверно-улиткового нерва; 17 — ядро лицевого нерва; 18 — двигательное ядро тройничного нерва.

моста, латеральное одноименного бугорка (холмика). Отростки клеток этого ядра образуют двигательный корешок. Последний направляется в толще мозга вначале в дорсомедиальном направлении, огибает с дорсальной стороны ядро VI пары, образуя коллено лицевого нерва, а затем идет в вентролатеральном направлении.

2. Ядро одиночного пути (*nucleus solitarius*) чувствительное, общее для VII, IX, X пар черепных нервов, лежит в глубине ромбовидной ямки, проецируется латеральное пограничной борозды. Клетки, составляющие это ядро, обнаруживаются уже в покрывке моста, чуть проксимальнее уровня расположения мозговых полосок IV желудочка, и тянутся на всем протяжении дорсальных отделов продолговатого мозга вплоть до I шейного сегмента спинного мозга. На клетках этого ядра заканчиваются волокна, проводящие импульсы вкусовой чувствительности.

3. Верхнее слюноотделительное ядро (*nucleus salivatorius rostralis, s. superior*) вегетативное (парасимпатическое), находится в ретикулярной формации моста, несколько поверхностнее (дорсальнее) и латеральнее двигательного ядра лицевого нерва.

VIII пара, преддверно-улитковый нерв (*n. vestibulocochlearis*), имеет 2 группы ядер: два улитковых (слуховых) и четыре

вестибулярных (преддверных), которые лежат в латеральных отделах моста и проецируются в области вестибулярного поля ромбовидной ямки.

1. **Переднее улитковое ядро** (*núcleus cochleáris ventrális, s. antérior*).

2. **Заднее улитковое ядро** (*núcleus cochleáris dorsális, s. postérior*).

На клетках этих ядер заканчиваются синапсами отростки нейронов улиткового узла (спирального узла улитки), образующие улитковую часть нерва. Эти ядра лежат одно вентральнее другого и сбоку от вестибулярных ядер.

Вестибулярные ядра получают нервные импульсы от чувствительных областей (ампулярных гребешков и пятен) перепончатого лабиринта внутреннего уха.

1. **Медиальное вестибулярное ядро** (*núcleus vestibuláris, mediális; ядро Швальбе*).

2. **Латеральное вестибулярное ядро** (*núcleus vestibuláris laterális; ядро Дейтерса*).

3. **Верхнее вестибулярное ядро** (*núcleus vestibuláris rostrális, s. superior; ядро Бехтерева*).

4. **Нижнее вестибулярное ядро** (*núcleus vestibuláris caudális [inférieur]; ядро Роллера*).

Ядра четырех последних пар черепных нервов (IX, X, XI и XII) залегают в нижнем треугольнике ромбовидной ямки, образованном дорсальным отделом продолговатого мозга.

IX пара, языкоглоточный нерв (n. glossopharyngeus), имеет 3 ядра, одно из которых (двойное, двигательное) является общим для IX и X пар черепных нервов.

1. **Двойное ядро** (*núcleus ambiguus*), двигательное, располагается в ретикулярной формации, в нижней половине ромбовидной ямки, и проецируется в области нижней (каудальной) ямки.

2. **Ядро одиночного пути** (*núcleus solitarius*) чувствительное, общее для VII, IX и X пар черепных нервов.

3. **Нижнее слюноотделительное ядро** (*núcleus salivatorius caudális, s. inférieur*) вегетативное (парасимпатическое), находится в ретикулярной формации продолговатого мозга между нижним оливным ядром и двойным ядром.

X пара, блуждающий нерв (n. vagus) имеет 3 ядра: двигательное, чувствительное и вегетативное (парасимпатическое).

1. **Двойное ядро** (*núcleus ambiguus*) двигательное, общее для IX и X пар черепных нервов.

2. **Ядро одиночного пути** (*núcleus solitarius*) чувствительное, общее для VII, IX и X пар нервов.

3. **Заднее ядро блуждающего нерва** (*núcleus dorsális nervi vagi*) парасимпатическое, залегают поверхностно в области треугольника блуждающего нерва.

XI пара, добавочный нерв (n. accessorius), имеет двигательное **ядро добавочного нерва** (*núcleus nervi accessorii*). Оно залегают в толще ромбовидной ямки, ниже двойного ядра, и продолжается в

сером веществе спинного мозга на протяжении верхних 5—6 сегментов (между задним и передним рогом, ближе к переднему).

ХII пара, подъязычный нерв (n. hypoglossus), имеет одно ядро в нижнем углу ромбовидной ямки, в глубине треугольника подъязычного нерва (*nucleus nervi hypoglossi*). Отростки его клеток участвуют в иннервации мышц языка и вместе с нервами, отходящими от шейного сплетения, — в иннервации мышц передней области шеи (подъязычные мышцы).

ВОЗРАСТНЫЕ ОСОБЕННОСТИ ГОЛОВНОГО МОЗГА

Головной мозг у новорожденного относительно большой, масса его в среднем 390 г (340—430 г) у мальчиков и 355 г (330—370 г) у девочек, что составляет 12—13 % от массы тела (у взрослых примерно 2,5 %). Масса мозга по отношению к массе тела у новорожденного в 5 раз больше, чем у взрослого, и определяется отношением 1:8 (у взрослого это отношение 1:40). К концу 1-го года жизни масса мозга удваивается, а к 3—4 годам утраивается. В дальнейшем (после 7 лет) масса головного мозга возрастает медленно и к 20—29 годам достигает максимального значения (1355 г у мужчин и 1220 г у женщин). В последующие возрастные периоды, вплоть до 60 лет у мужчин и 55 лет у женщин, масса мозга существенно не изменяется, а после 55—60 лет отмечается некоторое уменьшение ее.

У новорожденного лучше развиты филогенетически более старые отделы мозга. Масса ствола мозга равна 10,0—10,5 г, что составляет примерно 2,7 % от массы тела (у взрослого около 2 %), а мозжечка — 20 г (5,4 % от массы тела). К 5 мес жизни масса мозжечка увеличивается в 3 раза, к 9 мес — в 4 раза (ребенок умеет стоять, начинает ходить). Наиболее интенсивно развиваются полушария мозжечка. Конечный мозг у новорожденного развит также относительно хорошо. Лобная доля большого мозга сильно выпуклая и относительно невелика. Височная доля высокая. Островковая доля (островок) расположена глубоко. До 4 лет жизни головной мозг ребенка растет равномерно в высоту, длину и ширину. В дальнейшем преобладает рост мозга в высоту. Наиболее быстро растут лобная и теменная доли.

У новорожденного на поверхности полушарий большого мозга уже имеются борозды и извилины. Основные борозды (центральная, латеральная и др.) выражены хорошо, а ветви основных борозд и мелкие извилины — слабо. В дальнейшем, по мере увеличения возраста ребенка, борозды становятся глубже, извилины между ними рельефнее. Миелинизация нервных волокон в филогенетически более старых отделах мозга начинается и заканчивается раньше, чем в более новых отделах. В коре большого мозга раньше миелинизируются нервные волокна, проводящие различные виды чувствительности (общей), а также осуществляющие связи с подкорковыми ядрами. Миелинизация

афферентных волокон начинается примерно в 2 мес и заканчивается к 4—5 годам, а эфферентных волокон несколько позже, в период от 4—5 мес до 7—8 лет.

Взаимоотношения борозд и извилин с костями и швами крыши черепа у новорожденного несколько иные, чем у взрослого. Центральная борозда расположена на уровне теменной кости. Нижнелатеральная часть этой борозды находится на 1,0—1,5 см краниальнее чешуйчатого шва. Теменно-затылочная борозда лежит на 12 мм кпереди от ламбдовидного шва. Соотношения борозд, извилин мозга и швов, характерные для взрослого человека, устанавливаются у детей 6—8 лет.

Мозолистое тело у новорожденного тонкое, короткое, так как одновременно с развитием и увеличением полушарий большого мозга мозолистое тело растет преимущественно в краниальном и каудальном направлениях, располагаясь над полостью промежуточного мозга (над III желудочком). По мере развития полушарий увеличивается толщина ствола мозолистого тела (до 1 см у взрослого человека) и валика мозолистого тела (до 2 см), что обусловлено увеличением количества комиссуральных нервных волокон.

ВАРИАНТЫ И АНОМАЛИИ СПИННОГО И ГОЛОВНОГО МОЗГА

Спинной мозг. У спинного мозга иногда отсутствует перекрест пирамид. В 11 % случаев с обеих сторон и в 14 % с одной стороны отсутствуют передние корково-спинномозговые пути. Число сегментов спинного мозга колеблется в пределах 30—32 за счет уменьшения или увеличения поясничных и крестцовых сегментов. Центральный канал спинного мозга местами может быть зарощен, размеры терминального желудочка (Краузе) значительно различаются. Изредка некоторые передние и задние корешки спинномозговых нервов, находящиеся в составе «конского хвоста», соединяются с соседними корешками. Спинномозговые узлы 5-й пары крестцовых нервов часто находятся в мешке, образованном твердой мозговой оболочкой, а не вне его. Узлы крестцовых спинномозговых нервов часто значительно смещены вверх.

Головной мозг. Наблюдается множество вариаций числа, формы и размеров борозд и извилин коры полушарий большого мозга. В лобной доле могут отсутствовать верхняя лобная борозда (1 %), нижняя лобная (16 %), предцентральная (6 %). Межтеменная борозда отсутствует в 2 % случаев, постцентральная — в 25 %, нижняя височная борозда — в 43 % случаев. Многие борозды коры полушарий большого мозга раздваиваются. Латеральная борозда раздваивается в задней своей части в 40 % случаев, разделяется на 3—4 части в 6 % случаев. Верхняя и нижняя лобные борозды в 13 % случаев соединяются в одну борозду. На нижней поверхности лобной доли иногда определяется надглазничная поперечная борозда. Постцентральная борозда иногда

сливается с межтеменной бороздой, задней частью латеральной борозды (в 31 % случаев). В 56 % случаев над поясничной бороздой проходит одноименная параллельная ей борозда. В 40 % случаев имеется дополнительная дуговая борозда предклинья. Верхняя затылочная борозда бывает раздвоена (в 55 % случаев) или утроена (в 12 % случаев) — в виде двух-трех поперечных борозд. Средняя височная борозда иногда замещена несколькими радиальными или расходящимися бороздами.

Иногда в обонятельном тракте имеется продольный канал. Редко между областью расхождения ножек свода и валиком мозолистого тела есть небольшая уплощенная четырехугольная и закрытая снизу щель (треугольная щель). Основание этой щели обращено кпереди.

Размеры и форма таламуса изменчивы, редко наблюдается два межталамических сращения. Различны и размеры сосцевидных тел. Конфигурация, взаимоотношения гипоталамических ядер, их размеры изменчивы. Глубина межножковой ямки, количество отверстий заднего продырявленного вещества могут быть различными. Наблюдаются вариации протяженности и размеров черного вещества и красного ядра. Глубина базилярной борозды моста может быть различной. Форма моста, толщина средних ножек мозжечка индивидуально изменчивы. Наблюдается одностороннее или двустороннее отсутствие мозговых полосок, косой или латеральный их ход на поверхности продолговатого мозга. Количество извилин мозжечка составляет от 127 до 244. Латеральнее передней поверхности нижнего отдела червя может наблюдаться маленькая добавочная долька — пирамидка. Описаны дополнительные клочки мозжечка, фиксированные к червя самостоятельными ручками.

Возможны другие вариации строения различных отделов головного мозга. Описаны тяжелые пороки развития мозга: отсутствие его (агенезия мозга) или большей его части, разное уменьшение его размеров до 600—700 г (микроцефалия). Возможно недоразвитие отдельных участков коры, мозолистого тела, мозжечка. Описаны различные формы недоразвития передней спайки мозга, перекреста зрительных нервов, зрительных трактов, шишковидного тела, ядер черепных нервов.

Вопросы для повторения и самоконтроля

1. Опишите границы продолговатого мозга.
2. Какие борозды имеются на границе продолговатого мозга?
3. Какие ядра располагаются в пределах продолговатого мозга? Перечислите эти ядра.
4. Какие структуры образуют стенки IV желудочка?
5. Назовите границы ромбовидной ямки.
6. Перечислите возвышения и углубления на поверхности ромбовидной ямки.
7. Расскажите о возрастных особенностях головного мозга.

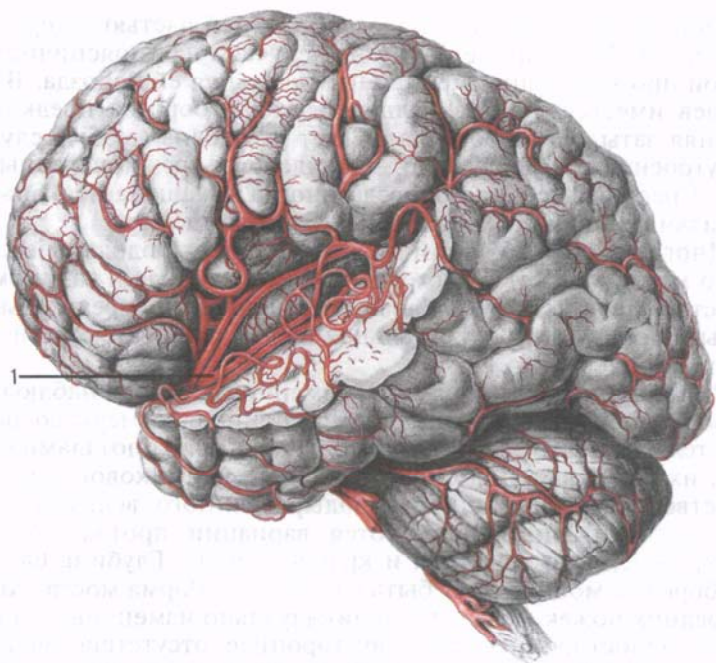


Рис. 174. Средняя мозговая артерия (1) и расположение ее ветвей на верхнелатеральной поверхности левого полушария большого мозга.

Кровеносные сосуды головного мозга. Головной мозг кровоснабжается ветвями внутренних сонных и позвоночных артерий. Каждая внутренняя сонная артерия отдает переднюю и среднюю мозговые артерии, переднюю ворсинчатую артерию и заднюю соединительную артерию. *Передняя мозговая артерия* располагается на медиальной поверхности каждого полушария большого мозга, в борозде мозолистого тела, огибая его спереди и сверху (спереди назад). Ветви этой артерии кровоснабжают медиальную часть полушария большого мозга до теменно-затылочной борозды. В начальном своем отделе эта артерия соединяется с рядом лежащей аналогичной артерией при помощи передней соединительной артерии.

Ветви *средней мозговой артерии* (рис. 174), расположенной в латеральной борозде, кровоснабжают нижнюю и среднюю лобные извилины, большую часть теменной доли, верхнюю и среднюю височные извилины, островковую долю.

Передняя ворсинчатая артерия, разветвляясь, образует сосудистое сплетение бокового и III желудочков. *Задняя соединительная артерия* анастомозирует с задней мозговой и внутренней сонной артериями. Этот анастомоз иногда соединяет зад-

нюю мозговую артерию не с внутренней сонной, а со средней мозговой артерией.

Правая и левая позвоночные артерии у заднего края моста соединяются и образуют непарную базилярную (основную) артерию, которая делится на задние мозговые артерии, а также отдает верхние мозжечковые артерии, передние нижние мозжечковые артерии, артерию лабиринта (ветвь внутреннего слухового прохода), артерии моста и среднемозговые артерии. К мозжечку направляются также ветви позвоночной артерии — *задние нижние мозжечковые артерии*. Задняя мозговая артерия с каждой стороны огибает ножку мозга и разветвляется в затылочной и височной долях (кроме верхней и средней извилин) полушарий большого мозга.

На основании головного мозга находится артериальный круг большого мозга, в образовании которого участвуют передние и задние мозговые артерии, передняя и задние соединительные артерии.

Ветви мозговых артерий кровоснабжают кору большого мозга и глубокие отделы мозга. Внутри мозга между артериальными ветвями имеются многочисленные анастомозы.

Вены головного мозга впадают в синусы твердой оболочки головного мозга. Различают поверхностные и глубокие мозговые вены. К поверхностным относятся верхние и нижние мозговые вены, поверхностная средняя вена и др. Они собирают кровь от большей части коры полушарий большого мозга.

К группе *поверхностных верхних мозговых (восходящих) вен* относятся вены, расположенные в предцентральной и постцентральной бороздах, а также предлобные, лобные, теменные и затылочные вены. Поднимаясь кверху по верхнелатеральной поверхности полушария большого мозга до его верхнего края, эти вены впадают в верхний сагиттальный синус твердой оболочки головного мозга. Притоками *поверхностной средней мозговой вены*, лежащей в латеральной борозде, являются вены прилежащих участков лобной, теменной, височной и островковой долей полушария большого мозга. Поверхностная средняя мозговая вена впадает в верхний каменистый или пещеристый синус твердой оболочки головного мозга. Группа *поверхностных нижних мозговых (нисходящих) вен* объединяет переднюю и заднюю височные и нижнюю затылочную вены. Все они впадают в поперечный или верхний каменистый синус.

Вены медиальной поверхности полушарий большого мозга впадают в верхний сагиттальный синус и в базальную вену, относящуюся к системе глубоких мозговых вен. В базальную вену, являющуюся притоком большой мозговой вены (галенова вена), вливаются мелкие вены передних и задних отделов поясной извилины и вен клина.

Характерной особенностью поверхностных мозговых вен является наличие большого количества анастомозов. Наиболее хо-

рошо развиты нижняя и верхняя анастомотические вены. Первая из них соединяет вены центральной борозды и средней поверхностной мозговой вены с верхним сагиттальным синусом, вторая — среднюю поверхностную мозговую вену с поперечным синусом.

По глубоким венам кровь из сосудистых сплетений боковых и III желудочков мозга и от большей части подкорковых образований (ядер и белого вещества), а также гиппокампа и прозрачной перегородки оттекает во внутренние вены мозга. *Правая и левая внутренние мозговые вены* позади шишковидного тела сливаются друг с другом, образуя большую мозговую вену, впадающую в передний конец прямого синуса. В большую мозговую вену впадают также вены мозолистого тела, базальные вены, внутренние затылочные вены и верхняя срединная вена мозжечка.

Вены мозжечка чрезвычайно вариабельны, число их колеблется от 6 до 22. Вены верхней и нижней поверхностей мозжечка, боковых поверхностей ножек мозга, крыши среднего мозга и моста объединяются в вены клочка, которые впадают в верхний каменистый синус.

ОБОЛОЧКИ ГОЛОВНОГО МОЗГА

Головной мозг, как и спинной, окружен тремя мозговыми оболочками. Эти соединительнотканые листки (оболочки) покрывают головной мозг. Самая наружная из этих оболочек — твердая оболочка головного мозга. За ней следует средняя — паутинная, а внутри от нее находится внутренняя мягкая (сосудистая) оболочка головного мозга, прилежащая к поверхности мозга.

Твердая оболочка головного мозга (*dúra máter encepháli*). Эта оболочка отличается особой плотностью, наличием в своем составе большого количества коллагеновых и эластических волокон. Твердая оболочка головного мозга изнутри выстилает полости черепа, одновременно является надкостницей внутренней поверхности костей мозгового отдела черепа. С костями свода (крыши) черепа твердая оболочка головного мозга связана непрочно и легко от них отделяется. В области основания черепа оболочка прочно сращена с костями. Твердая оболочка окружает выходящие из мозга черепные нервы, образуя их влагалища и срастаясь с краями отверстий, через которые эти нервы покидают полость черепа (рис. 175).

На внутреннем основании черепа (в области продолговатого мозга) твердая оболочка головного мозга срастается с краями большого затылочного отверстия и продолжается в твердую оболочку спинного мозга. Внутренняя поверхность твердой оболочки, обращенная в сторону мозга (к паутинной оболочке),

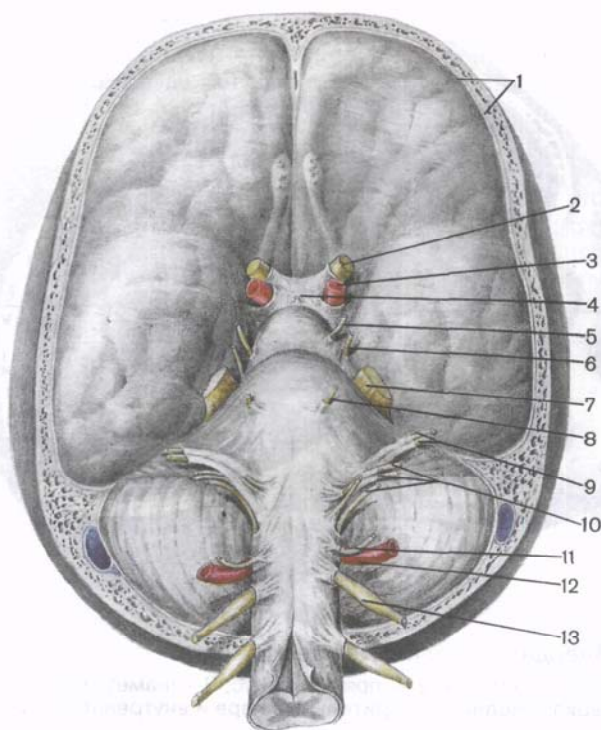


Рис. 175. Рельеф твердой оболочки головного мозга и места выхода черепных нервов; вид снизу. [Нижняя часть черепа (основание) удалена.]

1 — твердая оболочка головного мозга; 2 — зрительный нерв; 3 — внутренняя сонная артерия; 4 — воронка гипоталамуса; 5 — глазодвигательный нерв; 6 — блоковый нерв; 7 — тройничный нерв; 8 — отводящий нерв; 9 — лицевой и преддверно-улитковый нервы; 10 — языкоглоточный, блуждающий и добавочный нервы; 11 — подъязычный нерв; 12 — позвоночная артерия; 13 — спинномозговой нерв.

гладкая, покрыта плоскими клетками. В некоторых местах твердая оболочка головного мозга расщепляется. Внутренний ее листок (дуPLICATION) глубоко впячивается в виде отростков в щели, отделяющие друг от друга части мозга (рис. 176). В местах отхождения отростков (в их основании), а также в участках, где твердая оболочка прикрепляется к костям внутреннего основания черепа, в расщеплениях твердой оболочки головного мозга, образуются каналы треугольной формы, выстланные эндотелием, — **синусы твердой мозговой оболочки** (*sinus durae matris*).

Самым крупным отростком твердой оболочки головного мозга является расположенный в сагиттальной плоскости и проникающий в продольную щель большого мозга между правым и левым полушариями серп большого мозга, или **большой**

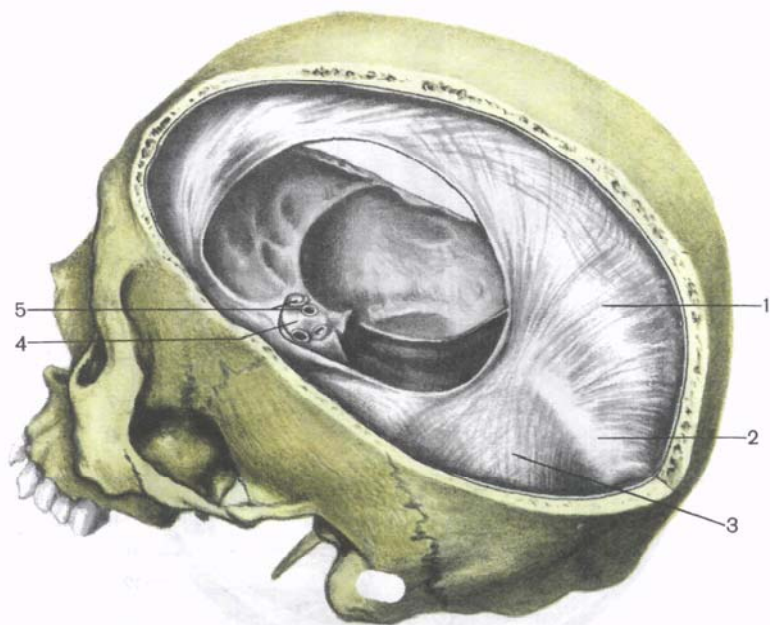


Рис. 176. Твердая оболочка головного мозга.

1 — серп большого мозга; 2 — прямой синус; 3 — намет мозжечка; 4 — диафрагма турецкого седла; 5 — зрительный нерв и внутренняя сонная артерия.

серповидный отросток (*fálx cérebrí*). Это тонкая серповидно изогнутая пластинка твердой оболочки, которая в виде двух листов проникает в продольную щель большого мозга. Не достигая мозолистого тела, эта пластинка отделяет друг от друга правое и левое полушария большого мозга. В расщепленном основании серпа большого мозга, которое по своему направлению соответствует борозде верхнего сагиттального синуса свода черепа, залегает верхний сагиттальный синус (см. далее). В толще свободного края серпа большого мозга между двумя его листками находится нижний сагиттальный синус. Спереди серп большого мозга сращен с петушиным гребнем решетчатой кости. Задний отдел серпа на уровне внутреннего затылочного выступа срастается с наметом мозжечка. По линии сращения задненижнего края серпа большого мозга и намета мозжечка в расщеплении твердой оболочки головного мозга находится прямой синус, соединяющий нижний сагиттальный синус с верхним сагиттальным, поперечным и затылочным синусами.

Намет (палатка) мозжечка (*tentórium cerebellí*) нависает в виде двускатной палатки над задней черепной ямкой, в которой лежит мозжечок. Проникая в поперечную щель, намет мозжечка отделяет затылочные доли большого мозга от полушарий

мозжечка. Передний край намета мозжечка неровный. Он образует в ы р е з к у н а м е т а (*incisúra tentórii*), к которой спереди прилежит ствол мозга.

Латеральные края намета мозжечка сращены с верхним краем пирамид височных костей. Сзади намет мозжечка переходит в твердую оболочку головного мозга, выстилающую изнутри затылочную кость. В месте этого перехода твердая оболочка головного мозга образует расщепление — поперечный синус, прилежащий к одноименной борозде затылочной кости.

Серп мозжечка, или **малый серповидный отросток** (*fálx cerebéli*), подобно серпу большого мозга, расположен в сагиттальной плоскости. Передний его край свободен и проникает между полушариями мозжечка. Задний край (основание) серпа мозжечка продолжается вправо и влево в твердую оболочку головного мозга на протяжении от внутреннего затылочного выступа вверх до заднего края большого затылочного отверстия вниз. В основании серпа мозжечка образуется затылочный синус.

Диафрагма (турецкого) седла (*diaphrágma séllae*) представляет собой горизонтально расположенную пластинку с отверстием в центре, натянутую над гипофизарной ямкой и образующую ее крышу. Под диафрагмой седла в ямке располагается гипофиз. Через отверстие в диафрагме гипофиз с помощью воронки соединяется с гипоталамусом.

Синусы твердой оболочки головного мозга. Синусы (пазухи) твердой оболочки головного мозга, образованные за счет расщепления оболочки на две пластинки, являются каналами, по которым венозная кровь оттекает от головного мозга во внутренние яремные вены (рис. 177).

Листки твердой оболочки, образующие синус, туго натянуты и не спадаются. Поэтому на разрезе синусы зияют. Клапанов синусы не имеют. Такое строение синусов позволяет венозной крови свободно оттекать от головного мозга независимо от колебания внутричерепного давления. На внутренних поверхностях костей черепа, в местах расположения синусов твердой оболочки, имеются соответствующие борозды. Различают следующие синусы твердой оболочки головного мозга (рис. 178).

1. **Верхний сагиттальный синус** (*sinus sagittális supérior*) располагается вдоль всего наружного (верхнего) края серпа большого мозга, от петушиного гребня решетчатой кости до внутреннего затылочного выступа. В передних отделах этот синус имеет анастомозы с венами полости носа. Задний конец синуса впадает в поперечный синус. Справа и слева от верхнего сагиттального синуса располагаются сообщающиеся с ним б о к о в ы е л а к у н ы (*lacúnae lateráles*). Это небольшие полости между наружным и внутренним слоями (листками) твердой оболочки головного мозга, число и размеры которых очень изменчивы. Полости лакун сообщаются с полостью верхнего сагиттального си-

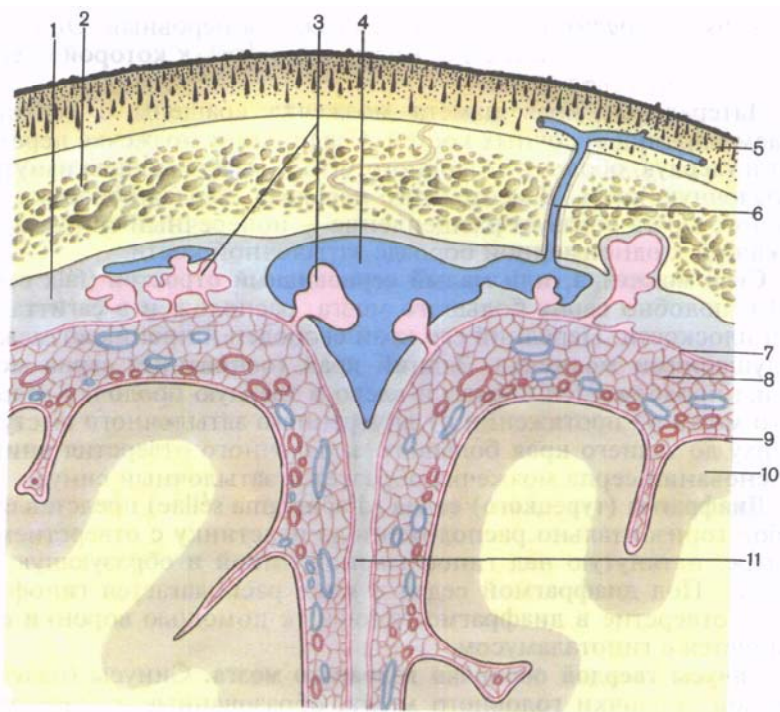


Рис. 177. Схема взаимоотношений оболочек головного мозга и верхнего сагиттального синуса со сводом черепа и поверхностью головного мозга; фронтальный разрез.

1 — твердая оболочка головного мозга; 2 — свод черепа; 3 — грануляции паутинной оболочки; 4 — верхний сагиттальный синус; 5 — кожа; 6 — эмиссарная вена; 7 — паутинная оболочка головного мозга; 8 — подпаутинное пространство; 9 — мягкая оболочка головного мозга; 10 — головной мозг; 11 — серп большого мозга.

нуса, в них впадают вены твердой оболочки головного мозга, вены мозга и диплоические вены.

2. Нижний сагиттальный синус (*sinus sagittalis inferior*) находится в толще нижнего свободного края серпа большого мозга. Он значительно меньше верхнего. Своим задним концом нижний сагиттальный синус впадает в прямой синус, в его переднюю часть, в том месте, где нижний край серпа большого мозга срастается с передним краем намета мозжечка.

3. Прямой синус (*sinus rectus*) расположен сагиттально в расщеплении намета мозжечка по линии прикрепления к нему серпа большого мозга. Прямой синус соединяет задние концы верхнего и нижнего сагиттальных синусов. Помимо нижнего сагиттального синуса, в передний конец прямого синуса впадает

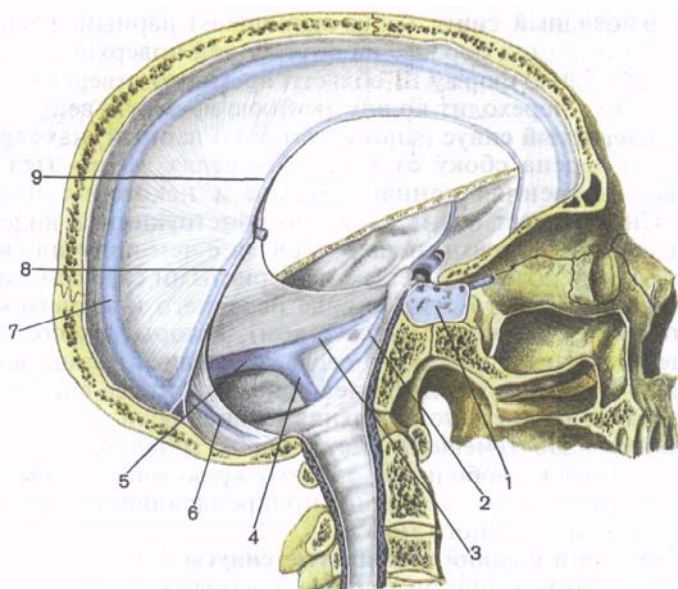


Рис. 178. Синусы твердой оболочки головного мозга; вид сбоку. Сагиттальный распил головы. (Головной мозг удален.)

1 — пещеристый синус; 2 — нижний каменистый синус; 3 — верхний каменистый синус; 4 — сигмовидный синус; 5 — поперечный синус; 6 — затылочный синус; 7 — верхний сагиттальный синус; 8 — прямой синус; 9 — нижний сагиттальный синус.

большая вена мозга. Сзади прямой синус впадает в поперечный синус, в его среднюю часть, получившую название синусного стока. Сюда же впадают задняя часть верхнего сагиттального синуса и затылочный синус.

4. Поперечный синус (*sinus transversus*) залегает в месте отхождения от твердой оболочки головного мозга намета мозжечка. На внутренней поверхности чешуи затылочной кости этому синусу соответствует широкая борозда поперечного синуса. То место, где в него впадают верхний сагиттальный, затылочный и прямой синусы, называется **синусным стоком** (*confluens sinuum*, *слияние синусов*). Справа и слева поперечный синус продолжается в сигмовидный синус соответствующей стороны.

5. Затылочный синус (*sinus occipitalis*) лежит в основании серпа мозжечка. Спускаясь вдоль внутреннего затылочного гребня, этот синус достигает заднего края большого затылочного отверстия, где разделяется на две ветви, охватывающие сзади и с боков это отверстие. Каждая из ветвей затылочного синуса впадает в сигмовидный синус своей стороны, а верхний конец — в поперечный синус.

6. **Сигмовидный синус** (*sinus sigmoideus*) парный, располагается в одноименной борозде на внутренней поверхности черепа, имеет S-образную форму. В области яремного отверстия сигмовидный синус переходит во внутреннюю яремную вену.

7. **Пещеристый синус** (*sinus cavernosus*) парный, находится на основании черепа сбоку от турецкого седла. Через этот синус проходят внутренняя сонная артерия и некоторые черепные нервы. Синус имеет очень сложную конструкцию в виде сообщающихся друг с другом пещер, в связи с чем получил свое название. Между правым и левым пещеристыми синусами имеются сообщения (анастомозы) в виде переднего и заднего **межпещеристых синусов** (*sinus intercavernosi*), которые располагаются в толще диафрагмы турецкого седла, впереди и позади воронки гипофиза. В передние отделы пещеристого синуса впадают клиновидно-теменной синус и верхняя глазная вена.

8. **Клиновидно-теменной синус** (*sinus sphenoparietalis*) парный, прилежит к свободному заднему краю малого крыла клиновидной кости, в расщеплении прикрепляющийся здесь твердой оболочкой головного мозга.

9. **Верхний и нижний каменистые синусы** (*sinus petrosus superior et sinus petrosus inferior*) парные, расположены вдоль верхнего и нижнего краев пирамиды височной кости. Оба синуса принимают участие в образовании путей оттока венозной крови из пещеристого синуса в сигмовидный. Правый и левый нижние каменистые синусы соединяются лежащими в расщеплении твердой оболочки в области тела затылочной кости несколькими венами, которые получили наименование базилярного сплетения. Это сплетение через большое затылочное отверстие соединяется с внутренним позвоночным венозным сплетением.

В некоторых местах синусы твердой оболочки головного мозга образуют анастомозы с наружными венами головы при помощи эмиссарных вен — выпускников (*vv. emissariae*). Помимо этого, синусы твердой оболочки имеют сообщения с диплоическими венами (*vv. diploicae*), расположенными в губчатом веществе костей свода черепа и впадающими в поверхностные вены головы. Таким образом, венозная кровь от головного мозга оттекает по системам его поверхностных и глубоких вен в синусы твердой оболочки головного мозга и далее в правую и левую внутренние яремные вены.

Помимо этого, за счет анастомозов синусов с диплоическими венами, венозными выпускниками и венозными сплетениями (позвоночными, базилярными, подзатылочными, крыловидными и др.) венозная кровь от головного мозга может оттекать в поверхностные вены головы и шеи.

Сосуды и нервы твердой оболочки головного мозга. К твердой оболочке головного мозга подходит через правое и левое остистые отверстия *средняя менингеальная артерия* (ветвь верхнечелюстной артерии), которая разветвляется в височно-теменном

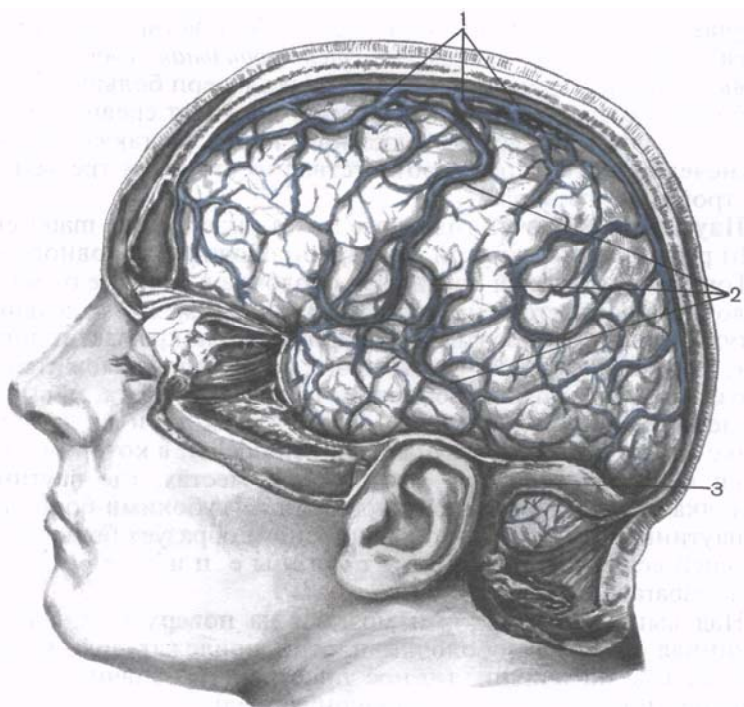


Рис. 179. Поверхностные вены головного мозга. (Левая половина черепа удалена.)

1 — место впадения вен в верхний сагиттальный синус; 2 — поверхностные вены мозга; 3 — сигмовидный синус.

отделе оболочки. Твердая оболочка головного мозга, выстилающая переднюю черепную ямку, кровоснабжается ветвями *передней менингеальной артерии* (ветвь передней решетчатой артерии из глазной артерии). В оболочке задней черепной ямки разветвляются *задняя менингеальная артерия* — ветвь восходящей глоточной артерии из наружной сонной артерии, проникающая в полость черепа через яремное отверстие, а также *менингеальные ветви* из позвоночной артерии и *сосцевидная ветвь* из затылочной артерии, входящая в полость черепа через сосцевидное отверстие.

Вены мягкой оболочки головного мозга впадают в ближайшие синусы твердой оболочки, а также в крыловидное венозное сплетение (рис. 179).

Твердая оболочка головного мозга иннервируется ветвями тройничного и блуждающего нервов, а также за счет симпатических волокон, поступающих в оболочку в толще адвентиции кровеносных сосудов. В области передней черепной ямки она

получает ветви из глазного нерва (первая ветвь тройничного нерва). Ветвь этого нерва — *тенториальная* (оболочечная) *ветвь* — снабжает также намет мозжечка и серп большого мозга. К оболочке в среднюю мозговую ямку подходят средняя менингеальная ветвь от верхнечелюстного нерва, а также ветвь от нижнечелюстного нерва (соответственно второй и третьей ветвям тройничного нерва).

Паутинная оболочка головного мозга (*arachnoidea mater encéphali*) располагается кнутри от твердой оболочки головного мозга. Тонкая, прозрачная паутинная оболочка в отличие от мягкой оболочки (сосудистой) не проникает в щели между отдельными частями мозга и в борозды полушарий. Она покрывает головной мозг, переходя с одной части мозга на другую, и ложится над бороздами. От мягкой оболочки головного мозга паутинная отделена *подпаутинным (субарахноидальным) пространством* (*cavitas subaracnoidalis*), в котором содержится цереброспинальная жидкость. В местах, где паутинная оболочка располагается над широкими и глубокими бороздами, подпаутинное пространство расширено и образует большей или меньшей величины *подпаутинные цистерны* (*cisternae subarachnoideae*).

Над выпуклыми частями мозга и на поверхности извилин паутинная и мягкая оболочки плотно прилежат друг к другу. В таких участках подпаутинное пространство значительно суживается, превращаясь в капиллярную щель.

Наиболее крупными подпаутинными цистернами являются следующие.

1. **Мозжечково-мозговая цистерна** (*cisterna cerebellomedullaris*) расположена в углублении между продолговатым мозгом вентрально и мозжечком дорсально. Сзади она ограничена паутинной оболочкой. Это наиболее крупная из всех цистерн.

2. **Цистерна латеральной ямки большого мозга** (*cisterna fossae lateralis cerebri*) находится на нижебоковой поверхности полушария большого мозга в одноименной ямке, что соответствует передним отделам латеральной борозды полушария большого мозга.

3. **Цистерна перекреста** (*cisterna chiasmatis*) расположена на основании головного мозга, впереди от зрительного перекреста.

4. **Межножковая цистерна** (*cisterna interpeduncularis*) определяется в межножковой ямке между ножками мозга, книзу (впереди) от заднего продырявленного вещества.

Подпаутинное пространство головного мозга в области большого затылочного отверстия сообщается с подпаутинным пространством спинного мозга.

Спинномозговая (цереброспинальная) жидкость (*liquor cerebrospinalis*), образующаяся в желудочках головного мозга, бедна белковыми веществами, в ней отсутствуют клетки. Общее количество этой жидкости составляет 100—200 мл. Продуцируется

она сосудистыми сплетениями боковых, III и IV желудочков из их кровеносных капилляров. Стенки кровеносных капилляров, базальная мембрана, эпителиальная пластинка, покрывающая капилляры, образуют так называемый *гематоэнцефалический барьер*. Этот барьер из крови в полости желудочков избирательно пропускает одни вещества и задерживает другие, что является важным обстоятельством для предохранения мозга от вредных воздействий.

Из боковых желудочков через правое и левое межжелудочковые (*монроевы*) отверстия спинномозговая жидкость поступает в III желудочек, где также имеется сосудистое сплетение. Из III желудочка через водопровод мозга спинномозговая жидкость попадает в IV желудочек и далее через непарное отверстие в задней стенке (*отверстие Мажанди*) и парную латеральную апертуру (*отверстие Лушки*) оттекает в мозжечково-мозговую цистерну подпаутинного пространства.

Паутинная оболочка соединяется с лежащей на поверхности мозга мягкой оболочкой многочисленными тонкими пучками коллагеновых и эластических волокон, между которыми проходят кровеносные сосуды. Вблизи синусов твердой оболочки головного мозга паутинная оболочка образует своеобразные выпястости, выпячивания — *г р а н у л ь ц и и п а у т и н н о й о б о л о ч к и* (*granulationes arachnoideae; пахионовы грануляции*). Эти выпячивания вдаются в венозные пазухи и боковые лакуны твердой оболочки. На внутренней поверхности костей черепа, в месте расположения грануляций паутинной оболочки, имеются вдавления — *ямочки грануляций*, где осуществляется отток спинномозговой жидкости в венозное русло.

Мягкая (сосудистая) оболочка головного мозга (*pia mater encéphali*). Это самая внутренняя оболочка мозга. Она плотно прилежит к наружной поверхности мозга и заходит во все щели и борозды. Мягкая оболочка состоит из рыхлой соединительной ткани, в толще которой располагаются кровеносные сосуды, направляющиеся к головному мозгу и питающие его. В определенных местах мягкая оболочка проникает в полости желудочков мозга и образует *с о с у д и с т ы е с п л е т е н и я* (*plexus choroideus*), продуцирующие спинномозговую жидкость.

ВОЗРАСТНЫЕ ОСОБЕННОСТИ ОБОЛОЧЕК ГОЛОВНОГО И СПИННОГО МОЗГА

Твердая оболочка головного мозга у новорожденного тонкая, плотно сращена с костями черепа. Отростки оболочки развиты слабо. Синусы твердой оболочки головного мозга тонкостенные, относительно широкие. Длина верхнего сагиттального синуса у новорожденного 18—20 см. Проецируются синусы иначе, чем у взрослого. Например, сигмовидный синус находит-

ся на 15 мм кзади от барабанного кольца наружного слухового прохода. Отмечается большая, чем у взрослого, асимметрия размеров синусов. Передний конец верхнего сагиттального синуса анастомозирует с венами слизистой оболочки носа. После 10 лет строение и топография синусов такие же, как у взрослого.

Паутинная и мягкая оболочки головного и спинного мозга у новорожденного тонкие, нежные. Подпаутинное пространство относительно большое. Его вместимость около 20 см^3 , довольно быстро увеличивается: к концу 1-го года жизни до 30 см^3 , к 5 годам — до $40\text{—}60 \text{ см}^3$. У детей 8 лет объем подпаутинного пространства достигает $100\text{—}140 \text{ см}^3$, у взрослого человека составляет $100\text{—}200 \text{ см}^3$. Мозжечково-мозговая, межнужковая и другие цистерны на основании мозга у новорожденного довольно крупные. Так, высота мозжечково-мозговой цистерны примерно 2 см, а ширина ее (у верхней границы) — от 0,8 до 1,8 см.

Вопросы для повторения и самоконтроля

1. Назовите отростки твердой оболочки головного мозга. Где располагается каждый отросток по отношению к частям мозга?
2. Перечислите синусы твердой оболочки головного мозга. Куда впадает (открывается) каждый синус?
3. Назовите цистерны подпаутинного пространства. Где располагается каждая цистерна?
4. Куда оттекает спинномозговая жидкость из подпаутинного пространства?
5. Расскажите о возрастных особенностях оболочек головного и спинного мозга.

ПРОВОДЯЩИЕ ПУТИ ГОЛОВНОГО И СПИННОГО МОЗГА

В нервной системе нервные клетки не лежат изолированно. Они вступают в контакт друг с другом, образуя цепи нейронов — проводников импульсов. Длинный отросток одного нейрона — нейрит (аксон) вступает в контакт с короткими отростками (дендритами) или телом другого, следующего в цепи нейрона.

По цепям нейронов нервные импульсы движутся в строго определенном направлении, что обусловлено особенностями строения нервных клеток и синапсов («динамическая поляризация»). Одни цепи нейронов несут импульс в центростремительном направлении — от места возникновения на периферии (в коже, слизистых оболочках, органах, стенках сосудов) к ЦНС (спинному и головному мозгу). Первым в этой цепи является *чувствительный (афферентный) нейрон*, воспринимающий раздражение и трансформирующий его в нервный импульс. Другие цепи нейронов проводят импульс в центробежном направлении — от головного или спинного мозга на периферию, к рабо-

чему органу. Нейрон, передающий импульс рабочему органу, является *эфферентным*.

Цепи нейронов в живом организме образуют рефлекторные дуги. **Рефлекторная дуга** — это цепь нервных клеток, обязательно включающая первый — чувствительный и последний — двигательный (или секреторный) нейроны, по которым импульс движется от места возникновения к месту приложения (мышцы, железы и другие органы, ткани). Наиболее простыми рефлекторными дугами являются двух- и трехнейронные, замыкающиеся на уровне одного сегмента спинного мозга. В трехнейронной рефлекторной дуге *п е р в ы й н е й р о н* представлен чувствительной клеткой, по которой импульс от места возникновения в чувствительном нервном окончании (рецепторе), лежащем в коже или в других органах, движется вначале по периферическому отростку (в составе нерва). Затем импульс движется по центральному отростку в составе заднего корешка спинномозгового нерва, направляясь к одному из ядер заднего рога спинного мозга, или по чувствительным волокнам черепных нервов к соответствующим чувствительным ядрам. Здесь импульс передается следующему нейрону, отросток которого направляется из заднего рога в передний, к клеткам ядер (двигательных) переднего рога. Этот *в т о р о й н е й р о н* выполняет проводниковую (кондукторную) функцию. Он передает импульс от чувствительного (афферентного) нейрона к третьему — *двигательному* (эфферентному). Кондукторный нейрон является *вставочным нейроном*, так как находится между чувствительным нейроном, с одной стороны, и двигательным (или секреторным) — с другой. Тело *т р е т ь е г о н е й р о н а* (эфферентного, эфферентного, двигательного) лежит в переднем роге спинного мозга, а его аксон — в составе переднего корешка, а затем спинномозгового нерва простирается до рабочего органа (мышцы).

С развитием спинного и головного мозга усложнились и связи в нервной системе (рис. 180). Образовались многонейронные сложные рефлекторные дуги, в построении и функциях которых участвуют нервные клетки, расположенные в выше лежащих сегментах спинного мозга, в ядрах мозгового ствола, полушарий и даже в коре большого мозга. Отростки нервных клеток, проводящих нервные импульсы из спинного мозга к ядрам и коре головного мозга и в обратном направлении, образуют *п у ч к и* (fasciculi).

Пучки нервных волокон, соединяющие функционально однородные или различные участки серого вещества в ЦНС, занимающие в белом веществе головного и спинного мозга определенное место и проводящие одинаковый импульс, получили название *проводящих путей*.

В спинном и головном мозге по строению и функции выделяют три группы проводящих путей: ассоциативные, комиссуральные и проекционные (рис. 181).

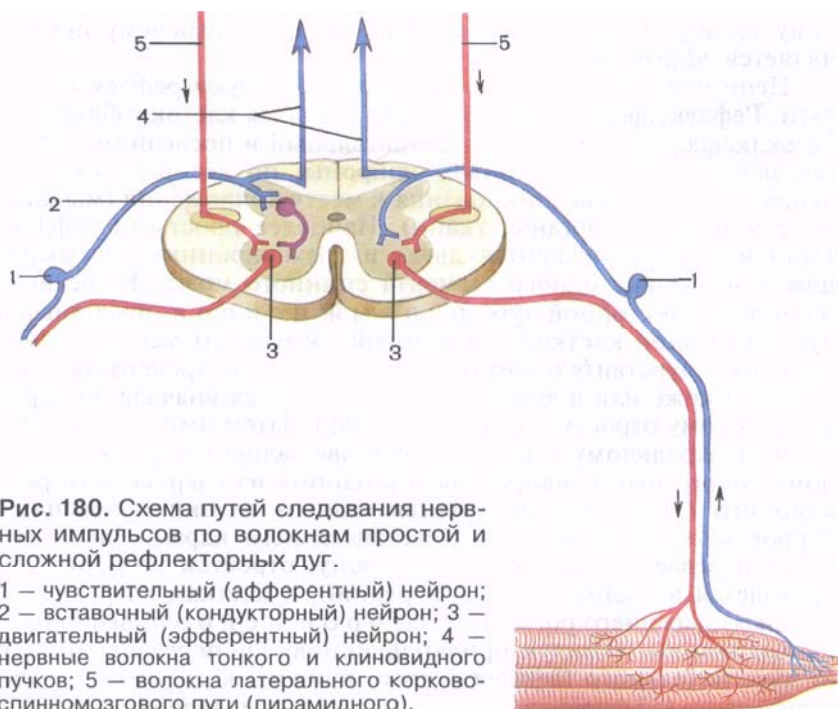


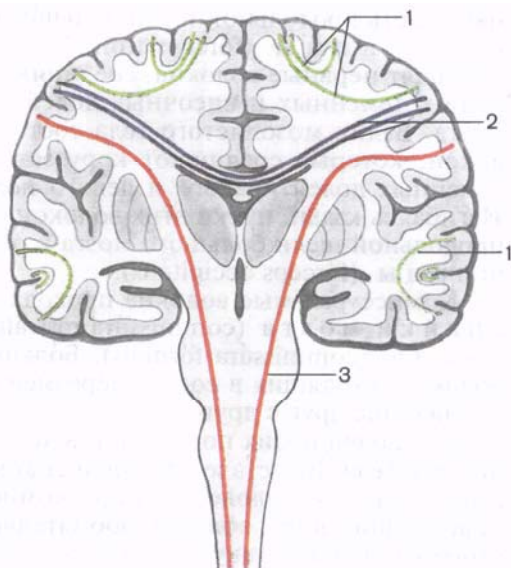
Рис. 180. Схема путей следования нервных импульсов по волокнам простой и сложной рефлекторных дуг.

1 — чувствительный (афферентный) нейрон; 2 — вставочный (кондукторный) нейрон; 3 — двигательный (эфферентный) нейрон; 4 — нервные волокна тонкого и клиновидного пучков; 5 — волокна латерального корково-спинномозгового пути (пирамидного).

Ассоциативные нервные волокна (*neurofibræ associatiónes*) соединяют участки серого вещества, различные функциональные центры (кора мозга, ядра) в пределах одной половины мозга. Выделяют короткие и длинные ассоциативные волокна (пути). Короткие волокна соединяют близлежащие участки серого вещества и располагаются в пределах одной доли мозга (внутридолевые пучки волокон). Некоторые ассоциативные волокна, соединяющие серое вещество соседних извилин, не выходят за пределы коры (интракортикальные). Они дугообразно изгибаются в виде буквы U и называются *дугообразными* *волокнами* *и* *большого* *мозга* (*fibræ arcuátæ cérebrî*). Ассоциативные нервные волокна, выходящие в белое вещество полушария (за пределы коры), называют *экстракортикальными*.

Длинные ассоциативные волокна связывают участки серого вещества, далеко отстоящие друг от друга, принадлежащие различным долям (междолевые пучки волокон). Это хорошо выраженные пучки волокон, которые можно видеть на макропрепарате головного мозга. К длинным ассоциативным путям относятся следующие: *верхний продольный пучок* (*fasciculus longitudinalis superior*), который находится в верхней части белого вещества полушария большого мозга и соединяет

Рис. 181. Схема расположения ассоциативных (1), комиссуральных (2) и проекционных (3) нервных волокон, соединяющих части головного и спинного мозга.



кору лобной доли с теменной и затылочной; нижний пучок (*fasciculus longitudinalis inferior*), лежащий в нижних отделах полушария и соединяющий кору височной доли с затылочной; крючковидный пучок (*fasciculus uncínatus*), который, дугообразно изгибаясь впереди островка, соединяет кору в области лобного полюса с передней частью височной доли. В спинном мозге ассоциативные волокна соединяют клетки серого вещества, принадлежащего различным сегментам, и образуют передние, латеральные и задние собственные пучки (*межсегментные пучки*) (*fasciculi proprii ventrales, s. anteriores laterales, dorsales, s. posteriores*). Они располагаются непосредственно возле серого вещества. Короткие пучки связывают соседние сегменты, перекидываясь через 2—3 сегмента, длинные пучки соединяют далеко отстоящие друг от друга сегменты спинного мозга.

Комиссуральные (спаечные) нервные волокна (*neurofibræ commissurales*) соединяют серое вещество правого и левого полушарий, аналогичные центры правой и левой половин мозга с целью координации их функций. Комиссуральные волокна проходят из одного полушария в другое, образуя спайки (мозолистое тело, спайка свода, передняя спайка). В мозолистом теле, имеющемся только у млекопитающих, располагаются волокна, соединяющие новые, более молодые, отделы мозга, корковые центры правого и левого полушарий. В белом веществе полушарий волокна мозолистого тела расходятся веерообразно, образуя лучистость мозолистого тела (*radiatio corporis callosi*).

Комиссуральные волокна, идущие в колене и клюве мозолистого тела, соединяют друг с другом участки лобных долей правого и левого полушарий большого мозга. Загибаясь кпереди, пучки этих волокон как бы охватывают с двух сторон перед-

нюю часть продольной щели большого мозга и образуют л о б - н ы е щ и п ц ы (*fórcps frontális*). В стволе мозолистого тела проходят нервные волокна, соединяющие кору центральных извилин, теменных и височных долей двух полушарий большого мозга. Валик мозолистого тела состоит из комиссуральных волокон, которые соединяют кору затылочных и задние отделы теменных долей правого и левого полушарий большого мозга. Изгибаясь кзади, пучки этих волокон охватывают задние отделы продольной щели большого мозга и образуют з а т ы л о ч н ы е щ и п ц ы (*fórcps occipitális*).

Комиссуральные волокна проходят в составе п е р е д н е й с п а й к и м о з г а (*commissúra rostrális, s. antérior*) и с п а й к и с в о д а (*commissúra fórnícis*). Бóльшая часть комиссуральных волокон, входящих в состав передней спайки, — это пучки, соединяющие друг с другом переднемедиальные участки коры височных долей обоих полушарий в дополнение к волокнам мозолистого тела. В составе передней спайки находятся также слабо-выраженные у человека пучки комиссуральных волокон, направляющиеся из области обонятельного треугольника одной стороны мозга в такую же область другой стороны. В спайке свода проходят комиссуральные волокна, которые соединяют участки коры правой и левой височных долей полушарий большого мозга, правого и левого гиппокампов.

Проекционные нервные волокна (*neurofíbrae proectiões*) соединяют нижележащие отделы мозга (спинной мозг) с головным мозгом, а также ядра мозгового ствола с базальными ядрами (полосатым телом) и корой и, наоборот, кору головного мозга, базальные ядра с ядрами мозгового ствола и со спинным мозгом. При помощи проекционных волокон, достигающих коры большого мозга, картины внешнего мира как бы проецируются на кору как на экран, где происходят высший анализ поступивших сюда импульсов, сознательная их оценка. В группе проекционных путей выделяют восходящие и нисходящие системы волокон.

Восходящие проекционные пути (афферентные, чувствительные) несут в головной мозг, к его подкорковым и высшим центрам (к коре), импульсы, возникшие в результате воздействия на организм факторов внешней среды, в том числе и от органов чувств, а также импульсы от органов движения, внутренних органов, сосудов. По характеру проводимых импульсов восходящие проекционные пути подразделяются на три группы (табл. 18).

1. **Экстероцептивные пути** (от лат. *exter. extérnus* — наружный, внешний) несут импульсы (болевые, температурные, осязания и давления), возникшие в результате воздействия внешней среды на кожные покровы, а также импульсы от высших органов чувств (органов зрения, слуха, вкуса, обоняния).

2. **Проприоцептивные пути** (от лат. *proprius* — собственный) проводят импульсы от органов движения (от мышц, сухожилий,

Рис. 182. Схема проводящих путей болевой и температурной чувствительности (латеральный спинно-таламический путь), осязания и давления (передний спинно-таламический путь). Стрелками показаны направления движения нервных импульсов.

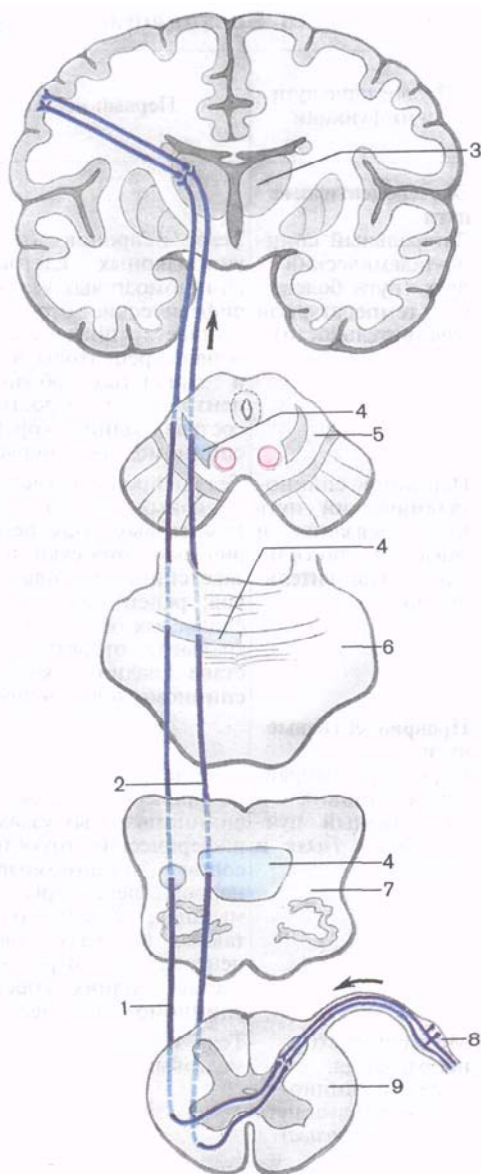
1 — латеральный спинно-таламический путь; 2 — передний спинно-таламический путь; 3 — таламус; 4 — медиальная петля; 5 — поперечный разрез среднего мозга; 6 — поперечный разрез моста; 7 — поперечный разрез продолговатого мозга; 8 — спинномозговой узел; 9 — поперечный разрез спинного мозга.

суставных капсул, связок), несут информацию о положении частей тела, о размахе движений.

3. Интероцептивные пути (от лат. *intérior* — внутренний) проводят импульсы от внутренних органов, сосудов, где хемо-, баро- и механорецепторы воспринимают состояние внутренней среды организма, интенсивность обмена веществ, химизм крови, тканевой жидкости, лимфы, давление в сосудах.

Экстероцептивные проводящие пути. Проводящий путь болевой и температурной чувствительности — **латеральный спинно-таламический**

путь (*tráctus spinothalámicus laterális*) состоит из трех нейронов (рис. 182). Чувствительным проводящим путям принято давать названия с учетом топографии — места начала и конца второго нейрона. Например, у спинно-таламического пути второй нейрон простирается от спинного мозга, где в заднем роге лежит те-



Т а б л и ц а 18. **Восходящие проекционные проводящие пути**

Проводящие пути и их функции	Первый нейрон	Второй нейрон
Экстероцептивные пути Латеральный спинно-таламический путь (путь болевой и температурной чувствительности)	Тела нейронов (псевдоуниполярных клеток) в спинномозговых узлах: периферические отростки в составе спинномозговых нервов, рецепторы в коже и слизистых оболочках; центральные отростки в составе задних корешков спинномозговых нервов	Тела нейронов в заднем столбе (роге) спинного мозга; аксоны переходят на противоположную сторону в латеральный канатик спинного мозга
Передний спинно-таламический путь (путь осязания и давления, тактильная чувствительность)	Тела нейронов (псевдоуниполярных клеток) в спинномозговых узлах: периферические отростки в составе спинномозговых нервов; рецепторы в коже и слизистых оболочках, центральные отростки в составе задних корешков спинномозговых нервов	Тела нейронов в заднем столбе (роге) спинного мозга; аксоны переходят на противоположную сторону в передний канатик спинного мозга
Проприоцептивные пути Коркового направления тонкий и клиновидный пучки (<i>пучки Голля и Бурдаха</i>)	Тела нейронов (псевдоуниполярных клеток) в спинномозговых узлах; периферические отростки в составе спинномозговых нервов; рецепторы — в мышцах, сухожилиях, суставных капсулах, связках; центральные отростки в составе задних корешков спинномозговых нервов	Тела нейронов в ядрах тонкого и клиновидного пучков продолговатого мозга; аксоны переходят на противоположную сторону в межolivный слой продолговатого мозга, образуя медиальную петлю
Мозжечкового направления: задний спинномозжечковый путь (<i>путь Флексига</i>)	Тела нейронов в спинномозговых узлах	Тела нейронов в грудном ядре спинного мозга; аксоны — в задней части латерального канатика спинного мозга своей стороны
передний спинномозжечковый путь (<i>путь Говерса</i>)	Тела нейронов (псевдоуниполярных клеток) в спинномозговых узлах	Тела нейронов в промежуточно-медиальном ядре спинного мозга; аксоны переходят на противоположную сторону в переднюю часть латерального канатика спинного мозга

(чувствительные) головного и спинного мозга

Белое вещество спинного и головного мозга	Третий нейрон	Корковый ко- нец (окончание проводящего пути)	Другие структуры мозга
Латеральный канатик спин- ного мозга, покрывка моста, среднего мозга	Тела нейро- нов в задне- латеральном ядре тала- муса; от- ростки про- ходят в зад- ней ножке внутренней капсулы	Кора постцент- ральной изви- лины (IV слой)	—
Передний канатик спинного мозга, покрывка моста, среднего мозга	То же	То же	—
Задний канатик спинного мозга, медиальная петля	» »	» »	От ядер тон- кого и клино- видного пучков (тела клеток второго нейро- на) волокна идут также в кору червя моз- жечка своей и противополож- ной сторон
Латеральный канатик спин- ного мозга (своей стороны), нижняя мозжечковая ножка	—	Кора червя мозжечка (задненижние отделы)	—
Латеральный канатик спин- ного мозга противоположной стороны; в области перешей- ка ромбовидного мозга во- локна возвращаются на свою сторону (второй перекрест); верхняя мозжечковая ножка	—	Кора червя мозжечка (передневерх- ние отделы)	—

ло клетки, до таламуса, где аксон этого нейрона образует синапс с клеткой третьего нейрона. Рецепторы первого (чувствительного) нейрона, воспринимающие чувство боли, температуру, располагаются в коже, слизистых оболочках, а нейрит третьего нейрона заканчивается в коре постцентральной извилины, где находится корковый конец анализатора общей чувствительности. Тело первой чувствительной клетки лежит в спинномозговом узле, а ее центральный отросток в составе заднего корешка направляется в задний рог спинного мозга и заканчивается синапсами на клетках второго нейрона. Аксон второго нейрона, тело которого лежит в заднем роге, направляется на противоположную сторону спинного мозга через его переднюю серую спайку и входит в боковой канатик, где включается в состав латерального спинно-таламического пути. Из спинного мозга пучок поднимается в продолговатый мозг и располагается позади ядра оливы, а в покрывке моста и среднего мозга лежит у наружного края медиальной петли. Заканчивается второй нейрон латерального спинно-таламического пути синапсами на клетках дорсального латерального ядра таламуса. Здесь расположены тела третьего нейрона, отростки клеток которого проходят через заднюю ножку внутренней капсулы и в составе веерообразно расходящихся пучков волокон, образующих *лучистый венец* (*coróna radiáta*). Эти волокна достигают коры полушария большого мозга, его постцентральной извилины. Здесь они заканчиваются синапсами с клетками четвертого слоя (внутренняя зернистая пластинка). Волокна третьего нейрона чувствительного (восходящего) проводящего пути, соединяющего таламус с корой, образуют *таламокорковый пучок* и (*fasciculi thalamocorticales*) — *таламотемные волокна* (*fibrae thalamoparietales*). Латеральный спинно-таламический путь является полностью перекрещенным проводящим путем (все волокна второго нейрона переходят на противоположную сторону), поэтому при повреждении одной половины спинного мозга полностью исчезают болевая и температурная чувствительность на противоположной стороне от повреждения.

Проводящий путь осязания и давления, передний спинно-таламический путь (*tráctus spinothalámicus ventrális, s. antérior*) несет импульсы от кожи, где лежат рецепторы, воспринимающие чувство давления и осязания. Импульсы идут к коре большого мозга, в постцентральную извилину — место расположения коркового конца анализатора общей чувствительности. Тела клеток первого нейрона лежат в спинномозговом узле, а их центральные отростки в составе заднего корешка спинномозговых нервов направляются в задний рог спинного мозга, где заканчиваются синапсами на клетках второго нейрона. Аксоны второго нейрона переходят на противоположную сторону спинного мозга (через переднюю серую спайку), входят в передний

канатик и в его составе направляются вверх, к головному мозгу. На своем пути в продолговатом мозге аксоны этого пути присоединяются с латеральной стороны к волокнам медиальной петли и заканчиваются в таламусе, в его дорсальном латеральном ядре, синапсами на клетках третьего нейрона. Волокна третьего нейрона проходят через внутреннюю капсулу (заднюю ножку) и в составе лучистого венца достигают IV слоя коры постцентральной извилины.

Необходимо отметить, что не все волокна, несущие импульсы осязания и давления, переходят на противоположную сторону в спинном мозге. Часть волокон проводящего пути осязания и давления идет в составе заднего канатика спинного мозга (своей стороны) вместе с аксонами проводящего пути проприоцептивной чувствительности коркового направления. В связи с этим при поражении одной половины спинного мозга кожное чувство осязания и давления на противоположной стороне не исчезает полностью, как болевая чувствительность, а только снижается. Этот переход на противоположную сторону частично осуществляется в продолговатом мозге.

Проприоцептивные проводящие пути. Проводящий путь проприоцептивной чувствительности коркового направления (*tractus bulbothalamicus* — BNA) называется так, поскольку проводит импульсы мышечно-суставного чувства к коре большого мозга, в постцентральную извилину (рис. 183). Чувствительные окончания (рецепторы) первого нейрона располагаются в мышцах, сухожилиях, суставных капсулах, связках. Сигналы о тонусе мышц, натяжении сухожилий, о состоянии опорно-двигательного аппарата в целом (импульсы проприоцептивной чувствительности) позволяют человеку оценить положение частей тела (головы, туловища, конечностей) в пространстве, а также во время движения и проводить целенаправленные осознанные движения и их коррекцию. Тела первых нейронов лежат в спинномозговом узле. Центральные отростки этих клеток в составе заднего корешка направляются в задний канатик, минуя задний рог, а затем уходят вверх в продолговатый мозг к тонкому и клиновидному ядрам. Аксоны, несущие проприоцептивные импульсы, входят в задний канатик начиная с нижних сегментов спинного мозга. Каждый следующий пучок аксонов прилежит с латеральной стороны к уже имеющимся пучкам. Таким образом, наружные отделы заднего канатика (клиновидный пучок, пучок Бурдаха) заняты аксонами клеток, осуществляющих проприоцептивную иннервацию в верхнегрудных, шейных отделах тела и верхних конечностей. Аксоны, занимающие внутреннюю часть заднего канатика (тонкий пучок, пучок Голля), проводят проприоцептивные импульсы от нижних конечностей и нижней половины туловища. Центральные отростки первого нейрона заканчиваются синапсами на своей стороне, на клетках второго нейрона, тела которых лежат в тонком и клиновидных ядрах

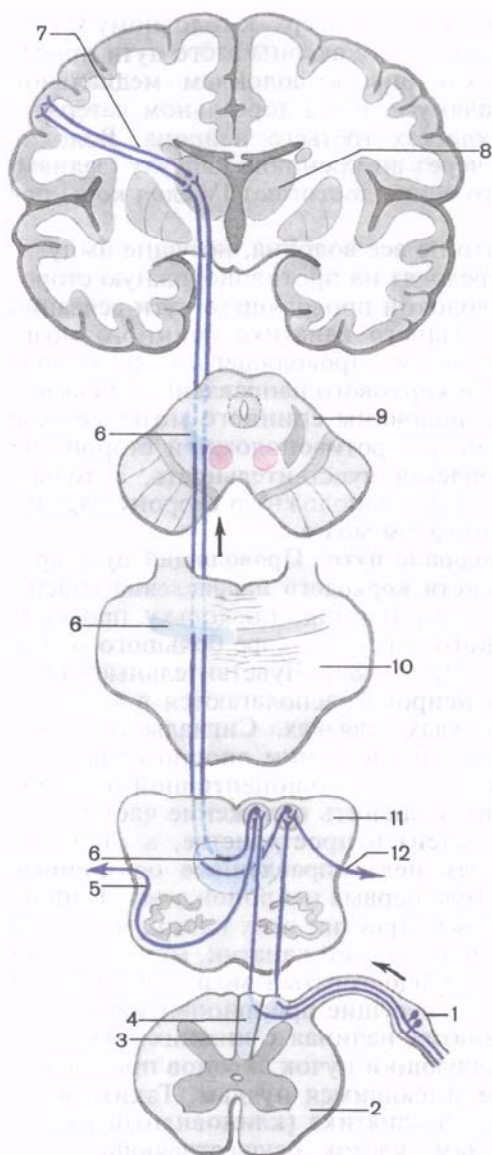


Рис. 183. Схема проводящего пути проприоцептивной чувствительности коркового направления (к коре полушарий большого мозга). Стрелками показано направление движения нервных импульсов.

1 — спинномозговой узел; 2 — поперечный разрез спинного мозга; 3 — клиновидный канатик спинного мозга; 4 — тонкий пучок; 5 — передние наружные дуговые волокна; 6 — медиальная петля; 7 — таламотеменные волокна; 8 — таламус; 9 — поперечный разрез среднего мозга; 10 — поперечный разрез моста; 11 — поперечный разрез продолговатого мозга; 12 — задние наружные дуговые волокна.

продолговатого мозга. Аксоны клеток второго нейрона выходят из этих ядер, дугообразно изгибаются вперед и медиально на уровне нижнего угла ромбовидной ямки и в межolivном слое переходят на противоположную сторону, образуя перекрест медиальных петель (*decussatio lemniscorum mediálium*). Пучок волокон, обращенных в медиальном направлении и переходящих на другую сторону, получил название **внутренних дугообразных волокон** (*fibrae arcuatae internae*), которые являются начальным отделом

медиальной петли (*lemniscus mediális*). Волокна медиальной петли в мосту располагаются в задней его части (в покрывшке), почти на границе с передней частью (между пучками волокон трапециевидного тела). В покрывшке среднего мозга пучок волокон медиальной петли занимает место дорсолате-

ральное красное ядро, а заканчивается в дорсальном латеральном ядре таламуса синапсами на клетках третьего нейрона. Аксоны клеток третьего нейрона через заднюю ножку внутренней капсулы и в составе лучистого венца достигают постцентральной извилины.

Часть волокон второго нейрона по выходе из тонкого и клиновидного ядер изгибается кнаружи и разделяется на два пучка. Один пучок — **задние наружные дугообразные волокна** (*fibrae arcuatae externae dorsales, s. posteriores*), направляются в нижнюю мозжечковую ножку своей стороны и заканчиваются в коре червя мозжечка. Волокна второго пучка — **передние наружные дугообразные волокна** (*fibrae arcuatae externae ventrales, s. anteriores*) уходят вперед, переходят на противоположную сторону, огибают с латеральной стороны оливное ядро и также через нижнюю мозжечковую ножку направляются к коре червя мозжечка. Передние и задние наружные дугообразные волокна несут проприоцептивные импульсы к мозжечку.

Проприоцептивный путь коркового направления также перекрещенный. Аксоны второго нейрона переходят на противоположную сторону не в спинном мозге, а в продолговатом. При повреждении спинного мозга на стороне возникновения проприоцептивных импульсов (при травме мозгового ствола — на противоположной стороне) теряется представление о состоянии опорно-двигательного аппарата, положении частей тела в пространстве, нарушается координация движений.

Наряду с проприоцептивным проводящим путем, несущим импульсы к коре большого мозга, следует назвать проприоцептивные передний и задний спинно-мозжечковые пути. По этим проводящим путям мозжечок получает информацию от расположенных ниже чувствительных центров (спинного мозга) о состоянии опорно-двигательного аппарата, участвует в рефлекторной координации движений, обеспечивающих равновесие тела без участия высших отделов головного мозга (коры полушарий большого мозга).

Задний спинно-мозжечковый путь (*tractus spinocerebellaris dorsalis, s. posterior; пучок Флексига*) (рис. 184) передает проприоцептивные импульсы от мышц, сухожилий, суставов в мозжечок. Тела клеток первого (чувствительного) нейрона находятся в спинномозговом узле, а центральные отростки их в составе заднего корешка направляются в задний рог спинного мозга и заканчиваются синапсами на клетках грудного ядра (*ядра Кларка*), лежащего в медиальной части основания заднего рога. Клетки грудного ядра являются вторым нейроном заднего спинно-мозжечкового пути. Аксоны этих клеток выходят в боковой канатик своей стороны, в его заднюю часть, поднимаются вверх и через нижнюю мозжечковую ножку входят в мозжечок, к клеткам коры червя. Здесь спинно-мозжечковый путь заканчивается.

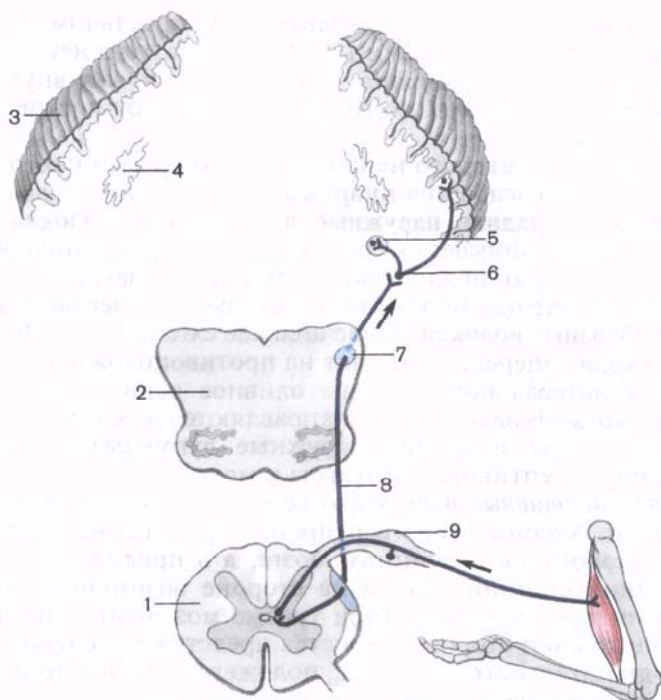


Рис. 184. Схема заднего спинно-мозжечкового пути (путь Флексига).

1 — поперечный разрез спинного мозга; 2 — поперечный разрез продолговатого мозга; 3 — кора мозжечка; 4 — зубчатое ядро; 5 — пробковидное ядро; 6 — синапс в коре червя мозжечка; 7 — нижняя ножка мозжечка; 8 — задний спинно-мозжечковый путь; 9 — спинномозговой узел.

Можно проследить системы волокон, по которым импульс из коры червя достигает красного ядра, полушария мозжечка и даже вышележащих отделов мозга — коры полушарий большого мозга. Из коры червя через пробковидное и шаровидное ядра импульс через верхнюю мозжечковую ножку направляется к красному ядру противоположной стороны (мозжечково-покрышечный путь). Кора червя связана ассоциативными волокнами с корой полушария мозжечка, откуда импульсы поступают в зубчатое ядро мозжечка.

С развитием высших центров чувствительности и произвольных движений в коре полушарий большого мозга возникли также связи мозжечка с корой, осуществляющиеся через таламус. Таким образом, из зубчатого ядра аксоны его клеток через верхнюю мозжечковую ножку выходят в покрышку моста, переходят на противоположную сторону и направляются к таламусу. Переключившись в таламусе на следующий нейрон,

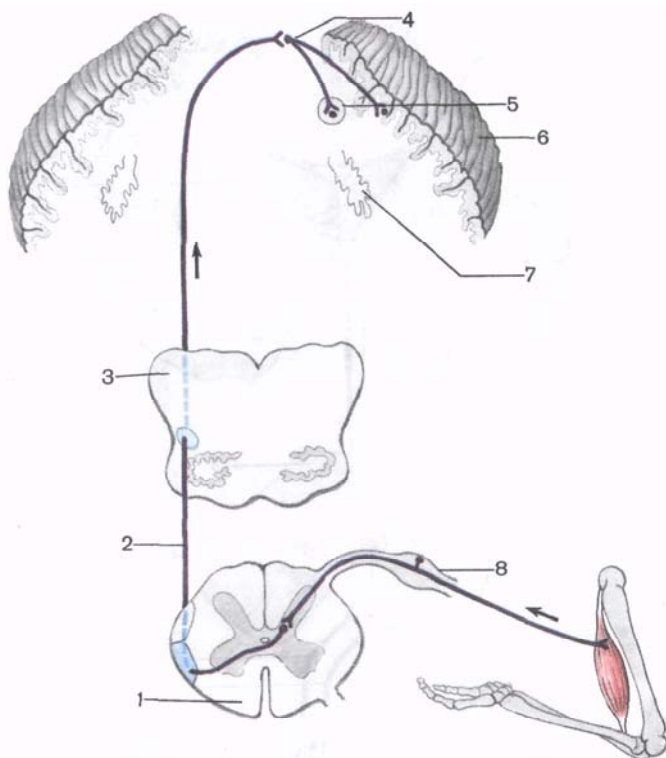


Рис. 185. Схема переднего спинно-мозжечкового пути (путь Говерса).

1 — поперечный разрез спинного мозга; 2 — передний спинно-мозжечковый путь; 3 — поперечный разрез продолговатого мозга; 4 — синапс в коре червя мозжечка; 5 — круглое ядро; 6 — кора мозжечка; 7 — зубчатое ядро; 8 — спинномозговой узел.

импульс следует в кору большого мозга, в постцентральную извилину.

Передний спинно-мозжечковый путь (*tráctus spinocerebelláris ventrális, s. antérior; пучок Говерса*) имеет более сложное строение, чем задний, поскольку проходит в боковом канатике противоположной стороны, возвращаясь в мозжечок на свою сторону (рис. 185). Тело клетки первого нейрона располагается в спинномозговом узле. Его периферический отросток имеет окончания (рецепторы) в мышцах, сухожилиях, суставных капсулах. Центральный отросток клетки первого нейрона в составе заднего корешка входит в спинной мозг и заканчивается синапсами на клетках, примыкающих с латеральной стороны к грудному ядру. Аксоны клеток этого второго нейрона проходят через переднюю серую спайку в боковой канатик противополо-

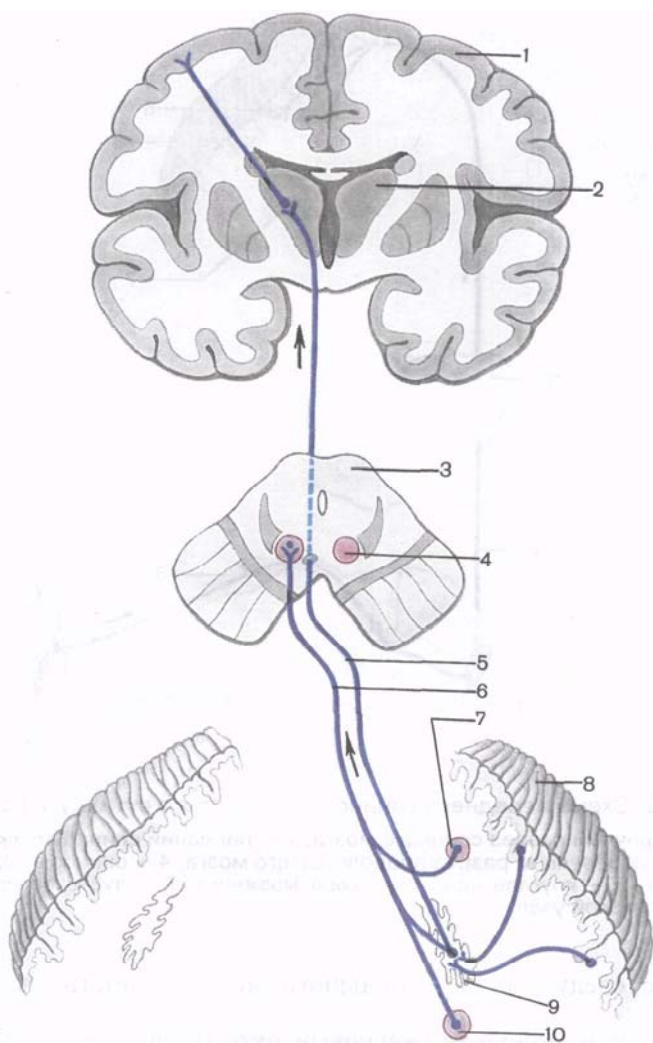


Рис. 186. Схема мозжечково-покрышечного и мозжечково-таламического путей.

1 — кора большого мозга; 2 — таламус; 3 — поперечный разрез спинного мозга; 4 — красное ядро; 5 — мозжечково-таламический путь; 6 — мозжечково-покрышечный путь; 7 — круглое ядро; 8 — кора мозжечка; 9 — зубчатое ядро; 10 — пробковидное ядро.

ложной стороны, в его переднюю часть, и поднимаются вверх до уровня перешейка ромбовидного мозга. В этом месте волокна переднего спинно-мозжечкового пути возвращаются на свою сторону и через верхнюю мозжечковую ножку вступают в кору

червя своей стороны, в его передневерхние отделы. Таким образом, передний спинно-мозжечковый путь, проделав сложный, дважды перекрещенный путь, возвращается на ту же сторону, на которой возникли проприоцептивные импульсы. Проприоцептивные импульсы, поступившие в кору червя по переднему спинно-мозжечковому проприоцептивному пути, также передаются в красное ядро и через зубчатое ядро в кору большого мозга (в постцентральную извилину) (рис. 186).

Схемы строения проводящих путей зрительного, слухового анализаторов, вкуса и обоняния рассматриваются в соответствующих разделах анатомии (см. «Органы чувств»).

Нисходящие проекционные пути (эффекторные, эфферентные) проводят импульсы от коры, подкорковых центров к нижележащим отделам, к ядрам мозгового ствола и двигательным ядрам передних рогов спинного мозга (табл. 19). Эти пути можно подразделить на две группы: 1) *главный двигательный*, или *пирамидный путь* (корково-ядерный и корково-спинномозговые пути), несет импульсы произвольных движений из коры головного мозга к скелетным мышцам головы, шеи, туловища, конечностей через соответствующие двигательные ядра головного и спинного мозга; 2) *экстрапирамидные двигательные пути* (*tráctus rubrospínalis*, *tráctus vestibulospínalis* и др.) передают импульсы от подкорковых центров к двигательным ядрам черепных и спинномозговых нервов, а затем к мышцам.

К **пирамидному пути** (*tráctus pyramidalis*) относится система волокон, по которым двигательные импульсы из коры большого мозга, из предцентральной извилины, от гигантопирамидальных нейронов (*клетки Беца*) направляются к двигательным ядрам черепных нервов и передним рогам спинного мозга, а от них — к скелетным мышцам (рис. 187). Учитывая направление хода волокон, а также расположение пучков в стволе головного мозга и канатиках спинного мозга, пирамидный путь подразделяют на три части: 1) корково-ядерный — к ядрам черепных нервов; 2) латеральный корково-спинномозговой — к ядрам передних рогов спинного мозга; 3) передний корково-спинномозговой — также к передним рогам спинного мозга.

Корково-ядерный путь (*tráctus corticonucleáris*) представляет собой пучок отростков гигантопирамидальных нейронов, которые из коры нижней трети предцентральной извилины спускаются к внутренней капсуле и проходят через ее колено. Далее волокна корково-ядерного пути идут в основании ножки мозга, образуя медиальную часть пирамидных путей. Корково-ядерный, а также корково-спинномозговые пути занимают средние $\frac{3}{5}$ основания ножки мозга. Начиная со среднего мозга и далее, в мосту и продолговатом мозге волокна корково-ядерного пути переходят на противоположную сторону к двигательным ядрам черепных нервов: III и IV — в среднем мозге; V, VI, VII — в мосту; IX, X, XI, XII — в продолговатом мозге. В этих ядрах

Т а б л и ц а 19. **Нисходящие проекционные пути (двигатель-**

Проводящие пути и их функции	Первый нейрон	Белое вещество головного мозга
Пирамидные пути Корково-ядерный путь (управление осознанными движениями мышц головы)	Тела гигантопирамидальных нейронов лежат в V слое коры большого мозга, нижней трети предцентральной извилины	Колено внутренней капсулы, основание ножки мозга
Латеральный корково-спинномозговой путь (управление осознанными движениями мышц туловища и конечностей)	Тела гигантопирамидальных нейронов лежат в V слое коры большого мозга, средней и верхней третях предцентральной извилины	Передняя часть задней ножки внутренней капсулы, основание ножки мозга и моста, пирамида продолговатого мозга
Передний корково-спинномозговой путь (управление осознанными движениями мышц туловища и конечностей)	То же	То же
Экстрапирамидные пути Красноядерно-спинномозговой путь (<i>монаховский пучок</i> ; поддержание тонуса скелетных мышц и управление автоматическими — привычными — движениями)	Тела нейронов лежат в красных ядрах среднего мозга	Покрышка среднего мозга, моста и продолговатый мозг
Покрышечно-спинномозговой путь (устанавливает связь четверохолмия со спинным мозгом — передает влияние подкорковых центров зрения и слуха на тонус скелетной мускулатуры)	Тела нейронов лежат в ядрах верхних и нижних холмиков крыши среднего мозга	Покрышка моста, продолговатый мозг
Ретикулоспинномозговой путь (передача импульсов из ствола головного мозга в спинной мозг для поддержания тонуса скелетных мышц)	Ядра (клетки) ретикулярной формации ствола мозга	Передняя часть моста, продолговатый мозг
Преддверно-спинномозговой путь (<i>пучок Левенталя</i> ; поддержание равновесия тела и головы в пространстве)	Тела нейронов в латеральном (<i>ядро Дейтерса</i>) и нижнем вестибулярных ядрах продолговатого мозга	Передняя часть продолговатого мозга

ные) головного и спинного мозга

Место перекреста путей	Белое вещество спинного мозга	Второй нейрон	Корешки нервов
Ствол мозга на уровне двигательных ядер черепных нервов	—	Двигательные ядра III, IV, V, VI, VII, IX, X, XI, XII пар черепных нервов	Двигательные корешки черепных нервов
Граница продолговатого и спинного мозга (перекрест пирамид)	Латеральный канатик спинного мозга	Двигательные нейроны передних рогов спинного мозга	Передние (двигательные) корешки спинномозговых нервов
На уровне окончания волокон на клетках ядер передних столбов спинного мозга (посегментно)	Передний канатик спинного мозга	То же	То же
Покрышка среднего мозга (<i>перекрест Фореля</i>)	Латеральный канатик спинного мозга (противоположной стороны)	» »	» »
Под водопроводом мозга (фонтановидный перекрест, <i>перекрест Лейнера</i>)	Передний канатик спинного мозга	» »	» »
Волокна от клеток промежуточного ядра (<i>ядро Кахаля</i>) спускаются вниз (в спинной мозг) по своей стороне; волокна от клеток ядра эпителиамической (задней) спайки (<i>ядро Даркшевича</i>) проходят с противоположной стороны через эпителиамическую (заднюю) спайку	Передний канатик спинного мозга своей стороны для волокон клеток ретикулярной формации и промежуточного ядра; противоположной — для волокон клеток ядра эпителиамической (задней) спайки	» »	» »
	Передний канатик спинного мозга своей стороны	» »	» »

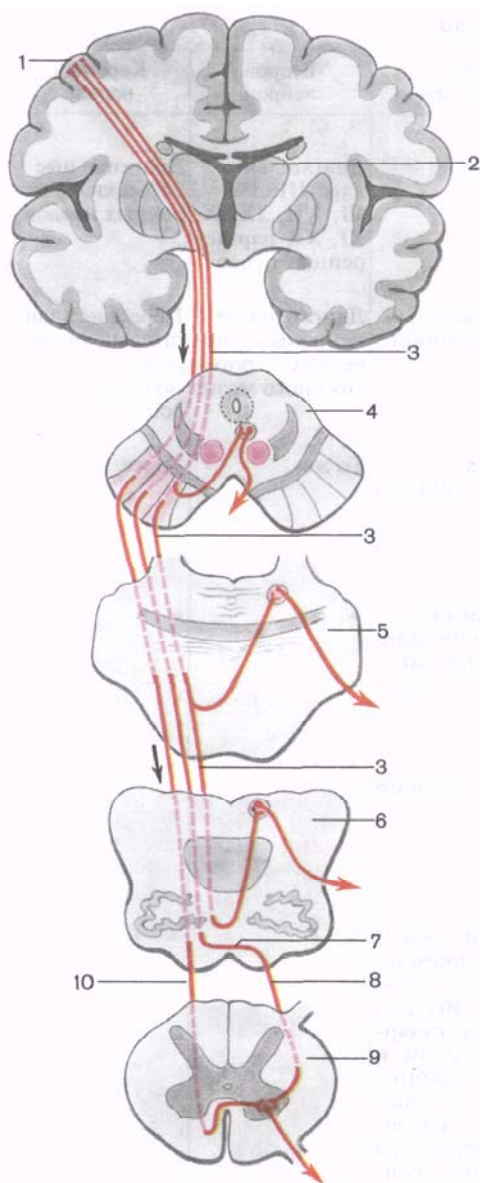


Рис. 187. Схема корково-ядерного и корково-спинномозговых проводящих путей (пирамидных).

1 — предцентральной извилины; 2 — таламус; 3 — корково-ядерный путь; 4 — поперечный разрез среднего мозга; 5 — поперечный разрез моста; 6 — поперечный разрез продолговатого мозга; 7 — перекрест пирамиды; 8 — латеральный (боковой) корково-спинномозговой путь; 9 — поперечный разрез спинного мозга; 10 — передний корково-спинномозговой путь.

корково-ядерный путь заканчивается. Составляющие его волокна образуют синапсы с двигательными клетками этих ядер. Отростки упомянутых двигательных клеток выходят из мозга в составе соответствующих черепных нервов и направляются к скелетным мышцам головы и шеи и их иннервируют.

Латеральный и передний корково-спинномозговые пути (*tráctus corticospinales laterális et ventrális, s. anterior*) также начинаются от гигантопирамидальных нейронов предцентральной извилины, ее верхних $\frac{2}{3}$. Аксоны этих клеток направляются к внутренней капсуле, проходят через переднюю часть ее задней ножки (сразу позади во-

локон корково-ядерного пути), спускаются в основание ножки мозга, где занимают место латеральное корково-ядерного пути. Далее корково-спинномозговые волокна спускаются в переднюю часть (основание) моста, пронизывают идущие в поперечном направлении пучки волокон моста и выходят в продолго-

ватый мозг, где на передней (нижней) его поверхности образуют выступающие вперед валики — *пирамиды*. В нижней части продолговатого мозга часть волокон переходит на противоположную сторону и продолжается в боковой канатик спинного мозга, постепенно заканчиваясь в передних рогах спинного мозга синапсами на двигательных клетках его ядер. Эта часть пирамидных путей, участвующая в образовании перекреста пирамид (моторный перекрест), получила название *латерального корково-спинномозгового пути*. Те волокна корково-спинномозгового пути, которые не участвуют в образовании перекреста пирамид и не переходят на противоположную сторону, продолжают свой путь вниз в составе переднего канатика спинного мозга. Эти волокна составляют *передний корково-спинномозговой путь*. Затем эти волокна также переходят на противоположную сторону, но через белую спайку спинного мозга и заканчиваются на двигательных клетках переднего рога противоположной стороны спинного мозга. Располагающийся в переднем канатике передний корково-спинномозговой путь более молодой в эволюционном плане, чем латеральный. Его волокна спускаются преимущественно до уровня шейных и грудных сегментов спинного мозга.

Следует отметить, что все пирамидные пути являются перекрещенными, т.е. их волокна на пути к следующему нейрону рано или поздно переходят на противоположную сторону. Поэтому повреждение волокон пирамидных путей при одностороннем поражении спинного (или головного) мозга ведет к параличу мышц на противоположной стороне, получающих иннервацию из сегментов, лежащих ниже места повреждения.

Вторыми нейронами нисходящего произвольного двигательного пути (корково-спинномозгового) являются клетки передних рогов спинного мозга, длинные отростки которых выходят из спинного мозга в составе передних корешков и направляются в составе спинномозговых нервов для иннервации скелетных мышц.

Экстрапирамидные проводящие пути, объединенные в одну группу, в отличие от более новых пирамидных путей являются эволюционно более старыми, имеющими обширные связи в мозговом стволе и с корой большого мозга, взявшей на себя функции контроля и управления экстрапирамидной системой. Кора большого мозга, получающая импульсы как по прямым (коркового направления) восходящим чувствительным путям, так и из подкорковых центров, управляет двигательными функциями организма через экстрапирамидные и пирамидные пути. Кора большого мозга оказывает влияние на двигательные функции спинного мозга через систему мозжечок — красные ядра, через ретикулярную формацию, имеющую связи с таламусом и полосатым телом, через вестибулярные ядра. Таким образом, в число центров экстрапирамидной системы входят красные ядра,

одной из функций которых является поддержание мышечного тонуса, необходимого для удерживания тела в состоянии равновесия без усилия воли. Красные ядра, которые относятся также к ретикулярной формации, получают импульсы из коры большого мозга, мозжечка (от мозжечковых проприоцептивных путей) и сами имеют связи с двигательными ядрами передних рогов спинного мозга (см. рис. 184, Г).

Красноядерно-спинномозговой путь (*tráctus rubrospínális*) входит в состав рефлекторной дуги, приносящим звеном которой являются спинно-мозжечковые проприоцептивные проводящие пути (см. ранее). Этот путь берет начало от красного ядра (*пучок Монакова*), переходит на противоположную сторону (*перекрест Фореля*) и спускается в боковом канатике спинного мозга, заканчиваясь на двигательных клетках спинного мозга (рис. 188). Волокна этого пути проходят в задней части (покрышка) моста и боковых отделах продолговатого мозга.

Важным звеном в координации двигательных функций тела человека является **преддверно-спинномозговой путь** (*tráctus vestibulospínális*). Он связывает ядра вестибулярного аппарата с передними рогами спинного мозга и обеспечивает установочные реакции тела при нарушении равновесия. В образовании преддверно-спинномозгового пути принимают участие аксоны клеток латерального вестибулярного ядра (*ядро Дейтерса*), а также нижнего вестибулярного ядра (нисходящего корешка) преддверно-улиткового нерва. Эти волокна спускаются в латеральной части переднего канатика спинного мозга (на границе с боковым) и заканчиваются на двигательных клетках передних рогов спинного мозга. Ядра, образующие преддверно-спинномозговой путь, находятся в непосредственной связи с мозжечком, а также с задним продольным пучком (*fascículus longitudinalís dorsális, s. postérior*), который в свою очередь связан с ядрами глазодвигательных нервов. Наличие связей с ядрами глазодвигательных нервов обеспечивает сохранение положения глазных яблок (направление зрительной оси) при поворотах головы и шеи. В образовании заднего продольного пучка и тех волокон, которые достигают передних рогов спинного мозга (**ретикулярно-спинномозговой путь**, *tráctus reticulospínális*), принимают участие клеточные скопления ретикулярной формации стволовой части мозга, главным образом *промежуточное ядро* (*núcleus intersticiális, ядро Кахаля*), ядро эпиталамической (задней) спайки, ядро Даркшевича, к которым приходят волокна из базальных ядер полушарий большого мозга.

Управление функциями мозжечка, участвующего в координации движений головы, туловища и конечностей и связанного в свою очередь с красными ядрами и вестибулярным аппаратом, осуществляется из коры большого мозга через мост по **корково-мостомозжечковому пути** (*tráctus corticopontocerebelláris*). Этот проводящий путь состоит из двух нейронов. Тела клеток перво-

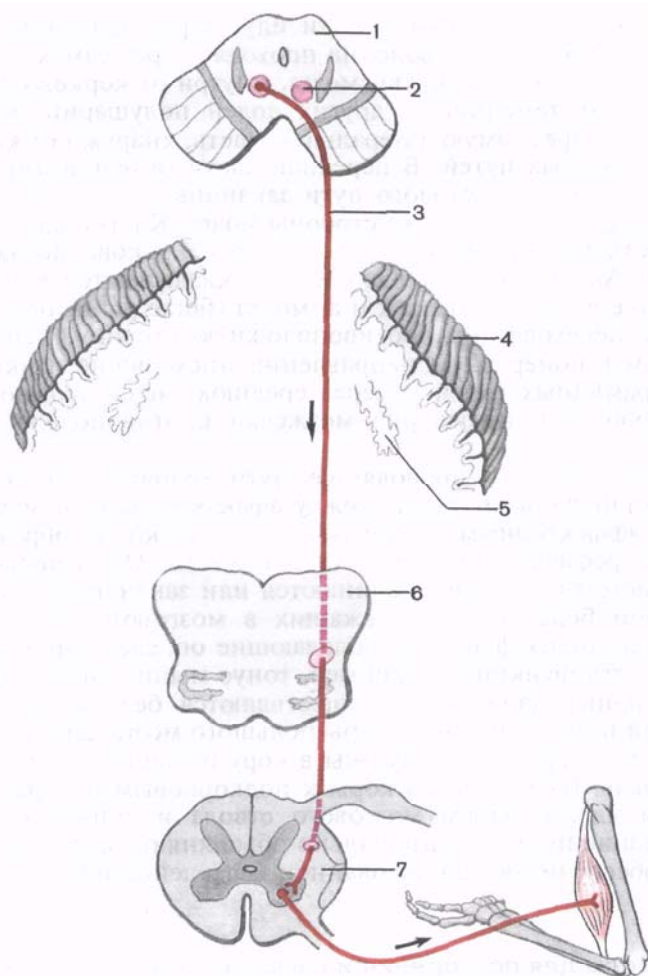


Рис. 188. Схема краснаядерно-спинномозгового пути.

1 — разрез среднего мозга; 2 — красное ядро; 3 — краснаядерно-спинномозговой путь; 4 — кора мозжечка; 5 — зубчатое ядро; 6 — разрез продолговатого мозга; 7 — разрез спинного мозга.

го нейрона лежат в коре лобной, височной, теменной и затылочной долей. Их отростки — корково-мостовые волокна (*fibrae corticopontinae*) направляются к внутренней капсуле и проходят через нее. Волокна из лобной доли, которые можно назвать лобно-мостовыми волокнами (*fibrae frontopontinae*), проходят через переднюю ножку внутренней капсулы. Нервные волокна из височной, теменной и затылочной долей идут через заднюю ножку внутренней капсулы. Далее

волокна корково-мостового пути идут через основание ножки мозга. От лобной доли волокна проходят через самую медиальную часть основания ножки мозга, кнутри от корково-ядерных волокон. От теменной и других долей полушарий большого мозга идут через самую латеральную часть, кнаружи от корково-спинномозговых путей. В передней части (в основании) моста волокна корково-мостового пути заканчиваются синапсами на клетках ядра моста этой же стороны мозга. Клетки ядер моста с их отростками составляют второй нейрон корково-мозжечкового пути. Аксоны клеток ядер моста складываются в пучки — поперечные волокна моста (*fibrae pontis transversae*), которые переходят на противоположную сторону, пересекают при этом в поперечном направлении нисходящие пучки волокон пирамидных путей и через среднюю мозжечковую ножку направляются в полушарие мозжечка противоположной стороны.

Таким образом, проводящие пути головного и спинного мозга устанавливают связи между афферентными и эфферентными (эффекторными) центрами, участвуют в образовании сложных рефлекторных дуг в теле человека. Одни проводящие пути (системы волокон) начинаются или заканчиваются в эволюционно более старых, лежащих в мозговом стволе ядрах, обеспечивающих функции, обладающие определенным автоматизмом. Эти функции (например, тонус мышц, автоматические рефлекторные движения) осуществляются без участия сознания, хотя и под контролем коры большого мозга. Другие проводящие пути передают импульсы в кору большого мозга, в высшие отделы ЦНС, или из коры к подкорковым центрам (к базальным ядрам, ядрам мозгового ствола и спинного мозга). Проводящие пути функционально объединяют организм в одно целое, обеспечивают согласованность его действий.

Вопросы для повторения и самоконтроля

1. Назовите три группы проводящих путей головного и спинного мозга.
2. Перечислите проекционные проводящие пути.
3. В каких ядрах головного мозга происходит переключение восходящих нервных импульсов с первого нейрона на второй, со второго на третий?
4. Где в спинном мозге располагаются передний и задний спинномозжечковые пути? Где каждый из них заканчивается?
5. Назовите виды пирамидных путей. Где каждый из пирамидных путей располагается во внутренней капсуле и в основании ножки мозга?
6. Перечислите экстрапирамидные проводящие пути головного и спинного мозга. В каких ядрах каждый путь берет начало и где проходит в белом веществе спинного и головного мозга?

ПЕРИФЕРИЧЕСКАЯ НЕРВНАЯ СИСТЕМА

Периферическая нервная система является той частью нервной системы, которая находится за пределами головного и спинного мозга. Через периферическую нервную систему головной и спинной мозг осуществляет регуляцию функций всех систем, аппаратов, органов и тканей.

К периферической нервной системе (*párs periphérgica*) относятся черепные и спинномозговые нервы, чувствительные узлы черепных и спинномозговых нервов, узлы и нервы вегетативной (автономной) нервной системы. Сюда же относятся чувствительные аппараты (нервные окончания — рецепторы), заложённые в тканях и органах, воспринимающие внешние и внутренние раздражения (воздействия), а также нервные окончания — эффекторы, передающие импульсы мышцам, железам и другим органам (тканям), отвечающим приспособительными реакциями организма.

Нервы образованы отростками нервных клеток, тела которых лежат в пределах головного и спинного мозга, а также в нервных узлах периферической нервной системы. Снаружи нервы и их ветви покрыты рыхлой волокнистой соединительнотканной оболочкой — **эпиневрием** (*epinéurium*). В эпиневрии встречаются жировые клетки, проходят кровеносные, лимфатические сосуды и тонкие пучки нервных волокон. В свою очередь нерв состоит из пучков нервных волокон, окруженных тонкой оболочкой — **периневрием** (*perinéurium*). Между нервными волокнами имеются тонкие прослойки соединительной ткани — **эндоневрий** (*endonéurium*).

Нервы бывают различной длины и толщины. Более длинные нервы расположены в тканях конечностей, особенно нижних. Самым длинным черепным нервом является блуждающий. Нервы большого диаметра называют **нервными стволами** (*trúnci*), ответвления нервов — **ветвями** (*gámi*). Толщина нерва и размеры иннервируемой области зависят от количества нервных волокон в нервах. Например, на середине плеча локтевой нерв содержит 13 000—18 000 нервных волокон, срединный — 19 000—32 000, мышечно-кожный — 3000—12 000 нервных волокон. В крупных нервах волокна по ходу нерва могут переходить из одного пучка в другой, поэтому толщина пучков, количество нервных волокон в них неодинаковы на всем протяжении.

Нервные волокна, образующие нерв, не всегда идут в нем прямолинейно. Нередко они имеют зигзагообразный ход, что предохраняет их от перерастяжения при движениях туловища и конечностей. Волокна нервов могут быть **миелиновыми**, толщиной от 1 до 22 мкм и **безмиелиновыми**, толщиной 1—4 мкм. Среди миелиновых волокон выделяют толстые (3—22 мкм), средние и тонкие (1—3 мкм). Содержание миелиновых и безмиелиновых волокон в нервах различно. Так, в локтевом нерве ко-

личество средних и тонких миелиновых волокон составляет от 9 до 37 %, в лучевом — от 10 до 27 %; в кожных нервах — от 60 до 80 %, в мышечных — от 18 до 40 %.

Нервы кровоснабжаются многочисленными сосудами, широко анастомозирующими друг с другом. Артериальные ветви к нерву идут от сосудов, сопровождающих нервы. В эндоневрии присутствуют кровеносные капилляры, имеющие по отношению к нервным волокнам преимущественно продольное направление. Иннервация оболочек нервов осуществляется ветвями, отходящими от данного нерва.

Нервные волокна, образующие нервы периферической нервной системы, можно разделить на центростремительные и центробежные. *Центростремительные волокна* (чувствительные, афферентные) передают нервный импульс от рецепторов в спинной и головной мозг. Чувствительные волокна имеются во всех нервах периферической нервной системы.

Центробежные волокна (эфферентные, эффекторные, выносящие) проводят импульсы от мозга к иннервируемым органам, тканям. Среди этой группы волокон различают так называемые двигательные и секреторные волокна. Двигательные волокна иннервируют скелетные мышцы, секреторные волокна — железы. Выделяют также трофические волокна, обеспечивающие обменные процессы в тканях. Двигательные нервы образованы аксонами нейронов, тела которых образуют ядра передних рогов спинного мозга и двигательные ядра черепных нервов. Отростки клеток, расположенных в этих ядрах, направляются к скелетным мышцам. Чувствительные нервы представлены отростками нервных клеток, тела которых залегают в чувствительных узлах черепных нервов и в спинномозговых (чувствительных) узлах. Смешанный нерв содержит чувствительные и двигательные нервные волокна.

В составе периферических нервов выделяют черепные и спинномозговые нервы. **Черепные нервы** (*nervi craniales*) выходят из головного мозга, а **спинномозговые нервы** (*nervi spinales*) — из спинного мозга.

Вегетативные (автономные) волокна, выходящие из спинного и головного мозга в составе корешков спинномозговых и черепных нервов, а затем и их ветвей, образованы отростками нейронов боковых рогов спинного мозга и вегетативных ядер черепных нервов. Аксоны нейронов этих клеток направляются на периферию к узлам вегетативных нервных сплетений, на клетках которых эти волокна заканчиваются. К органам направляются отростки клеток, расположенных в периферических вегетативных узлах. Путь вегетативной иннервации от мозга до рабочего органа состоит из двух нейронов. Первый нейрон, отросток которого простирается от вегетативного ядра в мозге до вегетативного узла на периферии, получил название *предузлового (преганглионарного) нейрона*. Нейрон, тело которого распола-

гается в периферических вегетативных (автономных) узлах, а отросток направляется к рабочему органу, называется *послеузловым (постганглионарным) нейроном*. Вегетативные нервные волокна входят в состав большинства черепных и всех спинномозговых нервов и их ветвей.

Существуют закономерности топографии и особенности ветвления нервов. На своем пути к органам и тканям нервы имеют много общего с кровеносными сосудами. В стенках туловища нервы, как и кровеносные сосуды, идут сегментарно (межреберные нервы и артерии). Крупные нервы располагаются преимущественно на сгибательных поверхностях суставов.

Нервы объединяются с артериями и венами в сосудисто-нервные пучки, которые имеют общую для сосудов и нервов соединительнотканную оболочку — фиброзное влагалище. Этим обеспечивается большая защищенность нервов.

Различают кожные (поверхностные), суставные и мышечные (глубокие) нервы и их ветви. Порядок отхождения от нерва мышечных ветвей обычно соответствует порядку вхождения в мышцу артерий.

Местом вхождения нервов в мышцу чаще является средняя треть мышечного брюшка. В мышцу нервы входят с ее внутренней стороны.

Варианты периферической иннервации связаны с распределением нервов и их ветвей, относящихся к разным сегментам спинного мозга. Значительную роль играют соединения соседних нервов друг с другом, при этом образуются нервные сплетения. Соединения периферических нервов могут быть нескольких разновидностей. Возможен простой переход волокон из одного нерва в другой. Встречаются взаимные соединения, при которых нервы обмениваются волокнами. Иногда отделяемые волокна одного нерва вступают в состав другого нерва, идут в нем на некотором протяжении, а затем возвращаются обратно в тот нерв, из которого вышли. В местах соединений нерв может принимать волокна иного функционального назначения. В ряде случаев группа нервных волокон выходит из ствола нерва, проходит по отдельности в околососудистой клетчатке и возвращается в свой нервный ствол. Соединения имеются между и спинномозговыми, и черепными нервами, между висцеральными и соматическими нервами, между соседними спинномозговыми нервами. Соединения могут располагаться вне- и внутриорганно.

ЧЕРЕПНЫЕ НЕРВЫ

Черепными называют нервы, выходящие из мозгового ствола или входящие в него. У человека 12 пар **черепных нервов (nervi craniales)**. Их обозначают римскими цифрами в соответствии с порядком их расположения. Каждый нерв имеет свое название:

- I пара — **обонятельные нервы** (nn. olfactórii)
- II пара — **зрительный нерв** (n. ópticus)
- III пара — **глазодвигательный нерв** (n. oculomotórius)
- IV пара — **блоковый нерв** (n. trochleáris)
- V пара — **тройничный нерв** (n. trigéminus)
- VI пара — **отводящий нерв** (n. abdúcens)
- VII пара — **лицевой нерв** (n. faciális)
- VIII пара — **преддверно-улитковый нерв** (n. vestibulocochlé-
aris)
- IX пара — **языкоглоточный нерв** (n. glossopharyngeus)
- X пара — **блуждающий нерв** (n. vágus)
- XI пара — **добавочный нерв** (n. accessórius)
- XII пара — **подъязычный нерв** (n. hypoglóssus)

Черепные нервы иннервируют все органы головы. На шее область их иннервации простирается до пищевода и трахеи. Кроме этого, блуждающий нерв иннервирует внутренности, расположенные в грудной и брюшной полостях (до поперечной ободочной кишки).

Все черепные нервы не имеют правильного сегментарного расположения. В отличие от сходных по происхождению и развитию спинномозговых нервов черепные нервы подразделяются на несколько групп, различных по особенностям развития, строения и функции.

Первую группу составляют нервы органов чувств. К этой группе относятся обонятельный (I пара), зрительный (II пара) и преддверно-улитковый (VIII пара) нервы. Обонятельный и зрительный нервы развиваются как выросты переднего мозгового пузыря. Эти нервы не имеют периферических чувствительных узлов.

Вторая группа — это двигательные черепные нервы: глазодвигательный (III пара), блоковый (IV пара), отводящий (VI пара) и подъязычный (XII). По происхождению и по функции они соответствуют передним корешкам спинномозговых нервов. Задние корешки у этих нервов не развиваются. Подъязычный нерв иннервирует мышцы языка.

Третья группа черепных нервов (нервы жаберных дуг) представлена тройничным (V пара), лицевым (VII пара), языкоглоточным (IX пара), блуждающим (X пара) и добавочным (XI пара) нервами. Первично каждый из этих нервов иннервирует одну из жаберных дуг зародыша, впоследствии — ее производные. Нервы жаберных дуг организованы в соответствии с принципами метамерии, так как жаберные дуги закладываются в виде метамерных образований, составляя ряд последовательных подобных друг другу структур. Эти нервы лишены передних и задних корешков, все их корешки выходят из ствола мозга на вентральной его поверхности. Черепные нервы в отличие от спинномозговых не образуют сплетений, они имеют соедине-

ния только по периферии, на путях следования к иннервируемым органам.

Чувствительные части нервов жаберных дуг имеют нервные узлы (ганглии), в которых находятся тела периферических чувствительных нейронов. Чувствительные ганглии тройничного и лицевого нервов находятся в полости черепа, языкоглоточного и блуждающего нервов — вне черепа.

Некоторые черепные нервы (III, IV, VII, X пары) содержат вегетативные парасимпатические волокна, являющиеся отростками расположенных в стволе мозга вегетативных ядер этих нервов. Эти волокна заканчиваются в парасимпатических узлах, которые находятся на периферии возле внутренних органов или в их толще. В составе черепных нервов имеются симпатические волокна, которые присоединяются к ним в составе ветвей симпатического ствола или из вокругсосудистых симпатических сплетений. Вегетативные волокна могут переходить из одного черепного нерва в другой.

Черепные нервы закладываются у плода очень рано (с 5-й по 6-ю неделю). Миелинизация нервных волокон раньше всего происходит у преддверного нерва (в 4 мес), у большей части остальных нервов — на 7-м месяце.

ОБОНЯТЕЛЬНЫЕ НЕРВЫ (I)

Обонятельные нервы (nn. olfactorii) образованы аксонами обонятельных (рецепторных) клеток, располагающихся в слизистой оболочке обонятельной области полости носа. Эта область соответствует верхней и отчасти средней носовым раковинам и верхней части перегородки носа. Количество обонятельных клеток у человека достигает 6 млн (30 000 рецепторов на 1 мм² поверхности слизистой оболочки). Аксоны обонятельных клеток проходят между опорными клетками слизистой оболочки обонятельной области. Единого нервного ствола обонятельные нервные волокна не образуют, они собираются в 15—20 тонких стволиков. Обонятельные нервы проходят через отверстия решетчатой пластинки и направляются к обонятельной луковице обонятельного тракта головного мозга. Здесь осуществляется синаптический контакт терминалей аксонов с дендритами митральных нейронов обонятельной луковицы (см. «Органы чувств»).

ЗРИТЕЛЬНЫЙ НЕРВ (II)

Зрительный нерв (n. opticus) представляет собой толстый нервный ствол, который состоит из аксонов ганглиозных нейроцитов сетчатки глазного яблока. Аксоны ганглиозных нейро-

цитов собираются вместе в области слепого пятна сетчатки и образуют единый пучок — зрительный нерв. Этот нерв проходит сквозь сосудистую оболочку и склеру (*внутриглазная часть нерва*). Выйдя из глазного яблока, зрительный нерв идет кзади и чуть медиально к зрительному каналу клиновидной кости. Эту часть зрительного нерва называют *внутриглазничной частью*. Она окружена вплоть до белочной оболочки глаза продолжением твердой, паутинной и мягкой оболочек мозга. Эти оболочки образуют влагалище зрительного нерва (*vagina nervi optici*). При выходе зрительного нерва из глазницы в полость черепа твердая оболочка этого влагалища переходит в надкостницу глазницы. По ходу внутриглазничной части зрительного нерва к нему прилежит центральная артерия сетчатки (ветвь глазной артерии), которая на расстоянии около 1 см от глазного яблока проникает в глубь зрительного нерва. Кнаружи от зрительного нерва располагаются длинные и короткие задние ресничные артерии. В углу, образованном зрительным нервом и латеральной прямой мышцей глаза, лежит **ресничный узел** (ганглий). По выходе из глазницы возле латеральной поверхности зрительного нерва находится глазная артерия.

В зрительном канале располагается *внутриканальная часть* зрительного нерва длиной 0,5—0,7 см. В канале нерв проходит над глазной артерией. Выйдя из зрительного канала в среднюю черепную ямку, нерв (его *внутричерепная часть*) находится в подпаутинном пространстве над диафрагмой турецкого седла. Здесь оба зрительных нерва — правый и левый — сближаются друг с другом и над бороздой перекреста клиновидной кости образуют неполный зрительный перекрест (хиазма). Кзади от хиазмы оба зрительных нерва переходят соответственно в правый и левый зрительные тракты.

ГЛАЗОДВИГАТЕЛЬНЫЙ НЕРВ (III)

Глазодвигательный нерв (n. oculomotorius) смешанный, имеет двигательные и вегетативные нервные волокна, являющиеся отростками клеток соответствующих ядер, расположенных в покрышке среднего мозга. В составе глазодвигательного нерва имеются также чувствительные проприоцептивные волокна от тех мышц глазного яблока, которые этот нерв иннервируют. Глазодвигательный нерв 10—15 корешками отделяется от медиальной поверхности ножки мозга (в межножковой ямке) у переднего края моста. Затем нерв проходит в боковой стенке пещеристого синуса и через верхнюю глазничную щель проникает в глазницу. В глазнице или перед входом в нее глазодвигательный нерв делится на верхнюю и нижнюю ветви. **Верхняя ветвь** (г. superior) глазодвигательного нерва идет сбоку от зрительного нерва, иннервирует мышцу, поднимающую верхнее веко, и

верхнюю прямую мышцу глаза. **Нижняя ветвь** (г. inferior) более крупная, лежит также сбоку от зрительного нерва. Она иннервирует нижнюю и медиальную прямые мышцы глаза, а также нижнюю косую мышцу глаза. Вегетативные волокна отходят от нижней ветви глазодвигательного нерва в виде **глазодвигательного (парасимпатического) корешка** [rádix oculomotória (parasymphísica)]. Этот корешок содержит преганглионарные волокна, идущие к ресничному узлу. Ресничный узел имеет поперечник около 2 мм, находится на латеральной поверхности зрительного нерва. Отростки клеток этого узла (постганглионарные волокна) идут к ресничной мышце глаза и к мышце, суживающей зрачок.

БЛОКОВЫЙ НЕРВ (IV)

Блоковый нерв (n. trochleáris) двигательный, тонкий, выходит из среднего мозга позади пластинки четверохолмия, возле уздечки верхнего мозгового паруса. Затем нерв огибает с латеральной стороны ножку мозга, проходит между ней и височной долей полушария большого мозга, идет в толще боковой стенки пещеристого синуса и проникает в глазницу через верхнюю глазничную щель. В глазнице он идет в верхнюю косую мышцу глаза, которую иннервирует.

Вопросы для повторения и самоконтроля

1. Расскажите, как построен нерв и как подразделяют (классифицируют) нервы (по функциям, по расположению).
2. Перечислите по порядку все 12 пар черепных нервов и назовите их по-латыни.
3. Расскажите об обонятельных нервах и зрительном нерве.
4. Какие ветви выделяют у глазодвигательного нерва? Какие мышцы иннервирует каждая ветвь?
5. В каком месте выходит из мозга блоковый нерв? Как он располагается по отношению к пещеристому синусу?

ТРОЙНИЧНЫЙ НЕРВ (V)

Тройничный нерв (n. trigéminus), будучи смешанным нервом, иннервирует кожу лица, слизистую оболочку носа и его пазух, полости рта, передние $\frac{2}{3}$ языка, зубы, конъюнктиву глаза, жевательные мышцы, мышцы дна ротовой полости (челюстно-подъязычную, подбородочно-подъязычную, переднее брюшко двубрюшной мышцы), мышцу, напрягающую барабанную перепонку, и мышцу, напрягающую небную занавеску. Тройничный нерв имеет двигательное ядро и три чувствительных ядра (среднемозговое, мостовое и спинномозговое). Из мозга тройничный

нерв выходит двумя корешками — двигательным и чувствительным. Чувствительный корешок значительно толще (5—6 мм), чем двигательный (1 мм). Оба корешка выходят из мозга в области перехода моста в среднюю мозжечковую ножку. **Чувствительный корешок** (*rádix sensória*) образован центральными отростками псевдоуниполярных клеток, тела которых находятся в тройничном узле. **Тройничный узел** (*gánglion trigeminále*; *полулунный, гассеров узел*) располагается в тройничном вдавлении на передней поверхности пирамиды височной кости, в расщелине твердой оболочки головного мозга (в тройничной полости). Узел имеет полулунную форму, его длина составляет 1,4—1,8 см, ширина узла в 3 раза меньше длины. Чувствительный корешок направляется к чувствительным ядрам этого нерва. Аксоны нейронов чувствительных ядер тройничного нерва, расположенных в стволе мозга, переходят на другую сторону (образуют перекрест) и направляются к нервным клеткам таламуса. Периферические отростки нейронов идут в составе тройничного нерва и заканчиваются рецепторами в коже и слизистых оболочках головы. **Двигательный корешок** (*rádix motória*) тройничного нерва прилежит снизу к тройничному узлу (не входит в него) и участвует в образовании третьей ветви тройничного нерва.

От тройничного нерва отходят три крупные ветви: 1) глазной нерв; 2) верхнечелюстной нерв; 3) нижнечелюстной нерв (рис. 189). Глазной и верхнечелюстной нервы содержат только чувствительные волокна, нижнечелюстной нерв — чувствительные и двигательные.

Глазной нерв (*n. ophtálmicus*) — первая ветвь тройничного нерва, проходит в толще латеральной стенки пещеристого синуса. Вместе с глазодвигательным, блоковым и отводящим нервами направляется к верхней глазничной щели. До вступления в глазницу на уровне турецкого седла глазной нерв получает соединительные ветви от периаартериального симпатического сплетения внутренней сонной артерии. Здесь же глазной нерв отдает *тенториальную (оболочечную) ветвь* (*r. tentórii [meningeus]*). Эта ветвь идет назад и разветвляется в намете мозжечка, в стенках прямого и поперечного синусов твердой оболочки головного мозга. У входа в верхнюю глазничную щель глазной нерв располагается медиальнее блокового нерва, выше и латеральнее глазодвигательного и латеральнее отводящего нерва. Вступая в глазницу, глазной нерв делится на лобный, носоресничный и слезный нервы (рис. 190).

Лобный нерв (*n. frontális*) является самой длинной ветвью глазного нерва, он проходит под верхней стенкой глазницы. На верхней поверхности мышцы, поднимающей веко, лобный нерв делится на надглазничный и надлобковый нервы. **Надглазничный нерв** (*n. supraorbitális*) через надглазничную вырезку выходит из глазницы и заканчивается в коже лба. **Надблоковый нерв** (*n. supratrochleáris*) поднимается над блоком верхней ко-

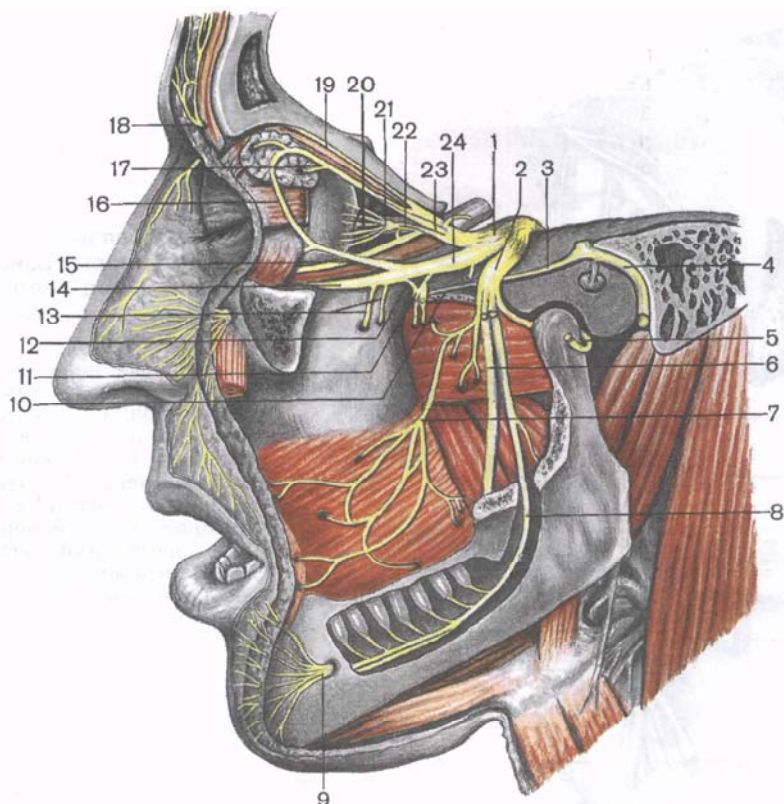


Рис. 189. Тройничный нерв. (Мягкие ткани и левая часть основания черепа удалены.)

1 — тройничный узел; 2 — нижнечелюстной нерв; 3 — большой каменистый нерв; 4 — лицевой нерв; 5 — ушно-височный нерв; 6 — язычный нерв; 7 — щечный нерв; 8 — нижний альвеолярный нерв; 9 — подбородочный нерв; 10 — нерв крыловидного канала; 11 — крылонебный узел; 12 — узловы ветви; 13 — верхние альвеолярные нервы; 14 — подглазничный нерв; 15 — скуловой нерв; 16 — соединительная ветвь к скуловому нерву; 17 — слезный нерв; 18 — надглазничный нерв; 19 — лобный нерв; 20 — короткие ресничные нервы; 21 — ресничный узел; 22 — носоресничный корешок; 23 — глазной нерв; 24 — верхнечелюстной нерв.

сой мышцы и разветвляется в коже носа, нижнего отдела лба и в области медиального угла глаза, в коже и конъюнктиве верхнего века.

Носоресничный нерв (*n. nasociliaris*) проходит в глазнице над зрительным нервом, между ним и верхней прямой мышцей глаза, а далее — между косой и медиальной прямыми мышцами глаза. Здесь носоресничный нерв делится на свои конечные ветви, направляющиеся к конъюнктиве глаза, коже верхнего

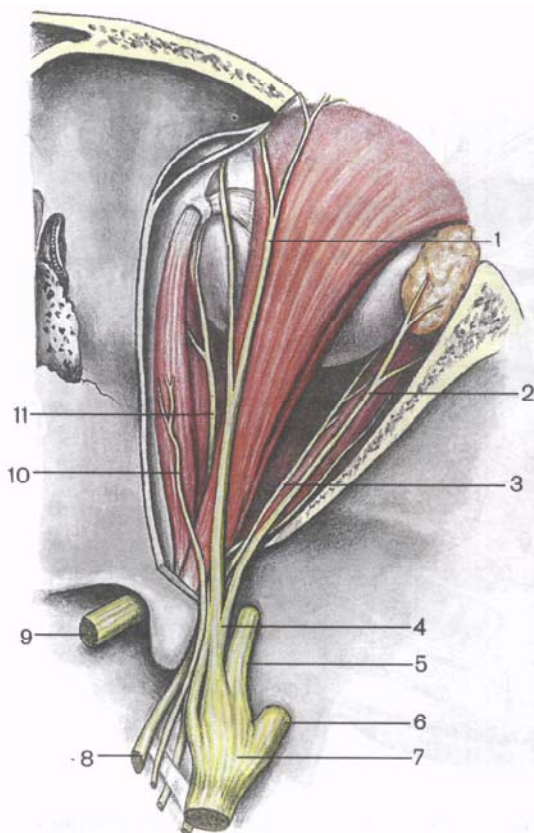


Рис. 190. Глазной нерв и другие нервы правой глазницы; вид сверху. (Верхняя стенка глазницы удалена.)

1 — лобный нерв; 2 — слезный нерв; 3 — отводящий нерв; 4 — глазной нерв; 5 — верхнечелюстной нерв; 6 — нижнечелюстной нерв; 7 — узел тройничного нерва; 8 — глазодвигательный нерв; 9 — зрительный нерв; 10 — блоковый нерв; 11 — носоресничный нерв.

века и слизистой оболочке носовой полости. По ходу носоресничный нерв отдает ряд ветвей:

1) *соединительную ветвь (с ресничным узлом)* [r. communicans (cum gangliociliari)] — длинный корешок к ресничному узлу. Этот корешок отходит от начальной части носоресничного нерва, пересекает косо и сверху зрительный нерв, идет к ресничному узлу;

2) *длинные ресничные нервы* (nn. ciliares longi) в виде 2—3 ветвей проходят по верхней поверхности нерва к задней стороне глазного яблока;

3) *задний решетчатый нерв* (n. ethmoidalis posterior) через одноименное отверстие в медиальной стенке глазницы проникает в толщу слизистой оболочки задних ячеек решетчатой кости и клиновидной пазухи;

4) *передний решетчатый нерв* (n. ethmoidalis anterior) через одноименное отверстие в медиальной стенке глазницы проникает в полость черепа, отдает ветвь к твердой оболочке головно-

го мозга (в область передней черепной ямки). Проходя вперед по верхней поверхности продырявленной пластинки, нерв проникает через одно из передних ее отверстий в полость носа и разветвляется в слизистой оболочке носа, лобной пазухи и в коже кончика носа;

5) *подблоковый нерв* (n. infratrochleáris) идет вдоль медиальной стенки глазницы под верхней косой мышцей глаза к слезному мешку, слезному мясцу, коже верхнего века и к спинке носа.

Слезный нерв (n. lacrimális) вначале проходит между латеральной и верхней прямыми мышцами глаза, затем располагается возле верхнелатерального угла глазницы. Отдает ветви к слезной железе, конъюнктиве верхнего века и коже в области наружного угла глаза. К слезному нерву подходит *соединительная ветвь от скулового нерва* — ветви верхнечелюстного нерва [г. communicáns (cum n. zygomátici)], несущая секреторные парасимпатические волокна для слезной железы.

Верхнечелюстной нерв (n. maxilláris) входит в глазницу через нижнюю глазничную щель, ложится в подглазничную борозду, переходящую в подглазничный канал. На уровне подглазничной борозды и канала от подглазничного нерва отходят **верхние альвеолярные нервы** (nn. alveoláres superiores), а также *передние, средние и задние альвеолярные ветви* (rr. alveoláres anterióres, médius et posterióres). Они образуют *верхнее зубное сплетение* (pléxus dentális supérior), расположенное в верхнечелюстной кости и в слизистой оболочке верхнечелюстной пазухи. Из сплетения выходят *верхние зубные ветви* (rr. dentáles superiores) к зубам и *верхние десневые ветви* (rr. gingiváles superiores) к деснам верхней челюсти. От верхнечелюстного нерва отходят также *внутренние носовые ветви* (rr. nasáles intèrni) к слизистой оболочке *передних отделов полости носа*.

Подглазничный нерв (n. infraorbitális) по выходе из подглазничного отверстия отдает веером расходящиеся *нижние ветви века* (rr. palpebráles inferióres), *наружные носовые ветви* (rr. nasáles extèrni), *верхние губные ветви* (rr. labiáles superiores; «малая гусиная лапка»). Наружные носовые ветви в количестве двух—трех проходят сквозь носовую мышцу в кожу крыла носа. Верхние губные ветви в количестве трех—четырёх направляются вниз к слизистой оболочке верхней губы.

Скуловой нерв (n. zygomáticus) отходит от верхнечелюстного нерва в крыловидно-небной ямке, направляется в глазницу через верхнюю глазничную щель. В глазнице отдает парасимпатическую ветвь (от крылонебного узла) к слезному нерву, предназначенную для секреторной иннервации слезной железы. В глазнице скуловой нерв проходит возле боковой ее стенки, входит в скулоглазничное отверстие, где делится на скуловисочную и скулолицевую ветви. *Скуловисочная ветвь* (г. zygomáticotemporális) через скуловисочное отверстие выходит из скуло-

вой кости и делится на 2 ветви, иннервирующие кожу передней части височной области и латерального отдела лба.

Скулолицевая ветвь (г. *zygomático-facialis*) обычно двумя—тремя стволиками выходит через одноименное отверстие на лицо и иннервирует кожу верхней части щеки и латеральной части нижнего века.

В крыловидно-небной ямке верхнечелюстной нерв отдает к крылонебному узлу две—три тонкие *узловые ветви* (г. *ganglionáres, s. gangliónici*), содержащие чувствительные нервные волокна. Меньшая часть узловых волокон вступает непосредственно в крылонебный узел. Большее количество этих волокон идет возле латеральной поверхности узла и переходит в его ветви.

Крылонебный узел (*gánglion pterygopalátinum*) относится к парасимпатической части вегетативной нервной системы. Он находится в крыловидно-небной ямке, медиально и книзу от верхнечелюстного нерва. К узлу подходят (помимо чувствительных, транзитных ветвей) преганглионарные парасимпатические волокна. Они попадают в крылонебный узел в виде большого каменистого нерва (из лицевого нерва) и заканчиваются на нейронах, входящих в состав узла. Аксоны нейронов узла в виде постганглионарных парасимпатических волокон выходят из узла в составе его ветвей. К крылонебному узлу подходят также постганглионарные симпатические волокна от нерва крыловидного канала. Эти волокна проходят через крылонебный узел транзитом и входят в состав ветвей этого узла [см. «Вегетативная (автономная) нервная система»].

От крылонебного узла отходят следующие ветви:

1) *медиальные и латеральные верхние носовые ветви* (г. *nasáles posterióres superióres mediáles et lateráles*) проникают через клиновидно-небное отверстие в носовую полость, где иннервируют ее слизистую оболочку. От верхних медиальных ветвей отходит *носонебный нерв* (п. *nasopalátinus*). Он иннервирует слизистую оболочку перегородки носа, а после выхода через резцовый канал в полость рта — слизистую оболочку передней части твердого неба. Латеральные и медиальные верхние задние носовые ветви идут также к своду глотки, стенкам хоан и пазухи клиновидной кости;

2) *большой небный нерв* (п. *palátinus májor*) проникает через большое небное отверстие на нижнюю поверхность твердого неба, иннервирует слизистую оболочку десен, твердого неба, включая небные железы. Нерв отдает также *задние носовые ветви* (г. *nasáles posterióres inferióres*) к слизистой оболочке в области нижней носовой раковины, среднего и нижнего носовых ходов, а также верхнечелюстной пазухи;

3) *малые небные нервы* (nn. *palátini minóres*) через малые небные отверстия идут к слизистой оболочке мягкого неба и к небной миндалине.

Нижнечелюстной нерв (n. mandibuláris) — третья, самая крупная ветвь тройничного нерва, содержит и двигательные, и чувствительные волокна. Из полости черепа нижнечелюстной нерв выходит через овальное отверстие и сразу делится на двигательные и чувствительные ветви.

Д в и г а т е л ь н ы е в е т в и нижнечелюстного нерва:

- 1) **жевательный нерв** (n. massetéricus);
- 2) **глубокие височные нервы** (nn. temporáles profúndi);
- 3) **латеральный и медиальный крыловидные нервы** (nn. pterygoidei laterális et mediális). Эти нервы направляются к жевательным мышцам.

К двигательным ветвям относятся также **нерв мышцы, напрягающей барабанную перепонку** (n. músculi ténsoris týmpani), и **нерв мышцы, напрягающей небную занавеску** (n. músculi ténsoris véli palátini).

Ч у в с т в и т е л ь н ы е в е т в и тройничного нерва:

1) **менингеальная ветвь** (г. meníngeus), или **остистый нерв**, выходит чуть ниже овального отверстия, входит через остистое отверстие в полость черепа вместе со средней менингеальной артерией и делится на переднюю и заднюю ветви. П е р е д н я я в е т в ь иннервирует твердую оболочку головного мозга. З а д н я я в е т в ь выходит через каменисто-чешуйчатую щель, иннервирует слизистую оболочку ячеек сосцевидного отростка височной кости;

2) **щечный нерв** (n. buccális) идет между латеральной и медиальной крыловидными мышцами, прободает щечную мышцу, разветвляется в слизистой оболочке щеки, отдает ветви к коже в области угла рта;

3) **ушно-височный нерв** (n. auriculotemporális) двумя корешками охватывает среднюю менингеальную артерию. Затем в виде единого ствола нерв направляется вверх, проходит через околоушную слюнную железу и отдает ряд ветвей:

а) **суставные ветви** (гг. articuláres) направляются к капсуле височно-нижнечелюстного сустава; б) **околоушные ветви** (гг. parotídei) идут к околоушной слюнной железе. Эти ветви содержат постганглионарные парасимпатические (секреторные) волокна к околоушной железе; в) **передние ушные ветви** (nn. auriculáres anterióres) идут к передней части ушной раковины; г) **нервы наружного слухового прохода** (nn. meátus acústici extérni) иннервируют стенки наружного слухового прохода у места соединения хрящевой и костной его частей и барабанную перепонку; д) **ветви барабанной перепонки** (гг. membránae týmpani) идут к барабанной перепонке; е) **поверхностные височные ветви** (гг. temporáles superficiales) идут к коже височной области.

Под овальным отверстием на медиальной стороне височно-нижнечелюстного сустава располагается вегетативный **ушной узел** (gánglion óticum) овальной формы, длиной 3—4 мм. Пре-

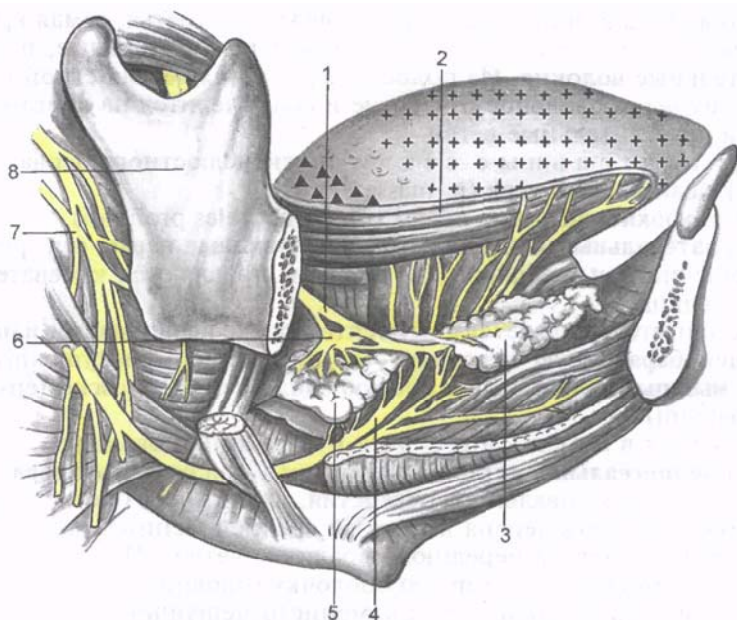


Рис. 191. Нервы языка; вид справа. Тело нижней челюсти, часть правой челюстно-подъязычной мышцы, шилоподъязычная мышца, заднее брюшко двубрюшной мышцы, часть поднижнечелюстной слюнной железы удалены. Передние $\frac{2}{3}$ языка (заштриховано крестиками) — зона распределения ветвей язычного нерва; задняя треть (заштрихована треугольниками) — зона ветвления языкоглоточного нерва.

1 — язычный нерв; 2 — язык; 3 — подъязычная железа; 4 — подъязычный нерв; 5 — поднижнечелюстная железа; 6 — поднижнечелюстной узел; 7 — языкоглоточный нерв; 8 — ветвь нижней челюсти.

ганглионарные парасимпатические волокна к ушному узлу подходят в составе малого каменистого нерва (из лицевого нерва);

4) **язычный нерв** (*n. lingualis*) идет между латеральной и медиальной крыловидными мышцами, затем нерв круто поворачивает вперед, проходит вдоль внутренней поверхности тела нижней челюсти между подчелюстной слюнной железой и подъязычно-язычной мышцей вверх (рис. 191). Многочисленные чувствительные ветви язычного нерва заканчиваются в слизистой оболочке передних $\frac{2}{3}$ языка и в подъязычной области.

От язычного нерва отходят также узловые ветви к поднижнечелюстному и подъязычному парасимпатическим узлам [см. «Парасимпатическая часть вегетативной (автономной) нервной системы»]. К этим узлам подходят волокна, которые присоединяются к язычному нерву в составе барабанной струны — одной из ветвей лицевого нерва. Барабанная струна подходит к языч-

ному нерву под острым углом в начальной его части (между медиальной и латеральной крыловидными мышцами). Она несет вкусовые волокна, иннервирующие слизистую оболочку передних $\frac{2}{3}$ языка;

5) **нижний альвеолярный нерв** (n. alveoláris inférior) содержит чувствительные и двигательные волокна и является наиболее крупной ветвью нижнечелюстного нерва. Этот нерв вначале проходит между медиальной и латеральной крыловидными мышцами, затем входит в нижнечелюстной канал через его входное отверстие на внутренней поверхности нижней челюсти. У места вхождения в канал от нижнего альвеолярного нерва отходят двигательные ветви к челюстно-подъязычной и подбородочно-подъязычной мышцам, к переднему брюшку двубрюшной мышцы — *челюстно-подъязычная ветвь* (r. mylohyoideus). В нижнечелюстном канале нижний альвеолярный нерв (проходит вместе с одноименными артерией и веной) отдает ветви, образующие **нижнее зубное сплетение** (pléxus dentális inférior). От сплетения к зубам нижней челюсти отходят **нижние зубные ветви** (rr. dentáles inférióres), а к деснам — **нижние десневые ветви** (rr. gingiváles inférióres).

6) после выхода через подбородочное отверстие нижний альвеолярный нерв переходит в **подбородочный нерв** (n. mentális), который заканчивается в коже подбородка и нижней губы. Он отдает к ним **подбородочные ветви** (rr. mentáles), **нижние губные ветви** (rr. labiáles inférióres), а также **ветви к деснам** (rr. gingiváles).

ОТВОДЯЩИЙ НЕРВ (VI)

Отводящий нерв (n. abdúcens) преимущественно двигательный. Начало отводящего нерва находится у заднего края моста, между мостом и пирамидой продолговатого мозга. Отводящий нерв прободает твердую оболочку головного мозга, проходит сбоку от внутренней сонной артерии в пещеристом синусе. На протяжении пещеристого синуса в состав отводящего нерва входят вегетативные волокна из внутреннего сонного сплетения. Через верхнюю глазничную щель отводящий нерв проходит в глазницу, располагаясь над глазодвигательным нервом. В глазнице отводящий нерв иннервирует латеральную прямую мышцу глаза, входя в нее с внутренней стороны.

Вопросы для повторения и самоконтроля

1. Назовите ветви тройничного нерва. Куда (в какую область головы) направляется каждая из ветвей?
2. Какие нервы, образовавшиеся в глазнице из первой ветви тройничного нерва, содержат вегетативные парасимпатические волокна? Откуда происходят эти волокна и куда они направляются?

3. Перечислите ветви, которые отходят от подглазничного нерва. Какие ветви берут начало от крылонебного узла и куда каждая из этих ветвей направляется?
4. Куда направляются парасимпатические волокна, присоединяющиеся в составе барабанной струны к язычному нерву?
5. Какие мышцы иннервируются ветвями нижнечелюстного нерва? Перечислите чувствительные ветви этого нерва.
6. Имеются ли в составе отводящего нерва вегетативные волокна?

ЛИЦЕВОЙ НЕРВ (VII)

Лицевой нерв (n. *faciális*) объединяет собственно лицевой нерв и промежуточный нерв. **Собственно лицевой нерв** (n. *faciális*) образован двигательными нервными волокнами. **Промежуточный нерв** (n. *intermédius*; *нерв Врисберга*) содержит чувствительные вкусовые и вегетативные парасимпатические волокна. Чувствительные волокна заканчиваются на нейронах ядра одиночного пути, двигательные начинаются от клеток двигательного ядра. Вегетативные волокна берут начало от верхнего слюноотделительного ядра. Лицевой нерв выходит у заднего края моста, сбоку от отводящего нерва, латеральнее оливы. Этот нерв направляется вперед и латерально и входит во внутренний слуховой проход. На нижней стороне внутреннего слухового прохода нерв идет в канале лицевого нерва височной кости вначале поперечно по отношению к длинной оси пирамиды височной кости. Затем на уровне расщелины канала большого каменного нерва лицевой нерв образует первый изгиб почти под прямым углом кзади. Далее проходит небольшое расстояние в верхней части медиальной стенки барабанной полости, потом поворачивает вниз (второй изгиб). У первого изгиба (коленце лицевого канала) находится **узел коленца** (*gánglion genículi*), образованный телами псевдоуниполярных нейронов. Узел коленца относится к чувствительной части лицевого (промежуточного) нерва. Лицевой нерв покидает одноименный канал через шилососцевидное отверстие на основании черепа и отдает свои ветви к мимическим мышцам головы (рис. 192).

В канале лицевого нерва от него отходит несколько ветвей:

1) **большой каменистый нерв** (n. *petrósus májor*) отходит в области коленца и покидает канал лицевого нерва через расщелину канала большого каменного нерва. Затем большой каменистый нерв проходит по передней поверхности пирамиды височной кости, по борозде большого каменного нерва, прободает хрящ в области рваного отверстия и входит в крыловидный канал. В этом канале вместе с **глубоким каменистым нервом** (n. *petrósus profúndus*, симпатический нерв из внутреннего сонного сплетения) образует **нерв крыловидного канала** (n. *canális pterygoidei*; *видиев нерв*), который подходит к крыловидному узлу (см. «Тройничный нерв»). Большой каменистый нерв со-

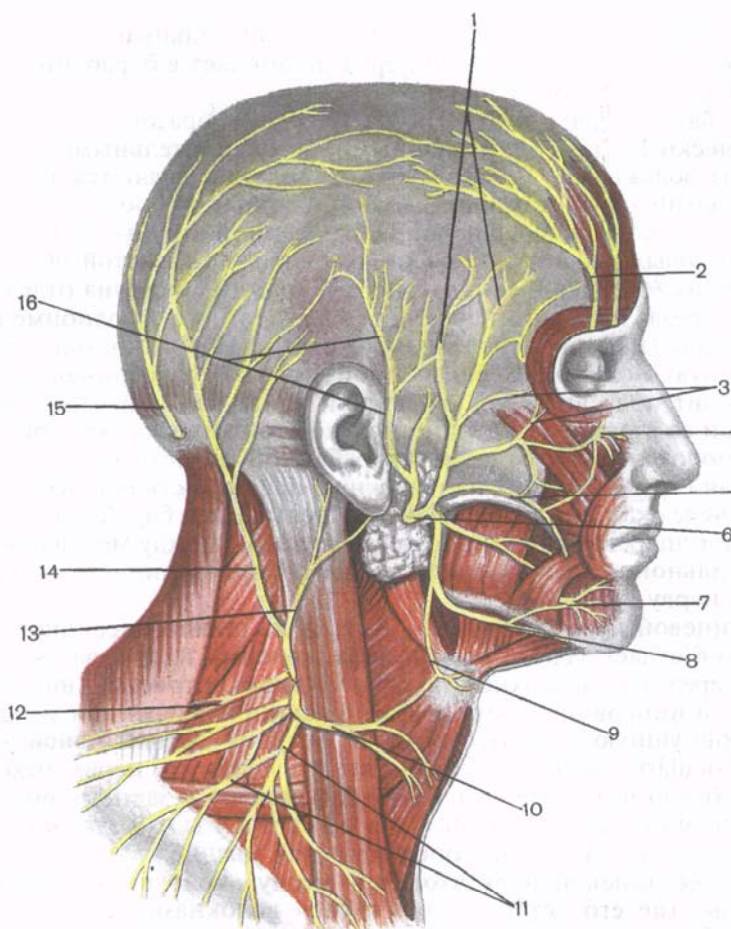


Рис. 192. Лицевой нерв и другие поверхностные нервы головы и шеи.

1 — височные ветви; 2 — надглазничные ветви; 3 — скуловые ветви; 4 — подглазничный нерв; 5 — щечные ветви; 6 — лицевой нерв; 7 — подбородочный нерв; 8 — краевая ветвь нижней челюсти; 9 — шейная ветвь; 10 — поперечный нерв шеи; 11 — надключичные нервы; 12 — добавочный нерв; 13 — большой ушной нерв; 14 — малый затылочный нерв; 15 — большой затылочный нерв; 16 — ушно-височный нерв.

стоит из волокон промежуточного нерва. Это преганглионарные парасимпатические волокна, являющиеся аксонами нейронов верхнего слюноотделительного ядра;

2) **соединительная ветвь (с барабанным сплетением)** [г. comunicans (cum pléxu tympanico)] отходит от узла коленца или от большого каменистого нерва, идет к слизистой оболочке барабанной полости;

3) **стременной нерв** (n. stapédíus) двигательный, отходит от нисходящей части лицевого нерва, проникает в барабанную полость к стременной мышце;

4) **барабанная струна** (chórda tŭmpani) образована парасимпатическими (преганглионарными) и чувствительными (вкусовыми) волокнами. Чувствительные волокна являются периферическими отростками псевдоуниполярных нейронов узла колленца. Чувствительные волокна барабанной струны начинаются на вкусовых рецепторах, расположенных в слизистой оболочке передних $\frac{2}{3}$ языка и мягкого неба. Барабанная струна отделяется от ствола лицевого нерва перед выходом его из одноименного канала (над шилососцевидным отверстием) и проходит в барабанную полость. В барабанной полости барабанная струна проходит под слизистой оболочкой вдоль верхней части медиальной ее стенки, между длинной ножкой наковальни и рукояткой молоточка. Не отдавая в барабанной полости ветвей, барабанная струна выходит на наружную поверхность основания черепа через каменисто-барабанную щель. Далее барабанная струна идет вперед и вниз и под острым углом (между медиальной и латеральной крыловидными мышцами) присоединяется к язычному нерву.

Лицевой нерв сразу после выхода из шилососцевидного отверстия отдает задний ушной нерв, который идет назад и вверх по передней поверхности сосцевидного отростка височной кости и иннервирует затылочное брюшко надчерепной мышцы, заднюю ушную и верхнюю ушную мышцы (**задний ушной нерв**, n. auriculáris postérior). Здесь же от лицевого нерва отходит **д в у б р ю ш н а я в е т в ь** (r. digástricus) к заднему брюшку двубрюшной мышцы и **ш и л о п о д ъ я з ы ч н а я в е т в ь** (r. stylohyoídeus) — к шилоподъязычной мышце.

Далее лицевой нерв входит в толщу околоушной слюнной железы, где его ветви обмениваются волокнами, в результате чего образуется **околоушное сплетение** (pléxus intraparotídeus). От этого сплетения ветви лицевого нерва идут вверх, вперед и вниз к мимическим мышцам. Из-за своеобразного расположения околоушное сплетение и отходящие от него ветви лицевого нерва называют «**б о л ь ш о й г у с и н о й л а п к о й**» (res anserinus májor).

Ветвями околоушного сплетения являются височные, скуловые, щечные ветви, краевая ветвь нижней челюсти, шейная ветвь.

В и с о ч н ы е в е т в и (rr. temporáles) в количестве двух—трех идут вверх и иннервируют ушные мышцы, лобное брюшко надчерепной мышцы, круговую мышцу глаза, а также мышцу, сморщивающую бровь.

С к у л о в ы е в е т в и (rr. zygomátici) в числе трех—четырех направляются кпереди и вверх, иннервируют круговую мышцу глаза, большую скуловую мышцу.

Три—четыре щечные ветви (gr. buccáles) направляются вперед по наружной поверхности жевательной мышцы к большой и малой скуловым мышцам, мышце, поднимающей верхнюю губу, мышце, поднимающей угол рта, круговой мышце рта, щечной мышце, носовой мышце и мышце смеха.

Краевая ветвь нижней челюсти (r. marginális mandibulae) идет вперед и вниз по наружной поверхности тела нижней челюсти к мышцам, опускающим нижнюю губу и угол рта, к подбородочной мышце.

Шейная ветвь (r. colii) проходит позади угла нижней челюсти вниз к подкожной мышце шеи. Эта ветвь соединяется с поперечным нервом шеи (из шейного сплетения), образуя поверхностную шейную петлю.

С ветвями лицевого нерва соединяются волокна от ушно-височного нерва (позади суставного отростка нижней челюсти), от надглазничного, подглазничного, подбородочного нервов. Эти соединительные ветви содержат чувствительные волокна, которые переходят из ветвей тройничного нерва к ветвям лицевого нерва.

Вопросы для повторения и самоконтроля

1. Назовите ветви лицевого нерва. Какие ветви отходят от этого нерва в толще пирамиды височной кости?
2. Из каких волокон состоит большой каменистый нерв? Где этот нерв берет начало, куда направляется?
3. Какие импульсы проводит барабанная струна? Где она начинается и куда направляются образующие ее волокна?
4. Какие двигательные ветви (нервы) отходят от лицевого нерва? Как называется каждая из них и какие мышцы иннервирует?

ПРЕДДВЕРНО-УЛИТКОВЫЙ НЕРВ (VIII)

Преддверно-улитковый нерв (n. vestibulocochleáris) образован чувствительными нервными волокнами, идущими от органов слуха и равновесия. На вентральной поверхности головного мозга преддверно-улитковый нерв выходит позади моста, латерально от лицевого нерва. Далее он идет во внутренний слуховой проход, где разделяется на преддверную и улитковую части.

Преддверная часть (pars [nervus] vestibularis) преддверно-улиткового нерва образована отростками биполярных нейронов **преддверного узла** (gánglion vestibuláre), расположенного на дне внутреннего слухового прохода. Периферические отростки нейронов преддверного узла образуют *передний, задний и латеральный ампулярные нервы* (nn. ampulláres antérior, postérior et latéralis), *эллиптически-мешотчато-ампулярный нерв* (n. utriculoampulláris) и *сферически-мешотчатый нерв* (n. sacculáris). Все эти тонкие нервы заканчиваются рецепторами в перепончатом ла-

биринте внутреннего уха. Центральные отростки этих нейронов образуют преддверную часть преддверно-улиткового нерва, направляющуюся к преддверным ядрам ствола головного мозга.

Улитковая часть (párs [nérvus] cochleáris) преддверно-улиткового нерва образована центральными отростками биполярных нейронов улиткового узла — **спирального узла улитки** (gánglion spirale sóhleae), находящегося в спиральном канале улитки. Центральные отростки этих нейронов направляются к расположенным в покрывке моста улитковым ядрам. Периферические отростки нейронов улиткового узла начинаются рецепторами в спиральном органе улитки внутреннего уха.

ЯЗЫКОГЛОТОЧНЫЙ НЕРВ (IX)

Языкоглоточный нерв (n. glossopharyngeus) содержит чувствительные, двигательные и секреторные (парасимпатические) волокна. Чувствительные волокна оканчиваются на нейронах ядра одиночного пути, двигательные выходят из двойного ядра, вегетативные — из нижнего слюноотделительного ядра. Языкоглоточный нерв выходит из продолговатого мозга 4—5 корешками позади оливы, рядом с корешками блуждающего и добавочного нервов. Вместе с этими нервами языкоглоточный нерв идет к яремному отверстию, к его передней части. В яремном отверстии нерв утолщается и образует **верхний узел** (gánglion supérior), или внутричерепной узел. Под яремным отверстием, в области каменистой ямочки, находится **нижний узел** (gánglion inférior), или внечерепной узел языкоглоточного нерва. Оба узла образованы телами псевдоуниполярных нейронов. Их центральные отростки направляются к ядру одиночного пути. Периферические отростки этих клеток следуют от рецепторов, расположенных в слизистых оболочках задней трети языка, глотки, барабанной полости, от сонного синуса и клубочка.

После выхода из яремного отверстия языкоглоточный нерв проходит на латеральную поверхность внутренней сонной артерии (рис. 193). Пройдя далее между внутренней сонной артерией и внутренней яремной веной, языкоглоточный нерв делает дугообразный изгиб выпуклостью вниз, направляется вниз и вперед между шилоглоточной и шилоязычной мышцами к корню языка. Конечными ветвями языкоглоточного нерва являются **язычные ветви** (гг. linguáles), которые разветвляются в слизистой оболочке задней трети спинки языка. Ветвями языкоглоточного нерва являются барабанный нерв, а также синусная, глоточные, шилоглоточная и другие ветви.

Барабанный нерв (n. tympanicus) содержит чувствительные и секреторные волокна (парасимпатические), отходит от нижнего узла языкоглоточного нерва в каменистую ямочку и в барабанный канал височной кости. В слизистой оболочке барабанной

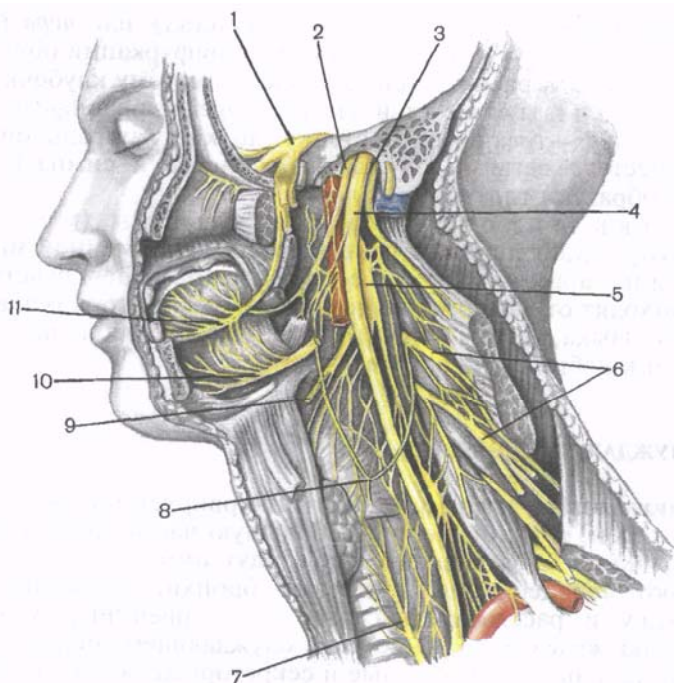


Рис. 193. Языкоглоточный, блуждающий и добавочный нервы; вид слева. (Мышцы, сосуды, левая стенка основания черепа и левая половина нижней челюсти удалены.)

1 — узел тройничного нерва; 2 — языкоглоточный нерв; 3 — добавочный нерв; 4 — блуждающий нерв; 5 — верхний шейный узел; 6 — шейное сплетение; 7 — нижний гортанный нерв; 8 — шейная петля; 9 — верхний гортанный нерв; 10 — подъязычный нерв; 11 — язычный нерв.

полости нерв образует **барабанное сплетение** (pléxus tympanicus) вместе с симпатическими постганглионарными волокнами с о н н о - б а р а б а н н ы х н е р в о в (nn. caroticotympanici). Чувствительные волокна барабанного сплетения иннервируют слизистую оболочку барабанной полости, ячеек сосцевидного отростка, слуховой трубы (трубная ветвь, r. tubarius). Волокна барабанного сплетения собираются в малый каменистый нерв, который выходит из барабанной полости на переднюю поверхность пирамиды височной кости через расщелину канала малого каменистого нерва. Затем этот нерв через хрящ рваного отверстия выходит из полости черепа и вступает в **ушной** (парасимпатический) **узел**. **Малый каменистый нерв** (n. petrosus minor) образован преганглионарными парасимпатическими секреторными для околоушной железы волокнами, являющимися аксонами нижнего слюноотделительного ядра.

С и н у с н а я в е т в ь (г. *sinus carótici*), или *нерв Геринга*, чувствительный, уходит вниз к области бифуркации общей сонной артерии и к расположенному здесь сонному клубочку.

Г л о т о ч н ы е в е т в и (гг. *pharýngei, s. pharyngeáles*) в количестве двух—трех входят в стенку глотки с латеральной стороны. Вместе с ветвями блуждающего нерва и симпатического ствола образуют глоточное сплетение.

В е т в ь ш и л о г л о т о ч н о й м ы ш ц ы (г. *músculi stylopharýngei*) двигательная, идет вперед к одноименной мышце.

М и н д а л и к о в ы е в е т в и (гг. *tonsilláres*) чувствительные, отходят от языкоглоточного нерва перед его вступлением в корень языка, направляются к слизистой оболочке небных дужек и к небной миндалине.

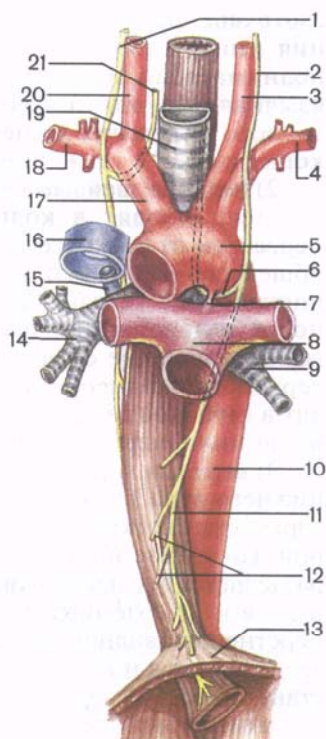
БЛУЖДАЮЩИЙ НЕРВ (X)

Блуждающий нерв (n. *vágus*) иннервирует оболочки мозга, органы шеи, грудной полости, большую часть органов живота. По волокнам блуждающего нерва идут импульсы, которые замедляют сердцебиение, суживают бронхи, усиливают перистальтику и расслабляют сфинктеры кишечника, усиливают секрецию желез и др. В составе блуждающего нерва имеются чувствительные, двигательные и секреторные волокна. Чувствительные волокна являются центральными отростками псевдоуниполярных нейронов верхнего и нижнего узлов блуждающего нерва. **Верхний узел** (*gánglion supé rius*) блуждающего нерва находится на уровне яремного отверстия, **нижний узел** (*gánglion infé rius*) — чуть-чуть ниже. Двигательные волокна блуждающего нерва начинаются от двойного ядра, расположенного в покрышке продолговатого мозга. Вегетативные преганглионарные парасимпатические волокна берут начало от заднего ядра блуждающего нерва. Помимо этого, в составе блуждающего нерва имеются симпатические волокна, подходящие к нему в составе соединительных ветвей от симпатического ствола.

Блуждающий нерв выходит из продолговатого мозга 10—18 корешками позади оливы, рядом с языкоглоточным и добавочным нервами. Корешки блуждающего нерва соединяются в один ствол, идущий через переднюю часть яремного отверстия. Выйдя из отверстия, блуждающий нерв вначале располагается позади языкоглоточного нерва и кпереди от добавочного нерва и внутренней яремной вены, латеральнее и кпереди от подъязычного нерва. На шее блуждающий нерв проходит между внутренней яремной веной и внутренней сонной артерией, а ниже — между этой же веной и общей сонной артерией. Общая сонная артерия, блуждающий нерв и внутренняя яремная вена образуют на шее сосудисто-нервный пучок, окруженный общим соединительнотканым влагалищем. Затем блуждающий нерв

Рис. 194. Топография блуждающих нервов в грудной полости.

1 — правый блуждающий нерв; 2 — левый блуждающий нерв; 3 — левая общая сонная артерия; 4 — левая подключичная артерия; 5 — дуга аорты; 6 — левый возвратный гортанный нерв; 7 — артериальная связка; 8 — легочный ствол; 9 — главный левый бронх; 10 — грудная часть аорты; 11 — передний ствол блуждающего нерва; 12 — пищеводное сплетение; 13 — диафрагма; 14 — правый главный бронх; 15 — непарная вена; 16 — верхняя полая вена; 17 — плечеголовный ствол; 18 — правая подключичная артерия; 19 — трахея; 20 — правая общая сонная артерия; 21 — правый возвратный гортанный нерв.



проникает в грудную полость, в заднее средостение. Правый блуждающий нерв проходит впереди правой подключичной артерии, левый блуждающий нерв — впереди дуги аорты (рис. 194). Ниже блуждающий нерв идет по задней поверхности корня легкого своей стороны. Далее оба нерва прилежат к наружной поверхности пищевода. Левый блуждающий нерв постепенно смещается на переднюю поверхность пищевода, правый — на заднюю его поверхность. Блуждающие нервы вместе с пищеводом проходят через диафрагму в брюшную полость. Левый блуждающий нерв располагается на передней стенке желудка, правый — на задней.

В составе блуждающего нерва по топографическому принципу различают головной, шейный, грудной и брюшной отделы.

От головного отдела блуждающего нерва (до уровня яремного отверстия) отходят менингеальная и ушная ветви:

1) **менингеальная ветвь** (г. *meningaeus*) от верхнего узла блуждающего нерва идет к твердой оболочке головного мозга в области задней черепной ямки, а затем к затылочному и поперечному синусам;

2) **ушная ветвь** (г. *auricularis*) от верхнего узла блуждающего нерва проходит в сосцевидном канальце височной кости, иннервирует кожу задней стенки наружного слухового прохода и наружную поверхность ушной раковины.

От шейного отдела отходит несколько ветвей:

1) **глоточные ветви** (гг. *pharyngei*, s. *pharyngealis*) в количестве двух—трех идут к стенкам глотки, где вместе с ветвями языкоглоточного нерва и верхнего симпатического узла образуют

глоточное сплетение (pléxus pharýngeus). Из глоточного сплетения иннервируются мышцы — констрикторы глотки; мышца, поднимающая мягкое небо; мышца язычка (небного), небно-язычная и небо-глоточная мышцы. Чувствительные ветви глоточного сплетения иннервируют слизистую оболочку глотки и корня языка, а также щитовидную и околощитовидную железы;

2) **верхние шейные сердечные ветви** (гг. cardíaci cervicáles superiores) отходят в количестве одной—трех от блуждающего нерва или от верхнего гортанного нерва, спускаются вниз вдоль общей сонной артерии. Эти ветви идут по задней поверхности щитовидной железы, затем левые ветви — по передней поверхности дуги аорты и входят в состав сердечных сплетений. Левые верхние шейные сердечные ветви участвуют в образовании поверхностного внеорганного сердечного сплетения, правые входят в глубокое сердечное сплетение. Верхние шейные сердечные ветви иннервируют также тимус и щитовидную железу;

3) **верхний гортанный нерв** (п. larýngeus supéríor) отходит от нижнего узла блуждающего нерва, идет вперед по боковой поверхности глотки кзади от внутренней и наружной сонных артерий. На уровне подъязычной кости верхний гортанный нерв подразделяется на наружную и внутреннюю ветви. **Н а р у ж н а я в е т в ь** (г. extérnus) иннервирует нижний констриктор глотки, перстнещитовидную мышцу, отдает волокна к щитовидной железе. **В н у т р е н н я я в е т в ь** (г. intérnus), чувствительная по составу, вместе с верхней гортанной артерией прободает щитоподъязычную мембрану и иннервирует слизистую оболочку гортани выше голосовой щели и слизистую оболочку корня языка.

4) **возвратный гортанный нерв** (п. larýngeus rеssúrens) имеет различное начало справа и слева. Правый возвратный гортанный нерв отходит от блуждающего нерва на уровне подключичной артерии, огибает ее снизу и сзади, поднимается по латеральной поверхности трахеи. Левый возвратный гортанный нерв начинается на уровне дуги аорты, огибает ее снизу в переднезаднем направлении, идет вверх в борозде между пищеводом и трахеей. От возвратных гортанных нервов отходят трахеальные ветви. Конечной ветвью возвратного нерва с каждой стороны является **нижний гортанный нерв** (п. larýngeus inférior), который иннервирует слизистую оболочку гортани ниже голосовой щели и все мышцы гортани, кроме перстнещитовидной.

В г р у д н о м о т д е л е от блуждающего нерва отходят ветви к внутренним органам:

1) **грудные сердечные ветви** (гг. cardíaci thorácici) направляются к внеорганным поверхностному и глубокому сердечным сплетениям;

2) **бронхиальные ветви** (гг. bronchiáles) идут к корню легкого, где вместе с симпатическими нервами образуют **легочное сплетение** (pléxus pulmonális), которое окружает бронхи, входя вместе с ними в легкое;

3) **пищеводные ветви** (gr. esophageáles) участвуют в образовании расположенного на поверхности пищевода **пищеводного сплетения** (pléxus esophágeus), ветви которого идут к его стенкам, мышцам и слизистой оболочке.

Брюшной отдел блуждающего нерва представлен передним и задним блуждающими стволами, выходящими из пищевого сплетения, и их ветвями:

1) **передний блуждающий ствол** (trúncus vagális antérior) переходит с передней поверхности пищевода на переднюю стенку желудка, располагаясь вдоль малой его кривизны. От переднего блуждающего ствола к желудку отходят **передние желудочные ветви** (gr. gástrici antériores) и **печеночные ветви** (gr. hepáticos), которые между листками малого сальника идут к печени;

2) **задний блуждающий ствол** (trúncus vagális postérior) переходит на заднюю стенку желудка, располагаясь преимущественно вдоль его малой кривизны. Задний блуждающий ствол отдает **задние желудочные ветви** (gr. gástrici posteriores) и **чревные ветви** (gr. coeliáci), которые вдоль левой желудочной артерии идут к чревному сплетению.

Волокна блуждающего нерва вместе с симпатическими волокнами чревного сплетения идут к печени, селезенке, поджелудочной железе, тонкой и толстой кишке (до уровня нисходящей ободочной кишки).

ДОБАВОЧНЫЙ НЕРВ (XI)

Добавочный нерв (n. accessórius), или *виллизиев нерв*, образован отростками двигательных ядер, расположенных в крышке продолговатого мозга и в спинном мозге. **Черепные корешки** (rádices craníales) добавочного нерва выходят из задней латеральной борозды продолговатого мозга, позади оливы. **Спинномозговые корешки** (rádices spináles) появляются из заднелатеральной борозды спинного мозга, поднимаются через большое затылочное отверстие в полость черепа и позади дольки полушария мозжечка (миндалины мозжечка) соединяются с черепными корешками. У выхода из яремного отверстия добавочный нерв отдает внутреннюю и наружную ветви. **Внутренняя ветвь** (r. intérnus), более тонкая, входит в состав блуждающего нерва над его нижним узлом. **Наружная ветвь** (r. extérnus) добавочного нерва идет позади шиловидного отростка височной кости и начинающихся от него мышц, проходит позади заднего брюшка двубрюшной мышцы и направляется к грудино-ключично-сосцевидной мышце. Часть волокон наружной ветви прободает грудино-ключично-сосцевидную мышцу и входит в передний край трапецевидной мышцы, которую иннервирует.

Добавочный нерв отдает соединительные ветви к передним ветвям III и IV шейных спинномозговых нервов и к подъязычному нерву.

ПОДЪЯЗЫЧНЫЙ НЕРВ (XII)

Подъязычный нерв (n. hypoglossus), образованный волокнами двигательного ядра, иннервирует мышцы языка и некоторые мышцы шеи. Из мозга нерв выходит в борозде между пирамидой и оливой, направляется вперед и латерально в канал подъязычного нерва затылочной кости. Выйдя из канала, подъязычный нерв идет вниз и вперед, огибает блуждающий нерв и внутреннюю сонную артерию с латеральной стороны. Пройдя между внутренней сонной артерией и внутренней яремной веной, нерв направляется под заднее брюшко двубрюшной мышцы и под шилоподъязычную мышцу в поднижнечелюстной треугольник, где образует дугу выпуклостью вниз (см. рис. 190). Затем этот нерв идет вперед и вверх в толщу языка к его мышцам.

От подъязычного нерва отходит нисходящая ветвь. Она содержит двигательные волокна, которые соединяются с волокнами, отходящими от передних ветвей первого и второго спинномозговых нервов. Образованная в результате **шейная петля** (*ansa cervicalis*) располагается кпереди от общей сонной артерии или на передней поверхности внутренней яремной вены (реже позади нее).

Ветви шейной петли иннервируют лопаточно-подъязычную, грудино-подъязычную, грудино-щитовидную и щито-подъязычную мышцы. В составе подъязычного нерва имеются чувствительные волокна (из нижнего узла блуждающего нерва), которые отделяются в канале подъязычного нерва и иннервируют твердую оболочку головного мозга в области затылочной кости и затылочный синус. Сводные данные о черепных нервах, их ядрах и областях иннервации приведены в табл. 20.

Т а б л и ц а 20. Области иннервации, состав и название ядер черепных нервов

Название нерва	Ядра, расположенные в стволе мозга	Иннервируемые органы
I. Обонятельный нерв	—	Обонятельная область слизистой оболочки полости носа
II. Зрительный нерв	—	Сетчатка глазного яблока
III. Глазодвигательный нерв	Ядро глазодвигательного нерва (двигательное)	Мышца, поднимающая верхнее веко, медиальная верхняя и нижняя прямые мышцы, нижняя косая мышца (глаза)
	Добавочное глазодвигательное ядро (парасимпатическое)	Ресничная мышца; мышца, суживающая зрачок

Название нерва	Ядра, расположенные в стволе мозга	Иннервируемые органы
IV. Блоковый нерв	Ядро блокового нерва (двигательное)	Верхняя косая мышца (глаза)
V. Тройничный нерв	Ядро тройничного нерва (двигательное)	Жевательные мышцы; мышца, поднимающая небную занавеску; мышца, напрягающая барабанную перепонку; челюстно-подъязычная и подбородочно-подъязычная мышцы; переднее брюшко двубрюшной мышцы
	Среднемозговое ядро тройничного нерва (чувствительное)	Кожа лобной и височной областей головы, кожа лица
	Ядро моста тройничного нерва (чувствительное)	Слизистая оболочка полостей носа и рта, передних $\frac{2}{3}$ языка, зубы, малые слюнные железы, органы глазницы, твердая оболочка головного мозга в области передней и средней черепных ямок
VI. Отводящий нерв	Ядро отводящего нерва (двигательное)	Латеральная прямая мышца (глаза)
VII. Лицевой нерв (промежуточно-лицевой)	Ядро лицевого нерва (двигательное)	Мимические мышцы, подкожная мышца шеи, заднее брюшко двубрюшной мышцы, шилоподъязычная мышца, мышца стремечка (стременная), задняя ушная мышца
	Ядро одиночного пути (чувствительное)	Вкусовая чувствительность передних $\frac{2}{3}$ языка
	Верхнее слюноотделительное ядро (парасимпатическое)	Слезная железа, слизистая оболочка полости носа Подъязычная железа, нижнечелюстная железа, мелкие слюнные железы
VIII. Преддверно-улитковый нерв	Улитковая часть: заднее и переднее ядра Преддверная часть: медиальное, латеральное, верхнее и нижнее ядра (чувствительные)	Спиральный орган Гребешок ампулы, пятна маточки, пятна мешочка

Название нерва	Ядра, расположенные в стволе мозга	Иннервируемые органы
IX. Языкоглоточный нерв	Двойное ядро (двигательное)	Шилоглоточная мышца, мышцы глотки
	Ядро одиночного пути (чувствительное)	Барабанная полость, слуховая труба, слизистая оболочка корня языка, глотки, небные миндалины, вкусовая чувствительность задней трети языка
	Нижнее слюноотделительное ядро (парасимпатическое)	Околоушная железа (слюнная)
X. Блуждающий нерв	Двойное ядро (двигательное)	Мышца, поднимающая небную занавеску; мышца язычка, небно-язычная мышца; небно-глоточная мышца, мышцы гортани
	Ядро одиночного пути (чувствительное)	Твердая оболочка головного мозга в области задней черепной ямки, кожа наружного слухового прохода и ушной раковины, органы шеи, груди и живота
	Заднее ядро блуждающего нерва (парасимпатическое)	Гладкая мускулатура и железы органов грудной и брюшной полостей
XI. Добавочный нерв	Ядро добавочного нерва (двигательное)	Грудино-ключично-сосцевидная и трапециевидная мышцы
XII. Подъязычный нерв	Ядро подъязычного нерва (двигательное)	Мышцы языка

Вопросы для повторения и самоконтроля

1. Назовите нервы преддверной части преддверно-улиткового нерва. Где располагается чувствительный узел этого нерва и как он называется?
2. Перечислите ветви языкоглоточного нерва. Какая из этих ветвей содержит преганглионарные парасимпатические волокна к околоушной слюнной железе? Опишите топографию этой ветви.
3. Последовательно перечислите ветви, отходящие от блуждающего нерва в головном, шейном и грудном отделах.
4. Какие корешки имеет добавочный нерв? Назовите органы, которые иннервирует этот нерв.
5. Опишите топографические взаимоотношения подъязычного нерва с мышцами шеи, внутренней сонной артерией, внутренней яремной веной.

СПИННОМОЗГОВЫЕ НЕРВЫ

Спинномозговые нервы (n. spináles) представляют собой парные, расположенные метамерно нервные стволы. У человека 31—33 пары спинномозговых нервов: 8 пар шейных, 12 пар грудных, 5 пар поясничных, 5 пар крестцовых и 1—3 пары копчиковых, соответствующих 31—33 сегментам спинного мозга. Каждый спинномозговой нерв по происхождению соответствует определенному сегменту тела и иннервирует развившийся из этого сегмента участок кожи (производное дерматомы), мышцы (из миотомы) и кости (из склеротомы).

Спинномозговой нерв начинается двигательным и чувствительным корешками. **Передний (двигательный) корешок** (rádix ventrális, s. antérior, s. motória) спинномозгового нерва образован аксонами двигательных нейронов, тела которых находятся в передних рогах спинного мозга. **Задний (чувствительный) корешок** (rádix dorsális, s. postérior, s. sensória) формируется центральными отростками псевдоуниполярных клеток, тела которых образуют спинномозговой узел. Периферические отростки псевдоуниполярных нейронов идут на периферию, где в органах и тканях находятся их воспринимающие аппараты — рецепторы. Уровень выхода корешков из спинного мозга не совпадает с расположением межпозвоночных отверстий, поскольку спинной мозг не заполняет всего позвоночного канала. Корешки, начиная с нижних шейных, идут к своим межпозвоночным отверстиям в нисходящем направлении. Корешки нижних поясничных и крестцовых спинномозговых нервов образуют «конский хвост».

Каждый задний корешок имеет расширение — **спинномозговой узел (gánglion spinále)**. Число нейронов, образующих спинномозговой узел, очень велико. В составе шейного и поясничного спинномозговых узлов насчитывается около 50 000 нервных клеток, в грудных узлах — 25 000, в крестцовых — 35 000 нейронов в одном узле. Располагаются спинномозговые узлы возле межпозвоночных отверстий. Спинномозговые узлы первого и второго шейных спинномозговых нервов находятся соответственно выше и ниже дуги атланта. Каждый спинномозговой узел окружен соединительнотканной капсулой. От капсулы в паренхиме узла проникают тонкие пучки соединительнотканных волокон, которые образуют каркас узла и содержат кровеносные сосуды. Нейроны в спинномозговых узлах располагаются группами, занимая преимущественно периферию узла. Центр спинномозгового узла состоит в основном из отростков нервных клеток. Нейроны узла окружены глиальными клетками — мантийными глиоцитами.

У выхода через межпозвоночное отверстие из позвоночного канала передний и задний корешки соединяются, образуя ствол спинномозгового нерва. Он короткий (длиной 0,5—1,5 см) и не

заполняет полностью межпозвоночное отверстие, оставляя пространство для прохождения кровеносных сосудов. Каждый спинномозговой нерв содержит как двигательные, так и чувствительные волокна. В составе передних корешков, выходящих из VIII шейного, всех грудных и верхних двух поясничных сегментов, всегда имеются вегетативные (симпатические) преганглионарные волокна, идущие от нейронов боковых рогов спинного мозга.

Спинномозговой нерв после выхода из межпозвоночного отверстия делится на несколько ветвей: переднюю, заднюю, менингеальную, а также белую соединительную ветвь (в груднопоясничном отделе). Белая соединительная ветвь есть только с VIII шейного по II поясничный спинномозговые нервы. Передние и задние ветви спинномозговых нервов являются смешанными. Белые соединительные ветви содержат преганглионарные симпатические волокна, идущие к узлам симпатического ствола.

Менингеальные ветви спинномозговых нервов также проникают через соответствующие межпозвоночные отверстия в позвоночном канале; иннервируют стенки позвоночного канала, оболочки спинного мозга.

Ко всем спинномозговым нервам от симпатического ствола проходят **серые соединительные ветви** (гр. *communicantes grisei*). Они представлены симпатическими нервными волокнами, идущими от всех узлов симпатического ствола. В составе всех спинномозговых нервов и их ветвей постганглионарные симпатические волокна направляются к кровеносным и лимфатическим сосудам, коже, скелетным мышцам и другим тканям, что обеспечивает их функции и обменные процессы (трофическая иннервация).

ЗАДНИЕ ВЕТВИ СПИННОМОЗГОВЫХ НЕРВОВ

Задние ветви спинномозговых нервов (гр. *dorsales, s. posteriores*) отдают **латеральные и медиальные ветви** (гр. *laterales et mediales*), которые иннервируют глубокие (собственные) мышцы спины, мышцы затылка и кожу задней поверхности головы и туловища. Отделившись от стволов спинномозговых нервов, задние ветви идут назад (между поперечными отростками позвонков), огибая суставные отростки. Задние ветви крестцовых спинномозговых нервов выходят через дорсальные крестцовые отверстия. Различают ветви шейных, грудных, поясничных, крестцовых и копчикового нервов.

Задняя ветвь первого спинномозгового нерва (C_1) называется **подзатылочным нервом** (п. *suboccipitalis*). Он идет назад между затылочной костью и атлантом, проходит по верхней поверхности задней дуги атланта. Этот нерв почти целиком двигательный, он иннервирует верхнюю и нижнюю косые мышцы голо-

вы, задние большую и малую прямые мышцы головы. Небольшое количество чувствительных волокон в его составе иннервирует суставы между атлантом и осевым позвонком, а также капсулу атлантозатылочного сустава. Отмечается постоянная связь подзатылочного нерва с задней ветвью второго шейного спинномозгового нерва.

Задняя ветвь второго шейного спинномозгового нерва (C_{II}) — **большой затылочный нерв** (n. occipitalis májor) — толстый, отходит от второго шейного спинномозгового нерва у нижнего края нижней косой мышцы (головы). Далее нерв идет между нижней косой и полуостистой мышцами головы на боковую поверхность выйной связки. Этот нерв отдает короткие мышечные ветви и длинную кожную ветвь. Мышечные ветви иннервируют полуостистую и длинную мышцы головы, ременные мышцы головы и шеи. Длинная ветвь нерва прободает полуостистую мышцу головы и трапециевидную мышцу, сопровождает затылочную артерию. Вместе с этой артерией нерв поднимается кверху и иннервирует кожу затылочной области. Задние ветви остальных шейных спинномозговых нервов иннервируют кожу задней области шеи.

Задние ветви спинномозговых нервов разветвляются в мышцах и коже спины, которые они иннервируют.

Задние ветви поясничных спинномозговых нервов иннервируют глубокие мышцы спины и кожу поясничной области. Три верхние латеральные ветви идут вниз и латерально к коже латеральной половины ягодичной области и большого вертела, образуя **верхние нервы ягодич** (nn. clúniun superiorés).

Задние ветви крестцовых и копчикового спинномозговых нервов состоят в основном из чувствительных волокон. Задние ветви четырех верхних крестцовых спинномозговых нервов проходят через дорсальные крестцовые отверстия, отдают ветви к крестцово-подвздошному суставу, иннервируют кожу задней поверхности крестца, а также образуют **средние нервы ягодич** (nn. clúneun médii). Эти нервы прободают большую ягодичную мышцу и иннервируют кожу в средней и нижней ягодичных областях. Задние ветви пятого крестцового и копчикового спинномозговых нервов проходят рядом с крестцово-копчиковой связкой (или прободают ее), соединяются с заднепроходно-копчиковым нервом (см. «Копчиковое сплетение») и иннервируют кожу в области копчика и анального отверстия.

ПЕРЕДНИЕ ВЕТВИ СПИННОМОЗГОВЫХ НЕРВОВ

Передние ветви спинномозговых нервов (rr. ventráles, s. anteriorés) иннервируют мышцы и кожу передних и боковых отделов шеи, груди, живота и конечностей. Метамерное строение сохраняют только ветви грудных спинномозговых нервов. Передние ветви шейных, поясничных, крестцовых и копчиковых

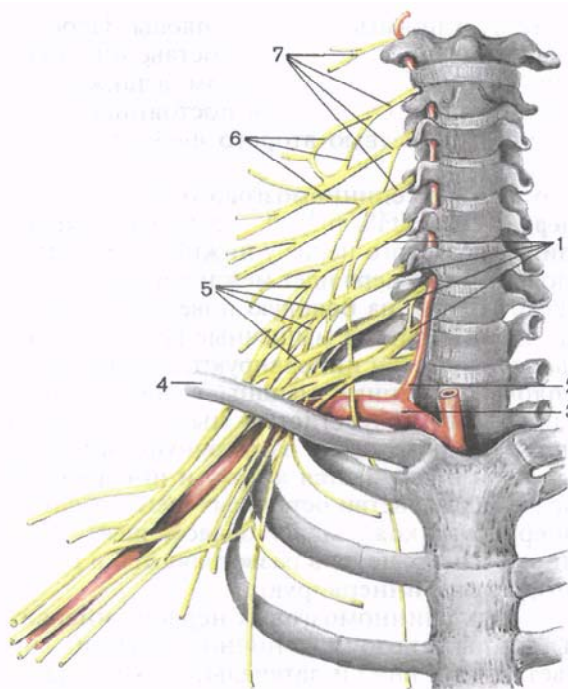


Рис. 195. Формирование шейного и плечевого сплетений (схема).

1 — передние ветви шейных спинномозговых нервов (C_v — C_{VIII}); 2 — позвоночная артерия; 3 — подключичная артерия; 4 — ключица; 5 — плечевое сплетение; 6 — шейное сплетение; 7 — передние ветви шейных спинномозговых нервов (C_1 — C_{IV}).

спинномозговых нервов образуют сплетения. Эти сплетения формируются путем соединения друг с другом соседних спинномозговых нервов. В сплетениях происходит обмен волокнами, принадлежащими соседним сегментам спинного мозга. Благодаря перераспределению чувствительных волокон в сплетениях устанавливается взаимосвязь одного участка кожи с соседними сегментами спинного мозга, поэтому при действии внешних факторов на кожу ответные сигналы передаются многим мышцам. В результате повышается надежность периферической иннервации и обеспечиваются сложные рефлекторные реакции организма. Выделяют шейное, плечевое, поясничное, крестцовое и копчиковое сплетения.

Шейное сплетение

Шейное сплетение (plexus cervicales) образовано передними ветвями четырех верхних шейных (C_1 — C_{IV}) спинномозговых нервов (рис. 195; табл. 21). Передняя ветвь (C_{II}) выходит между передней и латеральной прямыми мышцами головы, остальные передние ветви — между передними и задними межпозвоночными мышцами, позади позвоночной артерии.

Т а б л и ц а 21. Шейное сплетение, его ветви и иннервируемые органы

Нервы (ветви) шейного сплетения	Сегменты спинного мозга	Иннервируемые органы
Мышечные ветви	C _I —C _{IV}	Передняя и латеральная мышцы головы; длинные мышцы головы и шеи; мышца, поднимающая лопатку; лестничные и передние межпоперечные мышцы; грудино-ключично-сосцевидная и трапецевидная мышцы
Верхние и нижние корешки шейной петли	C _I —C _{III}	Грудино-подъязычная, грудино-щитовидная, лопаточно-подъязычная и щитоподъязычная мышцы
Малый затылочный нерв	C _{II} —C _{III}	Кожа латеральной части затылочной области
Большой затылочный нерв	C _{III}	Кожа ушной раковины и наружного слухового прохода
Поперечный нерв шеи	C _{III}	Кожа передней и боковой областей шеи
Надключичные нервы	C _{III} —C _{IV}	Кожа боковой области шеи и области ключицы, а также кожа над дельтовидной и большой грудной мышцами
Диафрагмальный нерв	C _{III} —C _{IV} (C _V)	Диафрагма, плевра, перикард, брюшина, покрывающая диафрагму, печень и желчный пузырь

Сплетения располагаются сбоку от поперечных отростков, между началом передней лестничной мышцы и длинной мышцей шеи (медиально), средней лестничной мышцей, мышцей, поднимающей лопатку, и ременной мышцей шеи латерально. Спереди и сбоку сплетение прикрыто грудино-ключично-сосцевидной мышцей.

Шейное сплетение имеет соединения с подъязычным нервом при помощи передних ветвей первого и второго шейных спинномозговых нервов, с добавочным нервом, с плечевым сплетением (посредством передней ветви четвертого шейного спинномозгового нерва), с верхним шейным узлом симпатического ствола.

Из шейного сплетения выходят мышечные ветви, которые иннервируют длинные мышцы головы и шеи, лестничные мышцы, латеральную и переднюю прямые мышцы головы, мышцу, поднимающую лопатку, а также трапецевидную и гру-

дино-ключично-сосцевидную мышцы. Шейное сплетение отдает также волокна, образующие **нижний корешок** (*radix inférior*) шейной петли. **Верхний корешок** (*radix supérior*) этой петли образован нисходящей ветвью подъязычного нерва (см. «Подъязычный нерв»). Волокна, отходящие от шейной петли, иннервируют поверхностные мышцы шеи, расположенные ниже подъязычной кости.

Чувствительными ветвями шейного сплетения являются малый затылочный нерв, большой ушной нерв, поперечный нерв шеи и надключичные нервы. Эти нервы отходят от сплетения, огибают задний край грудино-ключично-сосцевидной мышцы и выходят из-под нее в подкожную клетчатку. Наиболее длинным нервом шейного сплетения является диафрагмальный нерв.

1. Малый затылочный нерв (*n. occipitalis minor*) образуется преимущественно ветвями второго и третьего шейных спинномозговых нервов. Выходит под кожу у заднего края грудино-ключично-сосцевидной мышцы, направляется вверх и кзади и иннервирует кожу позади ушной раковины и над ней.

2. Большой ушной нерв (*n. auriculáris mágnus*) состоит преимущественно из волокон третьего и в меньшей степени четвертого шейных спинномозговых нервов. Проекция выхода этого нерва на шею приходится на границе между верхней и средней третями заднего края грудино-ключично-сосцевидной мышцы. Большой ушной нерв делится на переднюю и заднюю ветви, которые направляются вверх. *Задняя ветвь* идет вертикально вверх и иннервирует кожу задней и латеральной поверхностей ушной раковины, кожу мочки уха. Часть волокон прободает хрящ ушной раковины и иннервирует кожу наружного слухового прохода. *Передняя ветвь* большого ушного нерва идет косо вперед и иннервирует кожу лица в области околоушной слюнной железы.

3. Поперечный нерв шеи (*n. transversus cólli*) состоит из волокон передней ветви третьего шейного спинномозгового нерва. Нерв выходит из-под заднего края грудино-ключично-сосцевидной мышцы, направляется вперед, отдает *верхние и нижние ветви*, которые проникают через подкожную мышцу шеи и идут к коже передних отделов шеи. Поперечный нерв шеи анастомозирует с шейной ветвью лицевого нерва, волокна которой приходя в область шеи для иннервации подкожной мышцы шеи.

4. Надключичные нервы (*nn. supraclaviculáres*) образованы преимущественно ветвями четвертого и частично пятого шейных спинномозговых нервов. Надключичные нервы появляются на поверхности подкожной мышцы шеи на уровне середины заднего края грудино-ключично-сосцевидной мышцы, идут вниз, веерообразно расходятся и иннервируют кожу над ключицей и в верхнепередней области груди (до уровня III ребра). Соответственно расположению различают **медialные, промежуточные и латеральные надключичные нервы** (*nn. supraclaviculáres mediáles, intermédi et lateráles*).

5. Диафрагмальный нерв (n. phrénicus) образуется преимущественно передними ветвями третьего и четвертого шейных спинномозговых нервов, спускается отвесно вниз по передней поверхности передней лестничной мышцы, проходит в грудную полость между подключичными артерией и веной, медиальнее внутренней грудной артерии. Далее нерв идет рядом с куполом плевры, кпереди от корня легкого, под средостенной плеврой. *Правый диафрагмальный нерв* проходит по латеральной поверхности верхней полой вены, примыкает к перикарду, располагается кпереди по сравнению с левым диафрагмальным нервом. *Левый диафрагмальный нерв* пересекает спереди дугу аорты и проникает в диафрагму на границе сухожильного центра и реберной ее части. Двигательные волокна диафрагмальных нервов иннервируют диафрагму, чувствительные волокна идут к плевре и перикарду (*п е р и к а р д и а л ь н а я в е т в ь*, г. pericardiácus). Часть ветвей диафрагмального нерва — *д и а ф р а г м а л ь н о - б р ю ш н ы е в е т в и* (гг. phrenicoabdomináles) проходит в брюшную полость и иннервирует брюшину, выстилающую диафрагму. Правый диафрагмальный нерв проходит транзитом (не прерываясь) через чревное сплетение к брюшине, покрывающей печень и желчный пузырь.

Вопросы для повторения и самоконтроля

1. Из каких корешков формируются спинномозговые нервы? На какие ветви делится спинномозговой нерв?
2. Как называются задние ветви спинномозговых нервов в разных отделах тела? Какие органы они иннервируют?
3. Что называют сплетением нервов? Из чего образовано сплетение?
4. Назовите нервы шейного сплетения и области, где они разветвляются.

Плечевое сплетение

Плечевое сплетение (pléxus brachiális) образовано передними ветвями четырех нижних шейных ($C_v - C_{VIII}$) спинномозговых нервов (см. рис. 192). В составе сплетения по топографическому признаку различают **надключичную** и **подключичную части** (párs supraclaviculáris et párs infraclaviculáris). Вначале плечевое сплетение располагается в межлестничном промежутке (надключичная часть), где различают *верхний, средний и нижний стволы плечевого сплетения*. Из межлестничного промежутка эти стволы выходят в большую надключичную ямку (лопаточно-трапециевидный треугольник). На уровне ключицы и ниже стволы плечевого сплетения формируют три пучка (подключичная часть), окружающие в подмышечной полости подмышечную артерию. По отношению к подмышечной артерии это **медиальный, латеральный и задний пучки** (fasciculi mediális, laterális, postérior) плечевого сплетения (рис. 196). К плечевому сплетению подходят соединительные ветви от среднего шейного узла симпатического

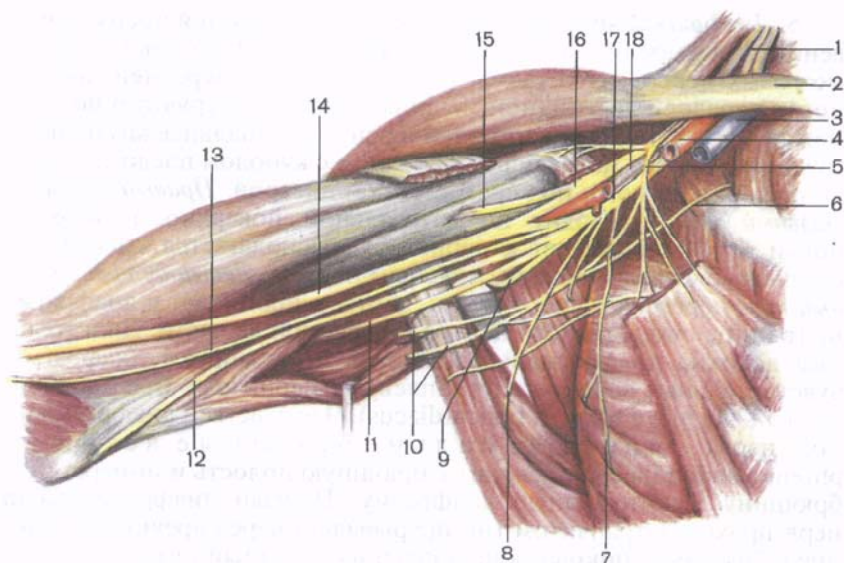


Рис. 196. Нервы плечевого сплетения.

1 — плечевое сплетение; 2 — ключица; 3 — подмышечная вена; 4 — подмышечная артерия; 5 — латеральные и медиальные грудные нервы; 6 — межреберно-плечевой нерв; 7 — длинный грудной нерв; 8 — грудоспинной нерв; 9 — подмышечный нерв; 10 — медиальный кожный нерв плеча; 11 — лучевой нерв; 12 — локтевой нерв; 13 — медиальный кожный нерв предплечья; 14 — срединный нерв; 15 — мышечно-кожный нерв; 16 — латеральный пучок; 17 — медиальный пучок; 18 — задний пучок.

го ствола своей стороны. От плечевого сплетения отходят короткие и длинные ветви. *Короткие ветви* идут преимущественно от надключичной части плечевого сплетения. Они иннервируют кости и мягкие ткани плечевого пояса. *Длинные ветви* плечевого сплетения отходят от подключичной части плечевого сплетения и иннервируют свободную часть верхней конечности (табл. 22).

Короткие ветви плечевого сплетения. К коротким ветвям плечевого сплетения относят дорсальный (задний) нерв лопатки, длинный грудной, подключичный, надлопаточный, подлопаточный, грудоспинной, латеральный и медиальный грудные нервы, а также подмышечный нервы. Мышечные ветви также относятся к коротким ветвям плечевого сплетения, они иннервируют лестничные мышцы и ременную мышцу шеи.

1. **Дорсальный нерв лопатки** (n. dorsalis scapulae) отходит от передних ветвей четвертого и пятого шейных спинномозговых нервов. Нерв проходит по передней поверхности мышцы, поднимающей лопатку, далее между средней и задней лестничными мышцами и разветвляется в большой и малой ромбовидных мышцах и мышце, поднимающей лопатку.

Т а б л и ц а 22. Плечевое сплетение, его ветви и иннервируемые органы. Межреберные нервы

Нервы (ветви) плечевого сплетения	Сегменты спинного мозга	Иннервируемые органы
Дорсальный нерв лопатки	CIV—Cv	Мышца, поднимающая лопатку; ромбо- видные мышцы
Длинный груд- ной нерв	Cv—CvI	Передняя зубчатая мышца
Подключич- ный нерв	Cv	Подключичная мышца
Надлопаточ- ный нерв	Cv—CvI	Надостная и подостная мышцы
Подлопаточ- ный нерв	CvI—CvII	Подлопаточная и большая круглая мышцы
Грудоспинной нерв	CvII—CvIII	Широчайшая мышца спины
Латеральный и медиальный грудные нервы	Cv—CvII	Малая грудная, большая грудная мышцы
Подмышечный нерв	Cv—CvIII	Дельтовидная и малая круглая мышцы, капсула плечевого сустава, кожа задней стороны дельтовидной области, кожа зад- нелатеральной стороны плеча
Мышечно- кожный нерв	Cv—CvIII	Клювовидно-плечевая мышца, двуглавая мышца плеча, плечевая мышца
Срединный нерв	CvI—CvII, ThI	Круглый пронатор, поверхностный сгиба- тель пальцев, латеральная часть глубокого сгибателя пальцев, длинная ладонная мышца, лучевой сгибатель запястья, длинный сгибатель большого пальца кисти; квадратный пронатор; короткая мыш- ца, отводящая большой палец; мышца, противопоставляющая большой палец кисти; поверхностная головка короткого сгибателя большого пальца кисти, 1-я и 2-я червеобразные мышцы. Кожа облас- ти возвышения большого пальца кисти, передней поверхности лучезапястного сустава, середины ладони, I, II, III пальцев и лучевой стороны IV пальца, кожа тыльных сторон средних и дис- тальных фаланг II, III и лучевой стороны IV пальцев

Нервы (ветви) плечевого сплетения	Сегменты спинного мозга	Иннервируемые органы
Локтевой нерв	CvIII—Th _I	Медиальная часть глубокого сгибателя пальцев; мышца — локтевой сгибатель запястья, 3-я и 4-я червеобразные мышцы, короткий сгибатель мизинца; мышца, отводящая мизинец; короткая ладонная мышца; тыльные и ладонные межкостные мышцы; мышца, приводящая большой палец кисти; глубокая головка короткого сгибателя большого пальца кисти. Кожа тыльных сторон IV и V пальцев, локтевой стороны III пальца (кроме кожи дистальных и средних фаланг локтевой стороны III и лучевой стороны IV пальцев); кожа ладонной стороны V пальца, локтевой стороны IV пальца, суставы кисти
Медиальный кожный нерв плеча	CvIII—Th _I	Кожа медиальной стороны плеча
Медиальный кожный нерв предплечья	CvIII—Th _I	Кожа медиальной части передней стороны предплечья
Лучевой нерв	Cv—CvIII, Th _I	Трехглавая мышца плеча; локтевая мышца; плечелучевая мышца; разгибатель пальцев; длинный и короткий лучевые разгибатели запястья; мышца — супинатор; длинная и короткая мышцы, отводящие большой палец кисти; мышца — разгибатель указательного пальца; мышца — разгибатель мизинца; локтевой разгибатель запястья. Кожа задней и заднелатеральной сторон плеча, задней стороны предплечья, тыльных сторон I и II пальцев и лучевой стороны III пальца (кроме дистальных и средних фаланг II и III пальцев)
Межреберные нервы	Th _I —Th _{xII}	Наружные и внутренние межреберные мышцы; поперечная мышца груди; подреберные мышцы; мышцы, поднимающие ребра; поперечная мышца живота; наружная и внутренняя косые мышцы живота; пирамидальная мышца; прямая мышца живота. Кожа груди и живота, плевра, брюшина

2. **Длинный грудной нерв** (n. thorácicus longus) берет начало от передних ветвей пятого и шестого спинномозговых нервов (C_v—C_{vi}), идет позади плечевого сплетения. Далее нерв располагается между подлопаточной и передней зубчатой мышцами, идет вниз между латеральной грудной артериями спереди и грудоспинной артерией сзади. Иннервирует переднюю зубчатую мышцу.

3. **Подключичный нерв** (n. subclávius) образован передней ветвью пятого спинномозгового нерва. Нерв кратчайшим путем идет вниз по наружному краю передней лестничной мышцы к подключичной мышце. Часто подключичный нерв отдает ветвь к диафрагмальному нерву.

4. **Надлопаточный нерв** (n. suprascapuláris) формируется за счет передних ветвей пятого и шестого спинномозговых нервов. Отделяется непосредственно от верхнего пучка плечевого сплетения. Вначале нерв проходит около верхнего края плечевого сплетения под трапецевидной мышцей и нижним брюшком лопаточно-подъязычной мышцы. Далее позади ключицы нерв образует изгиб в латеральную сторону и сзади, проходит в надостную ямку через вырезку лопатки под верхней поперечной ее связкой. Затем вместе с поперечной артерией лопатки надлопаточный нерв проходит под основанием акромиона в подостную ямку. Иннервирует надостную и подостную мышцы, капсулу плечевого сустава.

5. **Подлопаточный нерв** (n. subscapuláris) отходит от передних ветвей пятого—седьмого спинномозговых нервов двумя—тремя стволиками, идет по передней поверхности подлопаточной мышцы. Иннервирует подлопаточную и большую круглую мышцы.

6. **Грудоспинной нерв** (n. thoracodorsális) формируется из передних ветвей пятого—седьмого спинномозговых нервов, направляется вниз вдоль наружного края лопатки к широчайшей мышце спины, которую иннервирует.

7. **Латеральный и медиальный грудные нервы** (nn. pectoráles laterális et mediális) берут начало от латерального и медиального пучков плечевого сплетения (C_v—Th_i). Нервы идут вперед, прободают ключично-грудную фасцию и заканчиваются в большой грудной (медиальный нерв) и в малой грудной (латеральный нерв) мышцах.

8. **Подмышечный нерв** (n. axilláris) начинается от заднего пучка плечевого сплетения (C_v—C_{viii}). Нерв идет латерально и вниз по передней поверхности подлопаточной мышцы, затем поворачивает назад. Вместе с задней артерией, огибающей плечевую кость, нерв проходит через четырехстороннее отверстие и выходит на тыльную поверхность плеча. Далее нерв вступает в дельтовидную мышцу со стороны латеральной поверхности хирургической шейки плечевой кости, отдавая небольшую ветвь к малой круглой мышце и капсуле плечевого сустава. Конечной ветвью подмышечного нерва является **верхний латеральный кожный нерв плеча** (n. cutáneus bráchii laterális supérior), который

выходит под кожу между задним краем дельтовидной мышцы и длинной головкой трехглавой мышцы плеча и иннервирует кожу над дельтовидной мышцей и в латеральной части плеча.

Длинные ветви плечевого сплетения. Длинные ветви плечевого сплетения отходят от латерального, медиального и заднего пучков подключичной части плечевого сплетения. Среди длинных ветвей различают мышечно-кожный, срединный, локтевой нервы, медиальный кожный нерв плеча, медиальный кожный нерв предплечья и лучевой нерв.

1. **Мышечно-кожный нерв** (n. musculocutaneus) отходит от латерального пучка плечевого сплетения. Этот нерв образован передними ветвями пятого—восьмого (C_V — C_{VIII}) шейных спинномозговых нервов. Мышечно-кожный нерв идет вниз и латерально, прорывает клювовидно-плечевую мышцу и отдает ей ветви. Вначале нерв располагается латеральнее срединного нерва, затем книзу отделяется от него. На плече мышечно-кожный нерв проходит между плечевой и двуглавой мышцами плеча, отдает к ним мышечные ветви (rr. musculares). На уровне локтевого сустава, латеральнее конечного отдела сухожилия двуглавой мышцы плеча, мышечно-кожный нерв прорывает фасцию плеча и продолжается в **латеральный кожный нерв предплечья** (n. cutaneus antebrachii lateralis), который спускается вниз под кожей по латеральной стороне предплечья. Латеральный кожный нерв предплечья иннервирует кожу этой области вплоть до возвышения большого пальца (рис. 197).

2. **Срединный нерв** (n. medianus) отходит от места слияния латерального и медиального пучков плечевого сплетения образованных волокнами передних ветвей шестого—восьмого шейных и первого грудного (C_{VI} — Th_I) спинномозговых нервов. Оба пучка соединяются под острым углом впереди подмышечной артерии. На плече срединный нерв проходит вначале в одном фасциальном футляре с плечевой артерией, располагаясь латеральнее ее. Проекция срединного нерва соответствует расположению медиальной борозды плеча. На этом уровне срединный нерв часто имеет соединительную ветвь с мышечно-кожным нервом. Далее книзу срединный нерв вначале огибает плечевую артерию снаружи, затем на уровне нижней половины плеча идет медиальнее плечевой артерии и постепенно отходит от нее кнутри. На уровне локтевого сгиба срединный нерв располагается на расстоянии 1,0—1,5 см медиальнее плечевой артерии, далее проходит под апоневрозом двуглавой мышцы плеча и спускается между головками круглого пронатора. Затем нерв идет вниз между поверхностным и глубоким сгибателями пальцев (рис. 198). В нижней части предплечья срединный нерв располагается между сухожилием лучевого сгибателя запястья медиально и длинной ладонной мышцей латерально. На ладонь нерв проходит через канал запястья.

На плече и в локтевой ямке срединный нерв ветвей не дает. На предплечье от него отходят мышечные ветви к круглому и

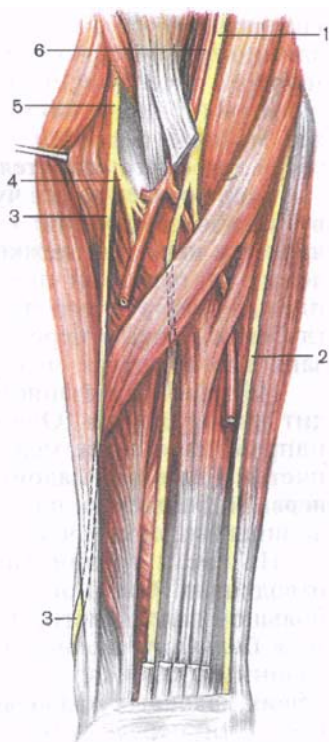
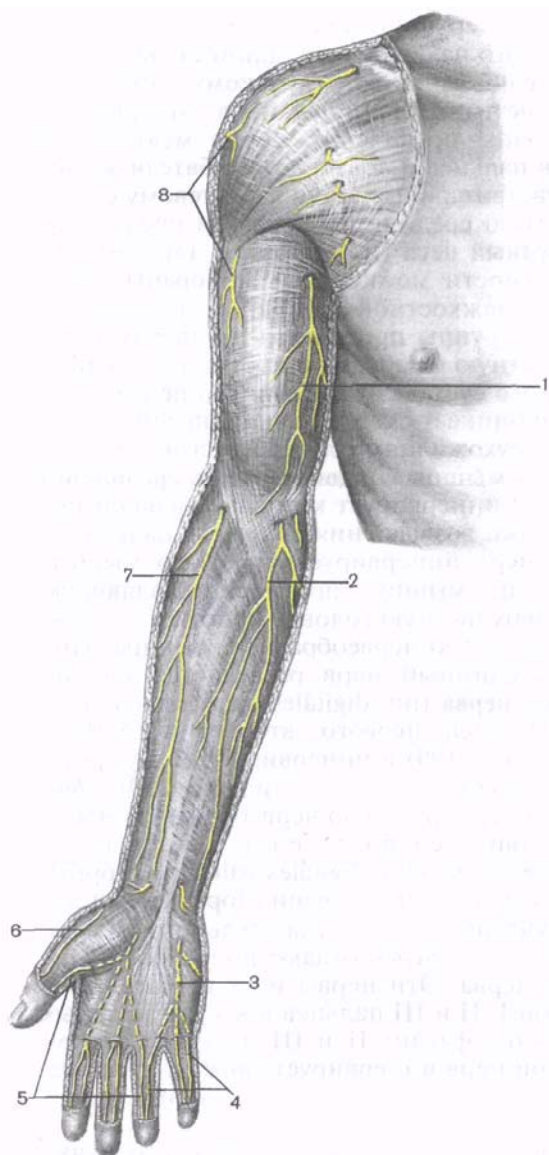


Рис. 198. Срединный нерв и другие нервы передней стороны предплечья, правого. (Поверхностные мышцы удалены.)

1 — срединный нерв; 2 — локтевой нерв; 3 — поверхностная ветвь лучевого нерва; 4 — глубокая ветвь лучевого нерва; 5 — лучевой нерв; 6 — плечевая артерия.

Рис. 197. Кожные нервы правой верхней конечности; передняя сторона.

1 — медиальный кожный нерв плеча; 2 — медиальный кожный нерв предплечья; 3 — поверхностная ветвь локтевого нерва; 4 — собственные ладонные нервы пальцев (из локтевого нерва); 5 — собственные ладонные нервы пальцев (из срединного нерва); 6 — поверхностная ветвь лучевого нерва; 7 — латеральный кожный нерв предплечья (из мышечно-кожного нерва); 8 — верхний латеральный кожный нерв плеча (из подмышечного нерва).

квадратному пронаторам, поверхностному сгибателю пальцев, длинному сгибателю большого пальца кисти, длинной ладонной мышце, лучевому сгибателю запястья, глубокому сгибателю пальцев (к латеральной части). Срединный нерв иннервирует все мышцы передней группы предплечья, кроме медиальной части глубокого сгибателя пальцев и локтевого сгибателя запястья. Нерв отдает также чувствительные ветви к локтевому суставу. Наиболее крупной ветвью срединного нерва на предплечье является **передний межкостный нерв** (n. interosseus anterior). Он лежит на передней поверхности межкостной мембраны предплечья вместе с передней межкостной артерией, иннервирует глубокие мышцы передней группы предплечья и капсулу лучезапястного сустава, межкостную мембрану и кости предплечья.

На уровне лучезапястного сустава от срединного нерва отходит ладонная ветвь. Она проникает сквозь фасцию предплечья и направляется далее между сухожилиями лучевого сгибателя запястья и длинной ладонной мышцы. **Ладонная ветвь срединного нерва** (r. palmáris n. mediáni) иннервирует кожу латеральной половины запястья и часть кожи возвышения большого пальца.

На кисти срединный нерв иннервирует короткую мышцу, отводящую большой палец; мышцу, противопоставляющую большой палец кисти, поверхностную головку короткого сгибателя большого пальца, 1-ю и 2-ю червеобразные мышцы. Под ладонным апоневрозом срединный нерв разделяется на три **общих ладонных пальцевых нерва** (nn. digitáles palmáres communes). Эти нервы проходят вдоль первого, второго и третьего межпальцевых промежутков (рис. 199) и иннервируют кожу трех с половиной пальцев на ладонной стороне кисти (рис. 200). *Первый общий ладонный нерв* иннервирует 1-ю червеобразную мышцу и отдает три кожные ветви — собственные ладонные пальцевые нервы (nn. digitáles palmáres proprii). Две из них проходят вдоль лучевой и локтевой сторон большого пальца, третья — вдоль лучевой стороны указательного пальца. *Второй и третий общие ладонные нервы* отдают по два собственных ладонных пальцевых нерва. Эти нервы идут к коже обращенных друг к другу сторон I, II и III пальцев и к коже тыльных сторон дистальных и средних фаланг II и III пальцев. Второй общий ладонный пальцевой нерв иннервирует также 2-ю червеобразную мышцу. Срединный нерв иннервирует суставы запястья и первых четырех пальцев.

3. Локтевой нерв (n. ulnáris) отходит от медиального пучка плечевого сплетения. Он состоит из волокон передних ветвей восьмого шейного — первого грудного (C_{viii}—Th_i) спинномозговых нервов. Вначале локтевой нерв располагается рядом со срединным нервом и чуть медиальнее плечевой артерии. В средней трети плеча нерв отклоняется в медиальную сторону, затем прободает медиальную межмышечную перегородку плеча и идет вниз до задней поверхности медиального надмыщелка плечевой

Рис. 199. Нервы кисти; ладонная сторона.

1 — срединный нерв; 2 — локтевой нерв; 3 — поверхностная ветвь локтевого нерва; 4 — глубокая ветвь локтевого нерва; 5 — общие ладонные пальцевые нервы; 6 — собственно ладонные пальцевые нервы.

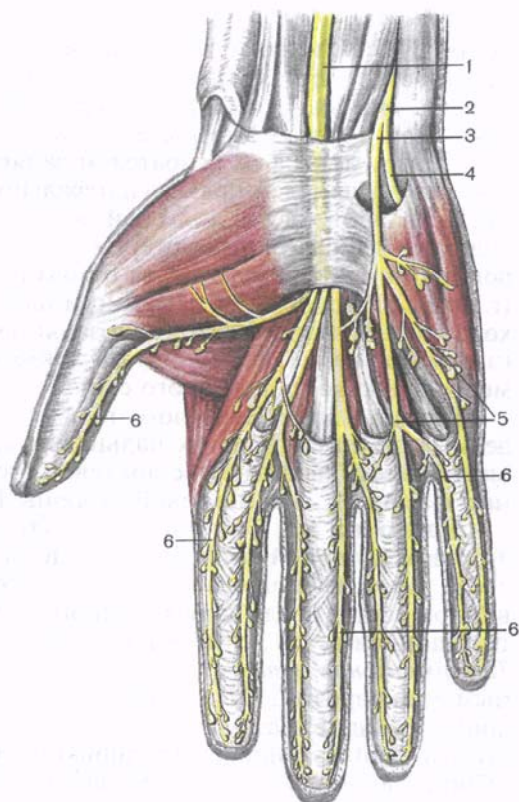
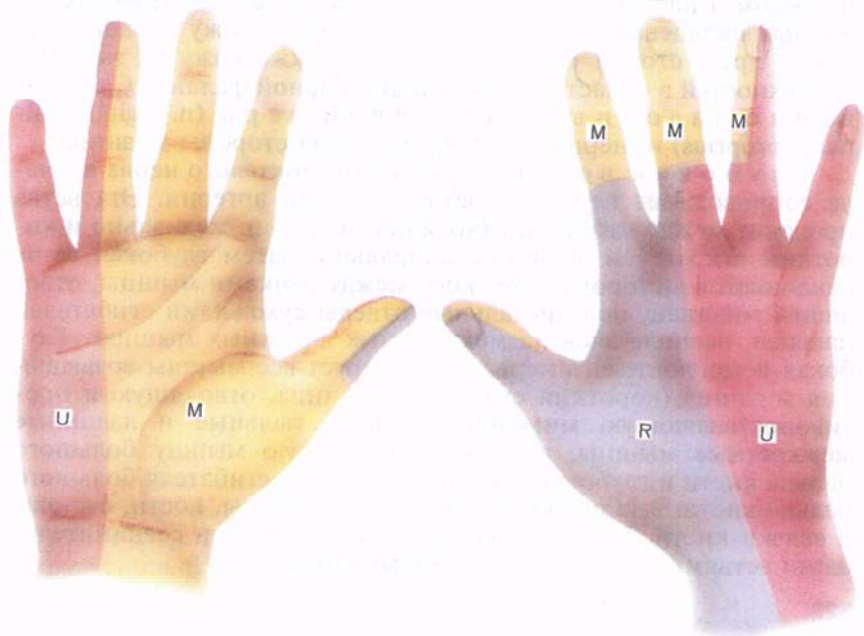


Рис. 200. Область иннервации кожи кисти локтевым (U), срединным (M) и лучевым (R) нервами.



кости. На плече локтевой нерв ветвей не дает. Далее локтевой нерв постепенно смещается на переднюю поверхность предплечья, где вначале проходит между мышечными пучками начальной части локтевого сгибателя запястья. Ниже нерв располагается между локтевым сгибателем запястья медиально и поверхностным сгибателем пальцев латерально. На уровне нижней трети предплечья он идет в локтевой борозде предплечья рядом и медиальнее одноименных артерий и вен. Ближе к головке локтевой кости от локтевого нерва отходит его **тыльная ветвь** (г. *dorsalis*), которая на тыле кисти идет между этой костью и сухожилием локтевого сгибателя запястья. На предплечье мышечные ветви нерва иннервируют локтевой сгибатель запястья и медиальную часть глубокого сгибателя пальцев.

Тыльная ветвь локтевого нерва на тыльной стороне кисти делится на пять тыльных пальцевых ветвей. Эти нервы иннервируют кожу тыла кисти с локтевой стороны, кожу проксимальных фаланг IV, V и локтевой стороны III пальца.

Ладонная ветвь (г. *palmaris*) **локтевого нерва** вместе с локтевой артерией проходит на ладонь через щель в медиальной части удерживателя сгибателей, на латеральной стороне гороховидной кости. Возле крючковидного отростка крючковидной кости ладонная ветвь делится на поверхностную и глубокую ветви. **Поверхностная ветвь** (г. *superficialis*) располагается под ладонным апоневрозом. От нее вначале отходит ветвь к короткой ладонной мышце. Затем она делится на **общий ладонный пальцевый нерв** (n. *digitalis palmaris communis*) и **собственный ладонный нерв**. Общий ладонный пальцевый нерв проходит под ладонным апоневрозом и на середине ладони делится на два собственных ладонных пальцевых нерва. Они иннервируют кожу обращенных друг к другу сторон IV и V пальцев, а также кожу их тыльных поверхностей в области средней и дистальной фаланг. **Собственный ладонный пальцевый нерв** (n. *digitalis palmaris proprius*) иннервирует кожу локтевой стороны мизинца.

Глубокая ветвь (г. *profundus*) локтевого нерва вначале сопровождает глубокую ветвь локтевой артерии. Эта ветвь проходит между мышцей, отводящей мизинец, медиально и коротким сгибателем мизинца латерально. Затем глубокая ветвь отклоняется в сторону, идет косо между пучками мышцы, отводящей мизинец, под дистальные отделы сухожилий сгибателей пальцев, располагаясь на межкостных ладонных мышцах. Глубокая ветвь локтевого нерва иннервирует все мышцы возвышения мизинца (короткий сгибатель мизинца, отводящую и противопоставляющую мизинец мышцы), тыльные и ладонные межкостные мышцы, а также приводящую мышцу большого пальца кисти и глубокую головку короткого сгибателя большого пальца кисти, 3-ю и 4-ю червеобразные мышцы, кости, суставы и связки кисти. Глубокая ладонная ветвь связана соединительными ветвями с ветвями срединного нерва.

4. **Медиальный кожный нерв плеча** (n. cutáneus bráchií mediális) образован волокнами передних ветвей восьмого шейного и первого грудного спинномозговых нервов ($C_{VIII}-Th_I$), отходит от медиального пучка плечевого сплетения и сопровождает плечевую артерию. У основания подмышечной полости медиальный кожный нерв плеча соединяется с латеральными кожными ветвями второго и третьего межреберных нервов и называется **межреберно-плечевым нервом** (n. intercóstobrachiális). Далее медиальный кожный нерв плеча прободает подмышечную и плечевую фасции и разветвляется в коже медиальной стороны плеча до медиального надмышечка плечевой кости и локтевого отростка локтевой кости.

5. **Медиальный кожный нерв предплечья** (n. cutáneus antebráchií mediális) состоит из волокон передних ветвей восьмого шейного — первого грудного ($C_{VIII}-Th_I$) спинномозговых нервов. Выходит из медиального пучка плечевого сплетения и прилежит к плечевой артерии. Вначале нерв располагается глубоко на плече, затем прободает фасцию плеча в месте впадения медиальной подкожной вены руки в одну из плечевых вен. Ветви медиального кожного нерва предплечья иннервируют кожу медиальной стороны нижнего отдела плеча и заднемедиальной стороны предплечья.

6. **Лучевой нерв** (n. radiális) является продолжением заднего пучка плечевого сплетения. Он состоит из волокон передних ветвей пятого шейного — первого грудного (C_V-Th_I) спинномозговых нервов. По толщине лучевой нерв является самой крупной ветвью плечевого сплетения. Он начинается на уровне нижнего края малой грудной мышцы. Вначале нерв идет позади подмышечной артерии, затем между латеральной и медиальной головками трехглавой мышцы плеча проходит в плечемышечный (спиральный) канал. До входа в этот канал от лучевого нерва отходит **задний кожный нерв плеча** (n. cutáneus bráchií postérior), который идет назад, прободает длинную головку трехглавой мышцы плеча и фасцию плеча рядом с сухожилием дельтовидной мышцы (рис. 201). Нерв иннервирует кожу заднелатеральной поверхности плеча.

В плечемышечном канале от лучевого нерва отходит **задний кожный нерв предплечья** (n. cutáneus antebráchií postérior). Этот нерв вначале идет вместе с лучевым нервом, затем проходит между латеральной и медиальной головками трехглавой мышцы плеча. Нерв выходит на тыльную сторону предплечья и иннервирует кожу задней его стороны до уровня лучезапястного сустава. На плече лучевой нерв иннервирует трехглавую мышцу плеча и локтевую мышцу.

Выйдя из плечемышечного канала, лучевой нерв прободает латеральную межмышечную перегородку плеча и спускается между плечевой и началом плечелучевой мышц. На уровне локтевого сустава лучевой нерв делится на поверхностную и глубокую ветви. **П о в е р х н о с т н а я в е т в ь** (r. superficialis) лучевого нерва тоньше и длиннее глубокой ветви этого нерва. Вначале поверхностная ветвь идет вниз под плечелучевой мышцей, затем

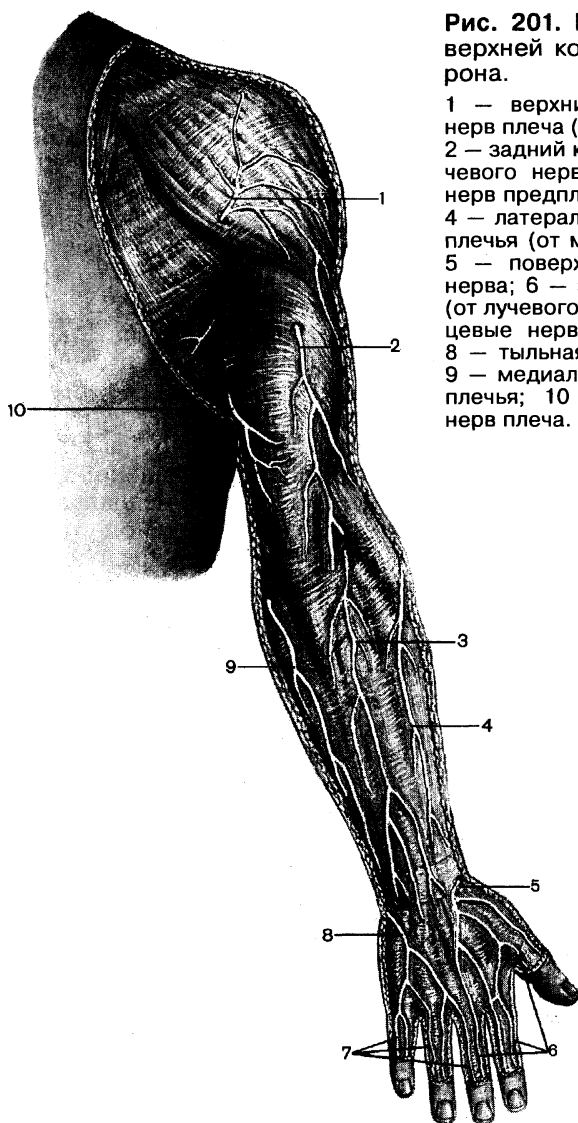


Рис. 201. Кожные нервы правой верхней конечности; задняя сторона.

1 — верхний латеральный кожный нерв плеча (от подмышечного нерва); 2 — задний кожный нерв плеча (от лучевого нерва); 3 — задний кожный нерв предплечья (от лучевого нерва); 4 — латеральный кожный нерв предплечья (от мышечно-кожного нерва); 5 — поверхностная ветвь лучевого нерва; 6 — задние пальцевые нервы (от лучевого нерва); 7 — задние пальцевые нервы (от локтевого нерва); 8 — тыльная ветвь локтевого нерва; 9 — медиальный кожный нерв предплечья; 10 — медиальный кожный нерв плеча.

между плечелучевой мышцей и длинным лучевым разгибателем запястья. В нижней трети предплечья поверхностная ветвь располагается подкожно, постепенно отклоняется в латеральном направлении, затем переходит на тыл предплечья между лучевой костью и сухожилием плечелучевой мышцы. На расстоянии 4—5 см над уровнем шиловидного отростка лучевой кости эта ветвь отдает ветви к коже тыльной (дорсальной) и латеральной сторон

основания большого пальца кисти и делится на пять **тыльных пальцевых нервов** (nn. digitales dorsales). Два из этих нервов направляются на лучевую и локтевую стороны большого пальца, иннервируя его кожу с тыльной стороны. Остальные три пальцевых тыльных нерва разветвляются в коже II пальца и лучевой стороны III пальца на уровне проксимальных их фаланг. Кожу тыла средней и дистальной фаланг II и III пальцев иннервируют ладонные пальцевые нервы срединного нерва. Глубокая ветвь лучевого нерва прорывает мышцу-супинатор, отдает мышечные ветви к нему и к короткому лучевому разгибателю запястья. Возле лучевой кости глубокая ветвь переходит на тыльную сторону предплечья, где отдает мышечные ветви к остальным мышцам тыла предплечья. Наиболее длинной из этих ветвей является **задний межкостный нерв** (n. interósseus posterior). Он проходит между поверхностным и глубоким слоями мышц на тыле предплечья, иннервирует межкостную мембрану и расположенные рядом мышцы.

Вопросы для повторения и самоконтроля

1. Перечислите стволы и пучки плечевого сплетения. Где каждый из этих пучков располагается?
2. Перечислите короткие ветви плечевого сплетения. Что каждый из них иннервирует?
3. Назовите ветви, разветвляющиеся в коже плеча и в коже предплечья. Какие нервы участвуют в иннервации кожи кисти? Какие пальцы иннервирует каждый из этих нервов?
4. Какие мышцы на предплечье и на кисти иннервирует срединный нерв?
5. Какие мышцы на предплечье и на кисти иннервирует локтевой нерв?
6. Назовите ветви, которые отходят от лучевого нерва к коже и мышцам верхней конечности.

ПЕРЕДНИЕ ВЕТВИ ГРУДНЫХ НЕРВОВ

Передние ветви грудных спинномозговых нервов (Th₁ — Th_{xii}) сохраняют метамерное (сегментарное) строение. Одиннадцать верхних пар передних ветвей называют межреберными нервами, 12-ю межреберную ветвь — подреберным нервом. Межреберные нервы иннервируют все мышцы и кожу боковых и передних отделов грудной и брюшной стенок, париетальную плевру и брюшину, а также молочную железу.

Межреберные нервы (nn. intercostales) направляются латерально и вперед в межреберных промежутках, подреберный нерв — под XII ребром (рис. 202). Каждый межреберный нерв проходит у нижнего края соответствующего ребра под одноименными артерией и веной. От места начала до угла ребра

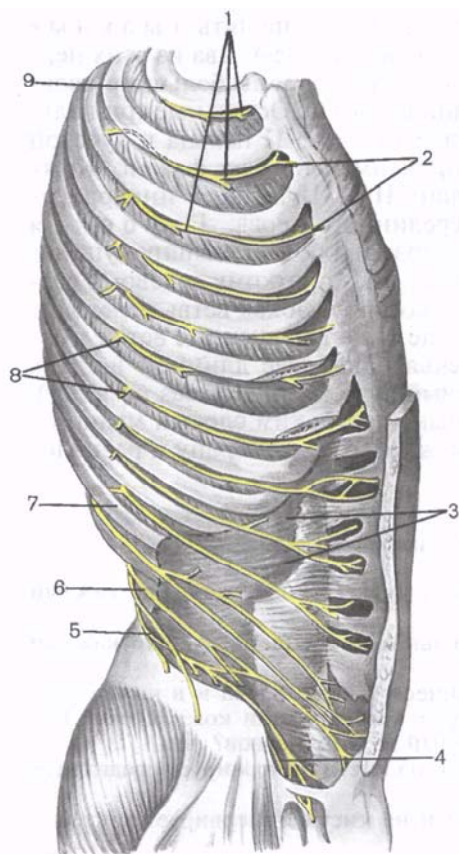


Рис. 202. Межреберные нервы. (Наружные межреберные и косые мышцы живота удалены.)

1 — межреберные мышцы; 2 — передние кожные ветви межреберных нервов; 3 — поперечная мышца живота; 4 — подвздошно-паховый нерв; 5 — подвздошно-подчревный нерв; 6 — подреберный нерв (XII межреберный нерв); 7 — XII ребро; 8 — боковая кожная ветвь межреберного нерва; 9 — I ребро.

нервы покрыты внутригрудной фасцией и реберной частью плевры. Далее кпереди каждый из нервов идет между наружной и внутренней межреберными мышцами. Шесть пар нижних межреберных нервов проходят через реберную часть диафрагмы. Далее они идут косо вперед и вниз между внутренней косой и поперечной мышцами живота, отдавая к ним ветви. Подреберный нерв проходит на внешней стороне квадратной мышцы поясницы.

Мышечные ветви (гг. musculares) межреберных нервов иннервируют наружные и внутренние межреберные мышцы, подреберные мышцы; мышцы, поднимающие ребра; поперечную мышцу груди, заднюю верхнюю зубчатую мышцу, наружную, внутреннюю косые, поперечную и прямую мышцы живота.

Кожными ветвями межреберных нервов являются передняя и латеральная кожные ветви (гг. cutaneus lateralis et г. cutaneus anterior). В зависимости от расположения выделяют передние и латеральные кожные ветви груди и живота. Латеральные кожные ветви на своем пути в подкожную клетчатку проходят между зубцами передней зубчатой мышцы (в области груди), ниже прободают наружную косую мышцу живота. Латеральные кожные ветви IV—VI межреберных нервов участвуют в иннервации молочной железы (латеральные ветви молочной железы, гг. mammarii laterales). В составе этих ветвей к железе подходят также секреторные вегетативные (симпатические) волокна. Латеральные кожные ветви второго и третьего межреберных нервов соединяются с медиальным кож-

ным нервом плеча. Эти соединения называют **межреберно-плечевыми нервами** (nn. intercostobrachiales).

Передние (вентральные) кожные ветви верхних шести межреберных нервов выходят к коже возле края грудины, прободая большую грудную мышцу. В области живота передние ветви седьмого—двенадцатого межреберных нервов прободают прямую мышцу живота и передний листок ее влагалища и разветвляются в коже над этой мышцей.

Передняя кожная ветвь подреберного нерва выходит подочно чуть ниже линии, проведенной между пупком и лобком. Передние ветви II—IV межреберных нервов у женщин называются *медиальными ветвями молочной железы* (гг. *mammarii mediales*), они отдают ветви к молочной железе.

Ветви межреберных нервов иннервируют реберную и диафрагмальную части плевры, париетальную брюшину переднелатеральной стенки брюшной полости и диафрагмы.

ПЕРЕДНИЕ ВЕТВИ ПОЯСНИЧНЫХ, КРЕСТЦОВЫХ И КОПЧИКОВОГО НЕРВОВ

Передние ветви поясничных, крестцовых и копчиковых спинномозговых нервов соединяются между собой и образуют поясничное и крестцовое сплетения. Оба эти сплетения соединяет **пояснично-крестцовый ствол** (truncus lumbosacralis). В результате оба сплетения объединяются в единое **пояснично-крестцовое сплетение** (plexus lumbosacralis).

Поясничное сплетение

Поясничное сплетение (plexus lumbalis) образовано передними ветвями трех верхних поясничных ($L_I—L_{III}$), частью передней ветви двенадцатого грудного (Th_{XII}) и частью волокон передней ветви четвертого поясничного (L_{IV}) спинномозговых нервов. Оставшиеся части передних ветвей четвертого и пятого поясничных спинномозговых нервов соединяются под названием пояснично-крестцового ствола, который спускается в полость таза. Поясничное сплетение в виде соединяющихся друг с другом передних ветвей спинномозговых нервов располагается впереди от поперечных отростков поясничных позвонков и на передней поверхности квадратной мышцы поясницы, в толще большой поясничной мышцы. Ветви поясничного сплетения появляются из-под латерального края этой мышцы или прободают ее и иннервируют часть мышц и кожу брюшной стенки, кожу наружных половых органов, кожу и мышцы медиальной стороны бедра, кожу медиальной поверхности голени. Ветвями поясничного сплетения являются мышечные ветви, подвздош-

но-подчревный нерв, подвздошно-паховый, бедренно-половой нервы, латеральный кожный нерв бедра, запираательный и бедренный нервы (рис. 203; табл. 23).

Мышечные ветви (гг. musculáres) начинаются от всех передних ветвей, образующих поясничное сплетение, еще до их соединения между собой. Эти ветви направляются к квадратной мышце поясницы, малой и большой поясничным мышцам, межпоперечным латеральным мышцам поясницы.

Таблица 23. Поясничное сплетение, его ветви и иннервируемые ими органы

Нервы (ветви) поясничного сплетения	Сегменты спинного мозга	Иннервируемые органы
Мышечные ветви	Th _{xII} —L _I —L _{IV}	Квадратная мышца поясницы, большая и малая поясничные мышцы, латеральные межпоперечные мышцы поясницы
Подвздошно-подчревный нерв	Th _{xII} —L _I	Поперечная мышца живота, наружная и внутренняя косые мышцы живота, пирамидальная мышца. Кожа верхнелатеральной части ягодичной области, верхнелатеральной области бедра, кожа лобковой области
Подвздошно-паховый нерв	Th _{xII} —L _I	Поперечная мышца живота, наружная и внутренняя косые мышцы живота. Кожа лобка, паховой области, полового члена, передней стороны мошонки (больших половых губ)
Бедренно-половой нерв	L _I —L _{II}	Мышца, поднимающая яичко. Кожа верхнемедиальной стороны бедра, мошонки (больших половых губ), области подкожного кольца бедренного канала
Латеральный кожный нерв бедра	L _I —L _{II}	Кожа латеральной стороны бедра (до уровня коленного сустава)
Запираательный нерв	L _{II} —L _{IV}	Длинная, короткая и большая приводящие мышцы, гребенчатая мышца, тонкая мышца, наружная запираательная мышца. Кожа медиальной стороны бедра, капсула коленного сустава
Бедренный нерв	L _I —L _{IV}	Портняжная, гребенчатая мышцы; четырехглавая мышца бедра. Кожа передней стороны бедра, переднемедиальной стороны голени, тыла и медиального края стопы (до большого пальца)

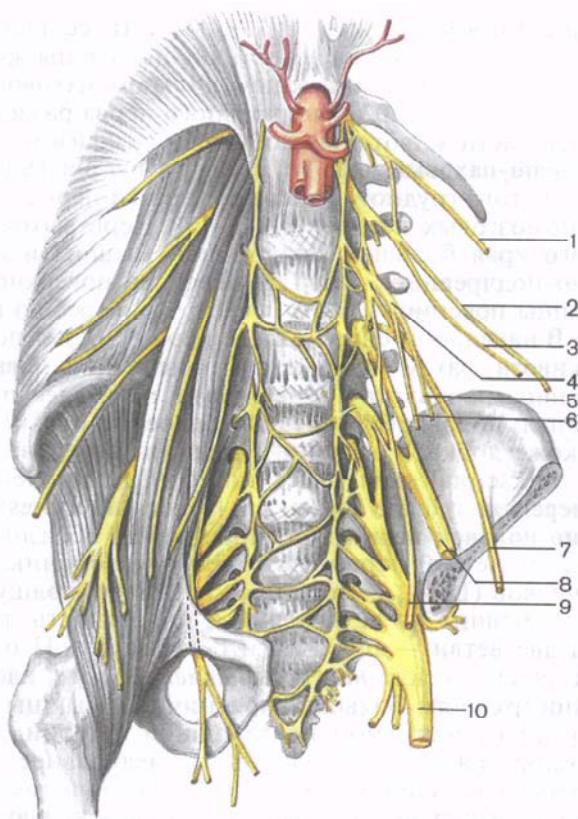


Рис. 203. Поясничное и крестцовое сплетения и их ветви (нервы); вид спереди. (На левой половине препарата мышцы и часть костей удалены.)

1 — подреберный нерв; 2 — подвздошно-поясничный нерв; 3 — подвздошно-паховый нерв; 4 — бедренно-половой нерв; 5 — половая ветвь бедренно-полового нерва; 6 — бедренная ветвь бедренно-полового нерва; 7 — латеральный кожный нерв бедра; 8 — бедренный нерв; 9 — запирательный нерв; 10 — седалищный нерв.

Подвздошно-подчревный нерв (n. iliohypogastricus, Th_{XII}—L_I) прободает верхнебоковую часть большой поясничной мышцы, проходит позади почки (по передней поверхности квадратной мышцы поясницы). Далее нерв идет вперед и вниз и, не доходя до гребня подвздошной кости, прободает поперечную мышцу живота, где располагается между этой мышцей и внутренней косой мышцей живота, отдавая им мышечные ветви. Далее подвздошно-чревный нерв на уровне середины подвздошного гребня отдает л а т е р а л ь н у ю к о ж н у ю в е т в ь (г. cutaneus laterális), которая прободает мышцы брюшной стенки и разветвляется в коже латеральной области бедра над большим верте-

лом. **Передняя кожная ветвь** (г. cutáneas antérior) проходит через апоневроз наружной косой мышцы живота, иннервирует кожу рядом с наружным кольцом пахового канала. Конечная ветвь подвздошно-подчревного нерва разветвляется в коже нижней части живота над лобковым симфизом.

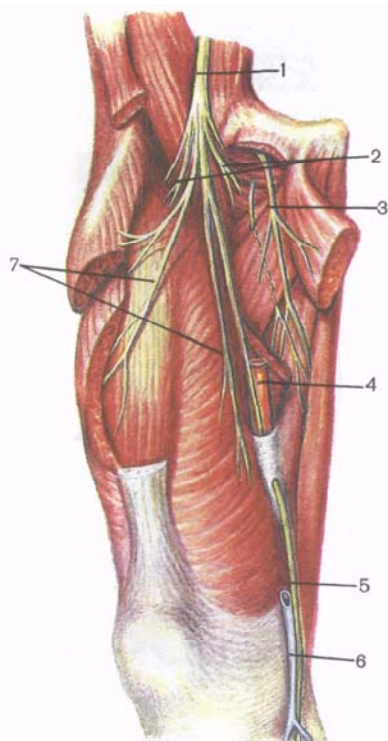
Подвздошно-паховый нерв (n. ilionguinalís) образован волокнами двенадцатого грудного и передней ветви первого поясничного спинномозговых нервов ($T_{XII}-L_1$). Нерв выходит из-под латерального края большой поясничной мышцы и идет ниже подвздошно-подчревного нерва по передней поверхности квадратной мышцы поясницы, почти параллельно гребню подвздошной кости. В начальном своем отделе нерв прикрыт поперечной фасцией живота, затем идет между поперечной и внутренней косыми мышцами живота, иннервирует их. Далее проходит в паховый канал, появляется через наружное его кольцо и разветвляется в коже лобка, мошонки у мужчин (**передние мошоночные нервы**, nn. scrotáles antérióres) или большой половой губы у женщин (**передние губные нервы**, nn. labiáles antérióres).

Бедренно-половой нерв (n. genitofemorális) образован волокнами передних ветвей первого и второго поясничных спинномозговых нервов (L_1-L_{II}). Нерв проходит через толщу большой поясничной мышцы на ее переднюю поверхность, где вскоре делится на две ветви — половую и бедренную. **Половая ветвь** (г. genitális), или *наружный семенной нерв*, идет вниз по передней поверхности большой поясничной мышцы латеральнее и впереди от наружной подвздошной артерии, прободает заднюю стенку пахового канала чуть медиальнее глубокого кольца. Вместе с семенным канатиком половая ветвь идет в паховом канале, иннервирует мышцу, поднимающую яичко, и кожу мошонки, мясистую оболочку и кожу верхнемедиальной области бедра. У женщин эта ветвь идет вместе с круглой связкой матки в паховом канале и заканчивается возле поверхностного его кольца и в коже большой половой губы. **Бедренная ветвь** (г. femorális) направляется вниз по передней поверхности большой поясничной мышцы. Затем эта ветвь проходит латеральнее наружной подвздошной артерии под паховую связку и разветвляется в коже бедра чуть ниже этой связки.

Латеральный кожный нерв бедра (n. cutáneas fémoris laterális) образован волокнами передних ветвей первого и второго поясничных спинномозговых нервов (L_1-L_{II}). Нерв выходит из-под латерального края большой поясничной мышцы (или из толщи мышцы). Далее нерв идет по передней поверхности подвздошной мышцы (под ее фасцией), доходит до передней верхней подвздошной ости. Латеральнее начала портняжной мышцы нерв проходит под паховой связкой на бедро. На бедре нерв идет вниз вначале под широкой фасцией бедра, далее делится на ветви, которые прободают эту фасцию и разветвляются в коже латеральной стороны бедра вплоть до коленного сустава.

Рис. 204. Бедренный и запирательные нервы и их ветви; вид спереди. (Поверхностные мышцы удалены.)

1 — бедренный нерв; 2 — передние кожные ветви бедренного нерва; 3 — запирательный нерв; 4 — бедренная артерия; 5 — подкожный нерв; 6 — большая подкожная вена; 7 — мышечные ветви бедренного нерва.



Запирательный нерв (n. obturatorius) образован волокнами передних ветвей второго—четвертого поясничных спинномозговых нервов (L_{II} — L_{IV}). Выходит нерв из-под медиального края большой поясничной мышцы, ниже пограничной линии ложится на боковую поверхность малого таза. Вместе с одноименными артерией и веной нерв идет через запирательный канал на медиальную сторону бедра. До входа в канал нерв отдает ветвь к наружной запирательной мышце. В запирательном канале или сразу по выходе из него запирательный нерв разделяется на переднюю и заднюю ветви. Передняя ветвь (r. anterior) отдает мышечные ветви к длинной и короткой приводящим мышцам, к тонкой мышце и кожную ветвь, которая идет между тонкой и длинной приводящей мышцами к коже медиальной поверхности бедра (рис. 204). Задняя ветвь (r. posterior) запирательного нерва проходит сквозь наружную запирательную мышцу и также отдает ветви к капсуле тазобедренного сустава, гребенчатой мышце и задней стороне капсулы коленного сустава.

Бедренный нерв (n. femoralis) — наиболее крупный, толстый нерв поясничного сплетения, состоит из волокон передних ветвей второго—четвертого поясничных спинномозговых нервов (L_{II} — L_{IV}), которые объединяются в нерв в толще большой поясничной и подвздошной мышц. Из полости таза на бедро нерв выходит через мышечную лакуну. В бедренном треугольнике нерв расположен латеральнее бедренных сосудов, будучи покрыт глубоким листком широкой фасции бедра. На 3—4 см ниже паховой связки бедренный нерв делится сразу или постепенно на мышечные, кожные ветви и подкожный нерв. Мышечные ветви идут к подвздошной мышце, четырехглавой мышце бедра, портняжной и гребенчатой мышцам, к капсуле тазобедренного сустава.

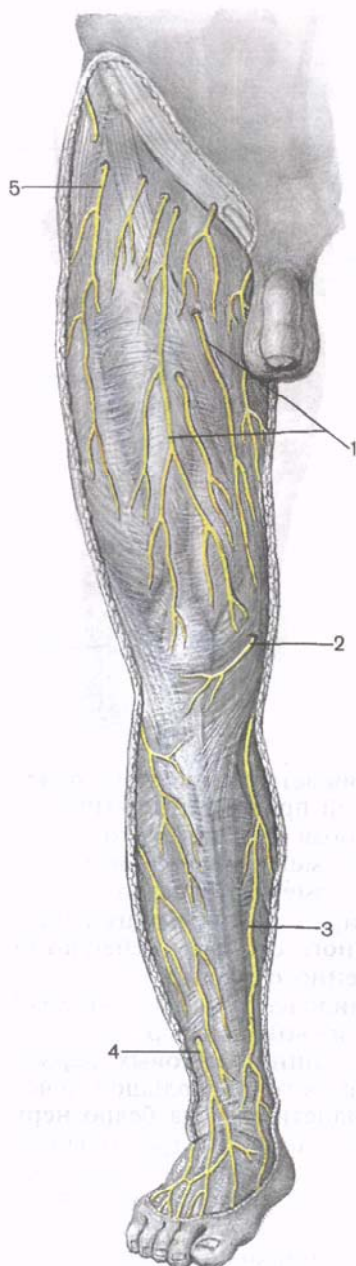


Рис. 205. Подкожный нерв и другие кожные нервы нижней конечности, правой; вид спереди.

1 — передние кожные ветви бедренного нерва; 2 — поднадколенниковая ветвь; 3 — подкожный нерв; 4 — поверхностный малоберцовый нерв; 5 — латеральный кожный нерв бедра.

Количество и положение кожных ветвей изменчивы. Эти ветви иннервируют кожу передней поверхности бедра до уровня надколенника.

Подкожный нерв (*n. saphenus*) является наиболее длинной кожной ветвью бедренного нерва (рис. 205). Он располагается в одном фасциальном влагалище с бедренными артерией и веной. Вначале нерв лежит латеральнее артерии, затем переходит на ее переднюю поверхность. Вместе с бедренной артерией нерв входит в приводящий канал, а выходит он из канала через отверстие в передней его стенке (вместе с нисходящей артерией колена).

На уровне коленного сустава или чуть ниже его от подкожного нерва отходят поднадколенниковая ветвь (*r. infrapatellaris*) и медиальные кожные ветви голени (*rr. cutanei cruris mediales*). Отдав поднадколенниковую ветвь, подкожный нерв прободает фасцию голени на уровне бугристости большеберцовой кости, спускается по медиальной поверхности голени рядом с большой подкожной веной ноги, латеральнее нее, иннервируя кожу переднемедиальной стороны голени. Ниже подкожный нерв проходит чуть впереди медиальной лодыжки, идет на медиальную сторону стопы до большого пальца.

Вопросы для повторения и самоконтроля

1. Как по отношению к ребрам располагаются межреберные нервы? Перечислите ветви этих нервов и назовите зоны их распределения.
2. Расскажите, как образуется поясничное сплетение. Какие нервы являются ветвями этого сплетения?
3. В каких местах и через какие отверстия запираательный и бедренный нервы выходят из полости таза на бедро?
4. Назовите ветви бедренного нерва и зоны их распределения.

Крестцовое сплетение

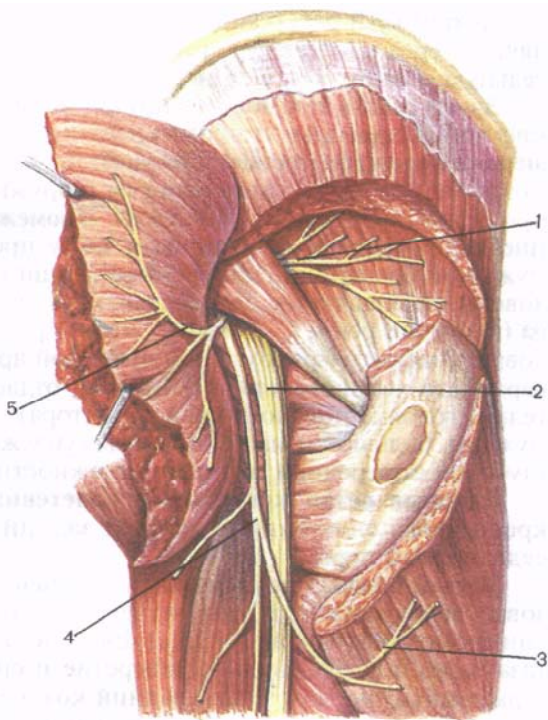
Крестцовое сплетение (pléxus sacrális) образовано частью передней ветви четвертого и пятого поясничных (L_{IV-V}) и первого—третьего крестцовых (S_{I-III}) спинномозговых нервов. Сплетение находится в полости малого таза, непосредственно на фасции, покрывающей переднюю поверхность грушевидной мышцы. Основание сплетения соответствует линии, соединяющей тазовые крестцовые отверстия. Ветви крестцового сплетения направляются к большому седалищному отверстию. Различают короткие и длинные ветви крестцового сплетения. Короткие ветви заканчиваются в области тазового пояса. Длинные ветви идут к мышцам, суставам, костям и коже свободной части нижней конечности (табл. 24).

Т а б л и ц а 24. Крестцовое и копчиковое сплетения, их ветви и иннервируемые ими органы

Нервы (ветви) крестцового и коп- чикового сплетения	Сегменты спинного мозга	Иннервируемые органы
К р е с т ц о в о е с п л е т е н и е		
Мышечные ветви	$L_{IV}-S_{II}$	Внутренняя запираательная мышца, грушевидная мышца, верхняя и нижняя близнецовые мышцы, квадратная мышца бедра
Верхний ягодич- ный нерв	$L_{IV}-S_I$	Средняя и малая ягодичные мышцы, мышца, напрягающая широкую фасцию бедра
Нижний ягодич- ный нерв	L_V-S_{II}	Большая ягодичная мышца
Половой нерв	S_I-S_{IV}	Наружный сфинктер заднего прохода; мышца, поднимающая задний проход; копчиковая мышца, седалищно-пещеристая и луковично-губчатая мышцы, поверхностная и глубокая поперечные мышцы промежности, мышца — сфинк-

Нервы (ветви) крестцового и коп- чикового сплетения	Сегменты спинного мозга	Иннервируемые органы
Задний кожный нерв бедра	S _I —S _V	тер уретры. Кожа области заднего прохода, промежности, задней стороны мошонки, пещеристые тела, головка полового члена (клитора), кожа полового члена (большие и малые половые губы)
Седалищный нерв	L _{IV} —S _{II}	Кожа заднемедиальной стороны бедра (до подколенной ямки), промежности, нижней части ягодичной области
Большеберцовый нерв	—	Полусухожильная и полуперепончатая мышцы, длинная головка двуглавой мышцы бедра, задняя часть большой приводящей мышцы
Общий малобер- цовый нерв	—	Задняя большеберцовая мышца, длинный сгибатель большого пальца; мышца, отводящая большой палец; короткий сгибатель большого пальца, червеобразные мышцы, тыльные и подошвенные межкостные мышцы, квадратная мышца подошвы; мышца, отводящая мизинец; мышца, приводящая большой палец стопы; короткий сгибатель мизинца стопы. Кожа медиальной части задней области голени, пяточной области и подошвы
		Длинная и короткая малоберцовые мышцы, передняя большеберцовая мышца, длинный и короткий разгибатели пальцев, длинный и короткий разгибатели большого пальца стопы. Кожа латеральной части задней стороны голени, тыла стопы, капсула голеностопного сустава, суставов стопы
К о п ч и к о в о е с п л е т е н и е		
Заднепроходно- копчиковые нервы	S _V —Co _I	Кожа в области копчика и заднепроходного отверстия

Короткие ветви. К коротким ветвям крестцового сплетения относят внутренний запирающий нерв (из L_{IV}—S_{II}), грушевидный нерв (из S_I—S_{II}), нерв квадратной мышцы бедра (из L_{IV}—S_{II}), идущие к одноименным мышцам, а также верхний и нижний ягодичные и половой нервы (рис. 206).



1 — верхний ягодичный нерв; 2 — седалищный нерв; 3 — нижний нерв ягодичы; 4 — задний кожный нерв бедра; 5 — нижний ягодичный нерв.

Верхний ягодичный нерв (n. glutéus supérior) образован волокнами передних ветвей четвертого и пятого поясничных (L_{IV}—L_V) и первого крестцового (S_I) спинномозговых нервов. Вместе с одноименной артерией нерв покидает полость таза через надгрушевидное отверстие. *Верхняя ветвь* этого нерва идет вперед к малой ягодичной мышце и иннервирует ее. Нижняя ветвь верхнего ягодичного нерва проходит между малой и средней ягодичными мышцами, иннервирует их, а также отдает ветвь к мышце, напрягающей широкую фасцию бедра.

Нижний ягодичный нерв (n. glutéus inferior) состоит из волокон передних ветвей пятого поясничного (L_v) и первого—второго крестцовых (S_I — S_{II}) спинномозговых нервов. Из полости малого таза нерв выходит через подгрушевидное отверстие вместе с одноименной артерией. Веерообразно расходящимися короткими ветвями нерв входит в большую ягодичную мышцу, иннервирует ее, а также отдает ветви к капсуле тазобедренного сустава.

Половой нерв (n. pudendus) образован волокнами передних ветвей первого—четвертого крестцовых (S_{I—IV}) спинномозговых нервов. Из полости малого таза нерв выходит через подгрушевидное отверстие, затем огибает сзади седалищную ость. Затем нерв через малое седалищное отверстие входит в седалищно-прямоки-

печную ямку и располагается на ее латеральной стенке. Направляясь вперед в толще фасции, покрывающей внутреннюю запирательную мышцу, половой нерв делится на свои конечные ветви.

В седалищно-прямокишечной ямке половой нерв отдает нижние прямокишечные и промежностные нервы. **Нижние прямокишечные нервы** (nn. rectales inferiores) проникают в седалищно-прямокишечную ямку, иннервируют наружный сфинктер заднего прохода и кожу анальной области. **Промежностные нервы** (nn. perineales) иннервируют мышцы и кожу промежности мошонки у мужчин и большой половой губы у женщин. Конечной ветвью полового нерва является **дорсальный нерв полового члена или клитора** (n. dorsalis penis, s. clitoridis). Этот нерв проходит через мочеполовую диафрагму рядом с одноименной артерией на тыльной поверхности полового члена (клитора), отдает ветви к пещеристым телам, головке полового члена (клитора), коже полового члена у мужчин, большой и малой половых губ у женщин, а также ветви к глубокой поперечной мышце промежности и сфинктеру уретры.

Длинные ветви крестцового сплетения. К длинным ветвям крестцового сплетения относятся задний кожный нерв бедра и седалищный нерв.

Задний кожный нерв бедра (n. cutaneus femoris posterior) образован волокнами передних ветвей первого—третьего крестцовых спинномозговых нервов (S_{I-III}). Выходит нерв из полости малого таза через подгрушевидное отверстие и спускается вниз рядом с седалищным нервом. Далее задний кожный нерв бедра идет вниз в борозде между полусухожильной и двуглавой мышцами бедра. Его ветви проходят сквозь широкую фасцию бедра, разветвляются в коже заднемедиальной поверхности бедра вплоть до подколенной ямки и верхней части голени (рис. 207). Возле нижнего края большой ягодичной мышцы от заднего кожного нерва бедра отходят **нижние нервы ягодич** (nn. clunium inferiores) и **промежностные ветви** (n. perineales) к коже промежности. Нижние нервы ягодич иннервируют кожу нижней части ягодичной области.

Седалищный нерв (n. ischiadicus) является самым крупным нервом тела человека. Он образован волокнами передних ветвей четвертого и пятого поясничных (L_{IV-V}), первого и второго крестцовых (S_{I-II}) спинномозговых нервов. Выходит нерв из полости таза через подгрушевидное отверстие вместе с нижним ягодичным и половым нервами, одноименными артериями и задним кожным нервом бедра. Седалищный нерв далее идет примерно посередине между седалищным бугром и большим вертелом бедренной кости по задней поверхности близнецовых мышц, внутренней запирательной и квадратной мышц бедра. Под нижним краем большой ягодичной мышцы седалищный нерв проходит по задней поверхности большой приводящей мышцы и кпереди от длинной головки двуглавой мышцы бедра. На уровне верхнего угла подколенной ямки, а иногда выше он разделяется на большеберцовый и общий малоберцовый нервы (рис. 208).

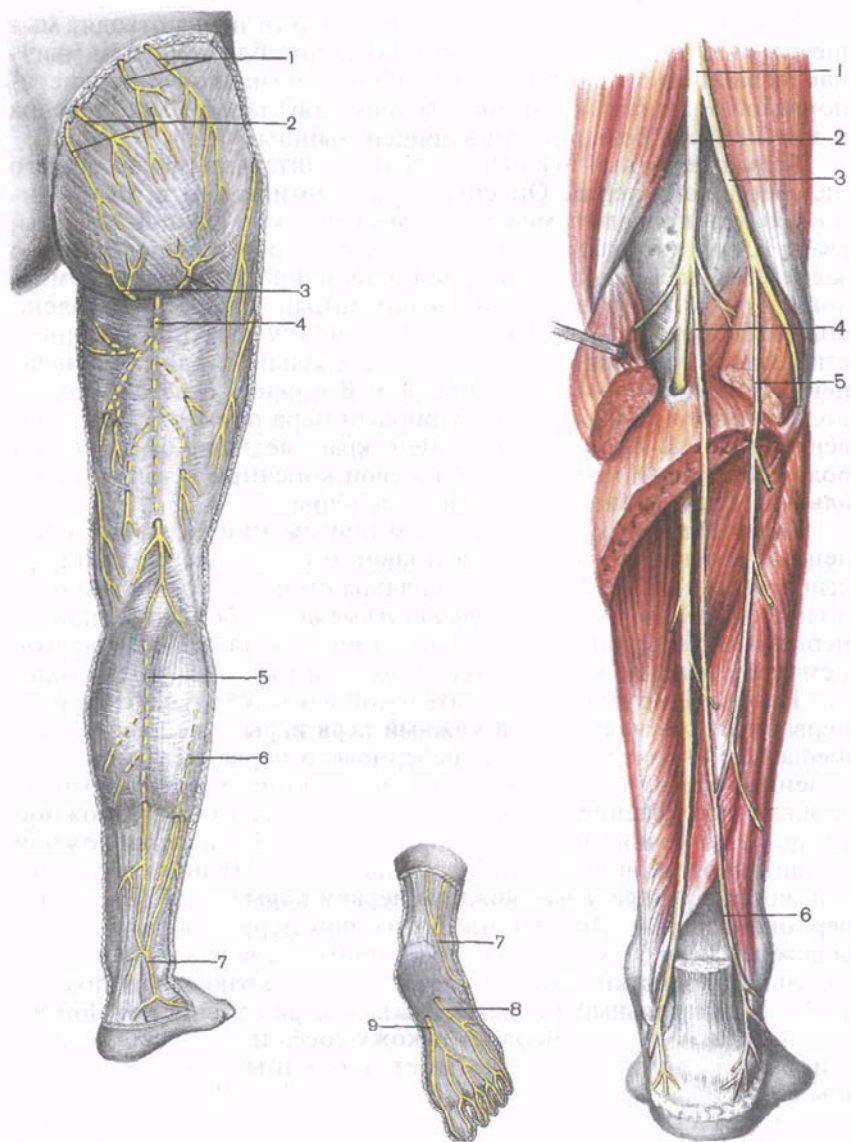


Рис. 207. Задний кожный нерв бедра и другие кожные нервы задней стороны нижней конечности, правой.

1 — верхние нервы ягодицы; 2 — средние нервы ягодицы; 3 — нижние ветви ягодицы; 4 — задний кожный нерв бедра; 5 — медиальный кожный нерв голени; 6 — латеральный кожный нерв голени; 7 — икроножный нерв; 8 — латеральный подошвенный нерв; 9 — медиальный подошвенный нерв.

Рис. 208. Большеберцовый и общий малоберцовый нервы и их ветви; вид сзади. (Трехглавая мышца голени удалена.)

1 — седалищный нерв; 2 — большеберцовый нерв; 3 — общий малоберцовый нерв; 4 — медиальный кожный нерв голени; 5 — латеральный кожный нерв голени; 6 — икроножный нерв.

В области таза и на бедре от седалищного нерва отходят мышечные ветви к внутренней запирающей, близнецовым мышцам, к квадратной мышце бедра, полусухожильной и полуперепончатой мышцам, к длинной головке двуглавой мышцы бедра и задней части большой приводящей мышцы.

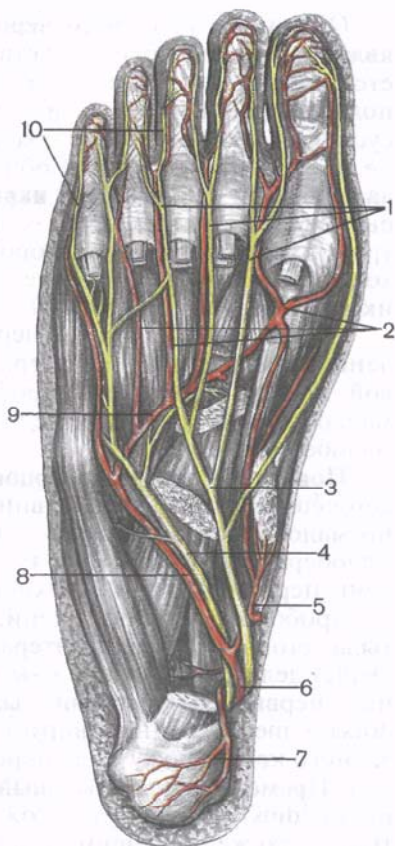
Большеберцовый нерв (n. tibiális) значительно толще общего малоберцового нерва. Он спускается вертикально в подколенной ямке, проходит между головками икроножной мышцы, кзади и чуть латеральнее подколенных артерии и вены. Вместе с задней большеберцовой артерией нерв направляется под камбаловидную мышцу в голено-подколенный канал. На голени большеберцовый нерв располагается между длинной мышцей, сгибающей большой палец стопы, латерально и длинной мышцей, сгибающей пальцы, медиально. В нижних отделах голено-подколенного канала большеберцовый нерв проходит более поверхностно. В борозде на заднем крае медиальной лодыжки большеберцовый нерв делится на свои конечные ветви — медиальный и латеральный подошвенные нервы.

Большеберцовый нерв на своем протяжении дает многочисленные мышечные ветви к трехглавой мышце голени, длинным сгибателям пальцев и большого пальца стопы, к подошвенной и подколенной мышцам. *Чувствительные ветви* большеберцового нерва иннервируют капсулу коленного сустава, межкостную мембрану голени, капсулу голеностопного сустава, кости голени. Наиболее крупной чувствительной ветвью большеберцового нерва является **медиальный кожный нерв икры** (n. cutáneus súrae mediális). Он отходит от большеберцового нерва на уровне подколенной ямки, затем в виде длинной и тонкой ветви проходит вначале под фасцией голени, между головками икроножной мышцы. На уровне начала дистального сухожилия икроножной мышцы этот нерв прободает фасцию и выходит под кожу и соединяется с **латеральным кожным нервом икры** (из общего малоберцового нерва). При слиянии этих двух нервов образуется **икроножный нерв** (n. surális), который проходит вначале позади латеральной лодыжки, затем по латеральному краю стопы под названием **латеральный тыльный кожный нерв** (n. cutáneus dorsális laterális). Этот нерв иннервирует кожу соседних с нервом областей, а возле пяточной кости отдает кожные латеральные пяточные ветви (rr. calcánei lateráles).

Медиальный подошвенный нерв (n. plantáris mediális), являющийся одной из конечных ветвей большеберцового нерва, на стопе идет вдоль медиального края сухожилия короткого сгибателя пальцев в медиальной подошвенной борозде, рядом с медиальной подошвенной артерией (рис. 209). На стопе нерв отдает мышечные ветви к коротким сгибателям пальцев и большого пальца стопы, к мышце, отводящей большой палец, а также к двум медиальным червеобразным мышцам. На уровне основания плюсневых костей медиальный подошвенный нерв отдает первый **собст-**

Рис. 209. Подошвенные нервы и их ветви (часть мышц удалена).

1 — общие пальцевые нервы; 2 — подошвенные плюсневые артерии; 3 — медиальный подошвенный нерв; 4 — латеральный подошвенный нерв; 5 — медиальная подошвенная артерия; 6 — задняя большеберцовая артерия; 7 — пяточная ветвь; 8 — латеральная подошвенная артерия; 9 — подошвенная артериальная дуга; 10 — собственные пальцевые нервы.



Медиальный подошвенный пальцевый нерв (*n. digitális plantáris pròprius*) к коже медиального края стопы и большого пальца, а также три **общих подошвенных пальцевых нерва** (*nn. digitáles plantáres communes*). Эти пальцевые нервы проходят под подошвенным апоневрозом вместе с подошвенными плюсневыми артериями. Каждый общий подошвенный пальцевый нерв на уровне плюснефаланговых суставов делится на два **собственных подошвенных пальцевых нерва** (*nn. digitáles plantáres pròprii*), которые иннервируют кожу обращенных друг к другу I—IV пальцев.

Латеральный подошвенный нерв (*n. plantáris laterális*) более тонкий, чем медиальный. Располагается в латеральной подошвенной борозде между квадратной мышцей подошвы и коротким сгибателем пальцев. В проксимальной части четвертого межплюсневого промежутка латеральный подошвенный нерв делится на глубокую и поверхностную ветви. **Глубокая ветвь** (*r. profúndus*) отдает ветви к квадратной мышце подошвы, мышце, отводящей мизинец, к короткому сгибателю мизинца, к 3-й и 4-й червеобразным мышцам, к межкостным мышцам; к мышце, приводящей большой палец стопы, и к латеральной части короткого сгибателя большого пальца стопы. **Поверхностная ветвь** (*r. superficíalis*) латерального подошвенного нерва отдает кожные ветви к латеральной стороне мизинца и обращенным друг к другу сторонам IV и V пальцев (**общий подошвенный пальцевый нерв**, *n. digitális plantáris commúnis*), разделяющийся на два **собственных подошвенных пальцевых нерва** (*nn. digitáles plantáres pròprii*).

Общий малоберцовый нерв (n. fibuláris [peronéus] commúnis) является второй крупной ветвью седалищного нерва, направляется косо вниз и латерально. Нерв занимает латеральную часть подколенной ямки, отдавая ветви к коленному и межберцовому суставам, к короткой головке двуглавой мышцы бедра. На уровне подколенной ямки от общего малоберцового нерва отходит **латеральный кожный нерв икры** (n. cutáneus súrae laterális), который отдает кожные ветви к латеральной стороне голени, а на уровне середины задней стороны голени прободает фасцию, выходит под кожу и соединяется с медиальным кожным нервом икры (образует *икроножный нерв*).

Общий малоберцовый нерв возле латерального угла подколенной ямки огибает с латеральной стороны шейку малоберцовой кости. Затем нерв прободает начальную часть длинной малоберцовой мышцы и делится на поверхностный и глубокий малоберцовые нервы.

Поверхностный малоберцовый нерв (n. fibuláris superficiális, s. peronéus superficiális) идет вниз и латерально в верхнем мышечно-малоберцовом канале, иннервирует короткую и длинную малоберцовые мышцы. На границе средней и нижней третей голени нерв выходит из верхнего мышечно-малоберцового канала, прободает фасцию голени, идет вниз и медиально в сторону тыла стопы. В верхнелатеральной области стопы (или чуть выше) делится на медиальный и промежуточный тыльные кожные нервы. **Медиальный тыльный кожный нерв** (n. cutáneus dorsális mediális) иннервирует кожу тыла стопы возле ее медиального края и кожу тыла обращенных друг к другу II и III пальцев. **Промежуточный тыльный кожный нерв** (n. cutáneus dorsális intermédius) иннервирует кожу верхнелатеральной поверхности тыла, а также обращенных друг к другу сторон III, IV и V пальцев (**тыльные пальцевые нервы стопы**, nn. digitáles dorsáles pédís).

Глубокий малоберцовый нерв (n. fibuláris profúndus, s. peronéus profúndus) от места начала идет в медиальном направлении, проходит через отверстие в передней межмышечной перегородке голени. Далее нерв идет в толще длинной мышцы, разгибающей пальцы. Вместе с передними большеберцовыми артерией и венами нерв спускается по передней поверхности межкостной мембраны голени. На некотором протяжении сосудисто-нервный пучок проходит между передней большеберцовой мышцей медиально и длинной мышцей, разгибающей пальцы, латерально. Далее глубокий малоберцовый нерв идет вниз рядом с сухожилием длинного разгибателя большого пальца (стопы). На тыле стопы нерв проходит под коротким разгибателем большого пальца стопы, затем в первой межплюсневой борозде. На уровне дистальной части первого межплюсневого промежутка глубокий малоберцовый нерв делится на две конечные ветви — **тыльные пальцевые нервы** (nn. digitáles dorsáles), иннервирующие кожу обращенных друг к другу сторон I и II пальцев стопы.

На голени глубокий малоберцовый нерв отдает ветви к передней большеберцовой мышце, длинному разгибателю пальцев стопы), а также к длинному разгибателю большого пальца стопы. На тыле стопы глубокий малоберцовый нерв иннервирует короткий разгибатель пальцев и короткий разгибатель большого пальца стопы. Отдает чувствительные ветви к голеностопному суставу, к суставам и костям стопы.

Вопросы для повторения и самоконтроля

1. Назовите нервы, участвующие в образовании крестцового сплетения. Где это сплетение располагается?
2. Назовите короткие ветви крестцового сплетения. Где разветвляется каждый из этих нервов?
3. Перечислите ветви, которые отходят от седалищного нерва в области бедра. К каким органам эти ветви направляются?
4. Назовите нервы, разветвляющиеся в коже бедра и голени. Какие нервы участвуют в иннервации кожи тыла и подошвы стопы?
5. Какие ветви отдают на голени и на стопе большеберцовый и глубокий малоберцовый нервы?

Копчиковое сплетение

Копчиковое сплетение (*pléxus cossýgeus*) образовано волокнами передних ветвей четвертого и пятого крестцовых (S_{IV-V}) и передней ветвью копчикового (Co_1) спинномозговых нервов. Сплетение находится у начала и на передней поверхности копчиковой мышцы и на крестцово-копчиковой связке. Отходящие от копчикового сплетения **заднепроходно-копчиковые нервы** (*пп. апососсýgei*) идут по передней поверхности копчиковой мышцы до конца копчика. Они иннервируют кожу в области копчика и заднепроходного отверстия. Мышечные ветви этого сплетения иннервируют копчиковую мышцу и заднюю часть мышцы, поднимающей задний проход.

ВАРИАНТЫ И АНОМАЛИИ ЧЕРЕПНЫХ И СПИННОМОЗГОВЫХ НЕРВОВ

Строение, пути ветвления, характер и зоны ветвления черепных и спинномозговых нервов весьма вариабельны. Изменчивы переплетения нервных стволов, пучков при образовании сплетений, места отхождения ветвей от черепных и спинномозговых нервов, от сплетений. Иннервация мышц и зоны ветвления кожных нервов также индивидуально вариабельны. И у черепных, и у спинномозговых нервов прослеживаются по расположению и протяженности соединения соседних нервов друг с другом, разнообразны обмены пучками нервных волокон. Ниже приводятся примеры вариантов и аномалий нервов.

Значительно варьируют зоны чувствительной иннервации черепных нервов.

Большой затылочный нерв иногда отдает ушную ветвь к коже ушной раковины, а также соединительную ветвь с малым затылочным нервом. Этот нерв может иннервировать затылочное брюшко затылочно-лобной мышцы.

Малый затылочный нерв может отсутствовать или быть удвоен, замещая отсутствующий большой затылочный нерв.

Возможно наличие добавочных *диафрагмальных нервов*, отходящих от передней ветви III шейного спинномозгового нерва, от плечевого сплетения или от подключичного нерва (наиболее часто). Диафрагмальный нерв в 38 % случаев начинается от четвертого шейного спинномозгового нерва, в 16 % — от четвертого и пятого, в 22 % — от третьего—пятого и в 19 % случаев — от третьего и четвертого шейных спинномозговых нервов.

Известны две крайние формы строения *плечевого сплетения*. Для первой типичны более широкая расстановка ветвей и большой угол их схождения. Относительно узкое и короткое плечевое сплетение типично для людей с узкой и длинной шеей. Вторая форма характерна для людей с короткой и широкой шеей: близкое расположение нервных ветвей сплетения, которые соединяются под острым углом друг к другу. Само сплетение относительно широкое и длинное.

Надлопаточный нерв может иннервировать среднюю или заднюю лестничную мышцу. *Медиальный кожный нерв* предплечья иногда отдает чувствительные ветви к локтевому суставу. *Мышечно-кожный нерв* редко отсутствует, замещаясь ветвями срединного нерва. Часто мышечно-кожный нерв отдает ветви к локтевому суставу. *Подмышечный нерв* может располагаться в толще подлопаточной мышцы, иннервировать ее и длинную головку трехглавой мышцы плеча.

Срединный нерв часто берет начало от шейных спинномозговых нервов.

Локтевой нерв часто формируется из передних ветвей V—VIII спинномозговых нервов.

Лучевой нерв нередко образован волокнами передних ветвей нижних шейных спинномозговых нервов. Почти в 50 % случаев анатомическая граница области иннервации тыла кисти не соответствует середине III пальца, а смещается в одну из сторон.

Расположение *пояснично-крестцового сплетения*, его форма и размеры изменчивы. *Подвздошно-паховый нерв* может отсутствовать. Бедренная и половая ветви *бедренно-полового нерва* могут отходить непосредственно из поясничного сплетения. От средней части поясничного сплетения иногда отходят передние, средние и медиальные *кожные нервы бедра*. Латеральный кожный нерв бедра в 6 % случаев проходит вместе с бедренным нервом под паховой связкой. В 10 % случаев имеется добавочный

запирательный нерв, проходящий возле медиального края большой поясничной мышцы.

Известны две крайние формы деления *бедренного нерва*: 1) нерв делится на немногочисленные, но крупные ветви; 2) нерв отдает значительное число длинных и тонких ветвей. Бедренный нерв может отдавать конечные ветви выше уровня паховой связки.

Седалищный нерв иногда прободает грушевидную мышцу, часто делится на большеберцовый и общий малоберцовый нервы уже в полости малого таза или в области большого седалищного отверстия. Число и направления ветвей общего *малоберцового нерва* изменчивы. Иногда промежуточный тыльный нерв стопы оканчивается на тыле стопы, не достигая пальцев. Медиальный *подошвенный нерв* вместо латерального подошвенного может отдавать ветви к короткой мышце, сгибающей пальцы стопы.

ВОЗРАСТНЫЕ ОСОБЕННОСТИ ПЕРИФЕРИЧЕСКОЙ НЕРВНОЙ СИСТЕМЫ

После рождения увеличивается количество нервных пучков в составе периферических нервов: усложняется их ветвление, расширяются межнервные связи, усложняются рецепторные аппараты. С возрастом увеличивается толщина нервных волокон. В пожилом и старческом возрасте количество нейронов в спинномозговых ганглиях снижается на 30 %, часть нейронов атрофируется.

ВЕГЕТАТИВНАЯ (АВТОНОМНАЯ) НЕРВНАЯ СИСТЕМА

Вегетативная (автономная) нервная система (*systema nervosum autonomicum*) представляет собой часть нервной системы, которая контролирует функции внутренних органов, желез, сосудов, осуществляет адаптационно-трофическое влияние на все органы человека. Вегетативная нервная система поддерживает постоянство внутренней среды организма (гомеостаз). Функция вегетативной нервной системы неподконтрольна человеческому сознанию, однако она находится в подчинении спинного мозга, мозжечка, гипоталамуса, базальных ядер конечного мозга, лимбической системы, ретикулярной формации и коры полушарий большого мозга.

Выделение вегетативной (автономной) нервной системы обусловлено некоторыми особенностями ее строения. К этим особенностям относятся следующие: 1) очаговость расположения вегетативных ядер в ЦНС; 2) скопление тел эффекторных нейронов в виде узлов (ганглиев) в составе периферических вегетативных сплетений; 3) двухнейронность нервного пути от ядер в ЦНС к иннервируемому органу; 4) сохранение призна-

ков, отражающих более медленную эволюцию вегетативной нервной системы (в сравнении с анимальной): меньший калибр нервных волокон, меньшая скорость проведения возбуждения, отсутствие у многих нервных проводников миелиновой оболочки.

Вегетативная (автономная) нервная система подразделяется на центральный и периферический отделы. К *центральному отделу* относятся: 1) парасимпатические ядра III, VII, IX и X пар черепных нервов, лежащие в мозговом стволе (средний мозг, мост, продолговатый мозг); 2) парасимпатические крестцовые ядра, залегающие в сером веществе трех крестцовых сегментов спинного мозга ($S_{II}-S_{IV}$); 3) вегетативное (симпатическое) ядро, расположенное в боковом промежуточном столбе [латеральное промежуточное (серое) вещество] VIII шейного, всех грудных и двух верхних поясничных сегментов спинного мозга ($C_{VIII}-Th_I-L_{II}$).

К *периферическому отделу* вегетативной (автономной) нервной системы относятся: 1) вегетативные (автономные) нервы, ветви и нервные волокна, выходящие из головного и спинного мозга; 2) вегетативные (автономные) висцеральные сплетения; 3) узлы вегетативных (автономных, висцеральных) сплетений; 4) симпатический ствол (правый и левый) с его узлами, межузловыми и соединительными ветвями и симпатическими нервами; 5) узлы парасимпатической части вегетативной нервной системы; 6) вегетативные волокна (парасимпатические и симпатические), идущие на периферию (к органам, тканям) от вегетативных узлов, входящих в состав сплетений и расположенных в толще внутренних органов; 7) нервные окончания, участвующие в вегетативных реакциях.

Нейроны ядер центрального отдела вегетативной нервной системы являются первыми эфферентными нейронами на путях от ЦНС (спинного и головного мозга) к иннервируемому органу. Волокна, образованные отростками этих нейронов, носят название *предузловых* (преганглионарных) *нервных волокон*, так как они идут до узлов периферической части вегетативной нервной системы и заканчиваются синапсами на клетках этих узлов.

Вегетативные узлы входят в состав симпатических стволов, крупных вегетативных сплетений брюшной полости и таза, а также располагаются в толще или возле органов пищеварительной, дыхательной систем и мочеполового аппарата, которые иннервируются вегетативной нервной системой.

Размеры вегетативных узлов обусловлены количеством расположенных в них клеток, которое колеблется от 3000—5000 до многих тысяч. Каждый узел заключен в соединительнотканную капсулу, волокна которой, проникая в глубь узла, разделяют его на дольки (секторы). Между капсулой и телом нейрона расположены клетки-сателлиты — разновидность глиальных клеток.

К глиальным клеткам (шванновские клетки) относят нейролеммоциты, образующие оболочку периферических нервов. Нейроны вегетативных ганглиев подразделяются на два основных типа: клетки Догеля I типа и II типа. Клетки Догеля I типа эфферентные, на них заканчиваются преганглионарные отростки. Для этих клеток типичны длинный тонкий неветвящийся аксон и множество (от 5 до нескольких десятков) дендритов, ветвящихся возле тела этого нейрона. Эти клетки имеют несколько маловетвящихся отростков, среди которых имеется аксон. Они крупнее нейронов Догеля I типа. Их аксоны вступают в синаптическую связь с эфферентными нейронами Догеля I типа.

Преганглионарные волокна имеют миелиновую оболочку, благодаря чему они отличаются беловатым цветом. Они выходят из мозга в составе корешков соответствующих черепных и спинномозговых нервов. Узлы периферической части вегетативной нервной системы содержат тела вторых эфферентных (эффекторных) нейронов, лежащих на путях к иннервируемым органам. Отростки этих вторых нейронов, несущих нервный импульс из вегетативных узлов к рабочим органам (гладкой мускулатуре, железам, сосудам, тканям), являются *п о с л е у з л о в ы м и* (постганглионарными) *н е р в н ы м и* *в о л о к н а м и*. У них нет миелиновой оболочки, и поэтому они имеют серый цвет.

Скорость проведения импульсов по симпатическим преганглионарным волокнам составляет 1,5—4 м/с, а парасимпатическими — 10—20 м/с. Скорость проведения импульса по постганглионарным (безмиелиновым) волокнам не превышает 1 м/с.

Тела афферентных нервных волокон вегетативной нервной системы располагаются в спинномозговых (межпозвоночных) узлах, а также в чувствительных узлах черепных нервов; в собственных чувствительных узлах вегетативной нервной системы (клетки Догеля II типа).

Строение рефлекторной вегетативной дуги отличается от строения рефлекторной дуги соматической части нервной системы (рис. 210). У рефлекторной дуги вегетативной нервной системы эфферентное звено состоит не из одного нейрона, а из двух. В целом простая вегетативная рефлекторная дуга представлена тремя нейронами. Первое звено рефлекторной дуги — это чувствительный нейрон, тело которого располагается в спинномозговых узлах или узлах черепных нервов. Периферический отросток такого нейрона, имеющий чувствительное окончание — рецептор, берет начало в органах и тканях. Центральный отросток в составе задних корешков спинномозговых нервов или чувствительных корешков черепных нервов направляется к соответствующим вегетативным ядрам спинного или головного мозга. Эфферентный (выносящий) путь вегетативной рефлекторной дуги представлен двумя нейронами. Тело первого из этих нейронов, второго по счету в простой вегетативной реф-

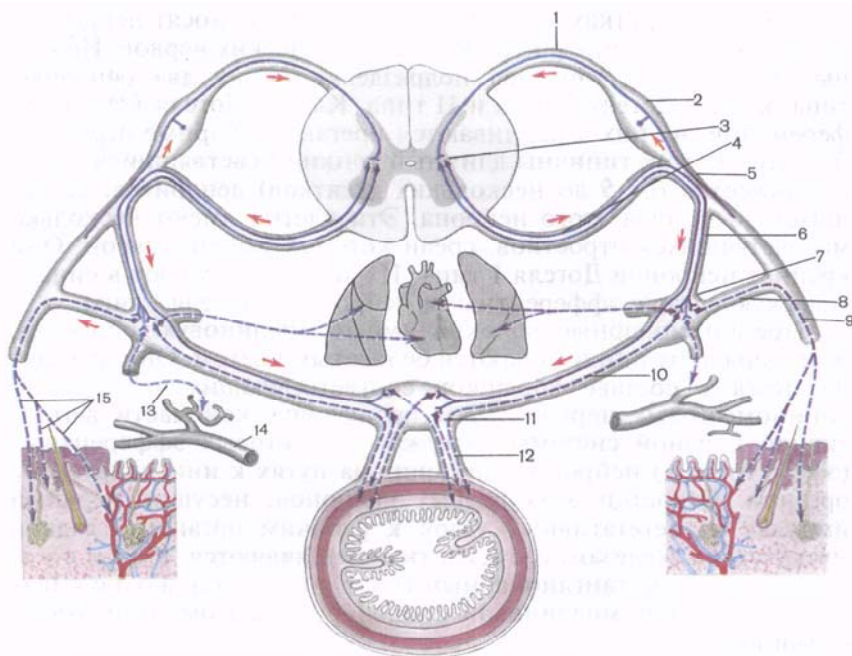


Рис. 210. Рефлекторная вегетативная дуга.

1 — задний корешок спинномозгового нерва; 2 — спинномозговой узел; 3 — промежуточно-латеральное ядро бокового рога спинного мозга; 4 — преганглионарные (предузловые) волокна вставочного нейрона (в составе переднего корешка спинномозгового нерва); 5 — спинномозговой нерв; 6 — белая соединительная ветвь; 7 — узел симпатического ствола; 8 — серая соединительная ветвь; 9 — постганглионарные (послеузловые) нервные волокна эффекторного нейрона в составе спинномозгового нерва; 10 — постганглионарные (послеузловые) волокна эффекторного нейрона в составе внутреннего нерва; 11 — нервный узел вегетативного сплетения; 12 — постганглионарные (послеузловые) нервные волокна эффекторного нейрона в составе висцеральных и сосудистых сплетений; 13 — постганглионарное волокно к кровеносному сосуду; 14 — кровеносный сосуд; 15 — постганглионарные (послеузловые) нервные волокна к потовым железам кожи, мышцам волос и к сосудам.

лекторной дуге, располагается в вегетативных ядрах центральной нервной системы. Этот нейрон можно называть вставочным, так как он находится между чувствительным (афферентным, приносящим) звеном рефлекторной дуги и третьим (эфферентным, выносящим) нейроном эфферентного пути. Эффекторный нейрон представляет собой третий нейрон вегетативной рефлекторной дуги. Тела эффекторных нейронов лежат в периферических узлах вегетативной нервной системы (симпатический ствол, вегетативные узлы черепных нервов, узлы вне- и внутриорганных вегетативных сплетений). Отростки этих ней-

ронов направляются к органам и тканям в составе органных вегетативных или смешанных нервов. Заканчиваются постганглионарные нервные волокна в гладких мышцах, железах, в стенках сосудов и в других тканях соответствующими концевыми нервными аппаратами.

На основании топографии вегетативных ядер и узлов, различий в длине первого и второго нейронов эфферентного пути, а также особенностей функций вегетативная нервная система подразделяется на две части: симпатическую и парасимпатическую.

СИМПАТИЧЕСКАЯ ЧАСТЬ ВЕГЕТАТИВНОЙ (АВТОНОМНОЙ) НЕРВНОЙ СИСТЕМЫ

К симпатической части (*pars sympáthica*) относятся: 1) латеральное промежуточное (серое) вещество (вегетативное ядро) в боковых (промежуточных) столбах спинного мозга от VIII шейного сегмента (C_{VIII}) по II поясничный (L_{II}); 2) симпатические нервные волокна и нервы, идущие от клеток латерального промежуточного вещества (бокового столба) к узлам симпатического ствола и вегетативных сплетений брюшной полости и таза; 3) правый и левый симпатические стволы; 4) соединительные ветви, соединяющие спинномозговые нервы (C_{VIII} — Th_1 — L_{II}) с симпатическим стволом и симпатический ствол со всеми спинномозговыми нервами; 5) узлы вегетативных нервных сплетений, расположенные кпереди от позвоночника в брюшной полости и полости таза, и нервы, лежащие в стенках крупных сосудов (околососудистые сплетения); 6) нервы, направляющиеся от этих сплетений к органам; 7) симпатические волокна, идущие в составе соматических нервов к органам и тканям. Симпатические преганглионарные нервные волокна обычно короче постганглионарных волокон.

СИМПАТИЧЕСКИЙ СТВОЛ

Симпатический ствол (*trúncus sympáthicus*) — парное образование, расположенное по бокам от позвоночника (рис. 211). Он состоит из 20—25 узлов, соединенных **межузловыми ветвями** (гр. *interganglionáres*). **Узлы симпатического ствола** (*gánglia trúnci sympáthici*) веретенообразные, овоидные и неправильной (многоугольной) формы. К симпатическому стволу подходит только один тип ветвей — так называемые **белые соединительные ветви** (гр. *communicántes álbi*). Из симпатического ствола выходит 4 вида ветвей: 1) **серые соединительные ветви** (гр. *communicántes grisei*) к спинномозговым нервам; 2) симпатические нервы к внутренним органам; 3) симпатические нервы к кровеносным сосудам; 4) симпатические нервы (чревные) к крупным

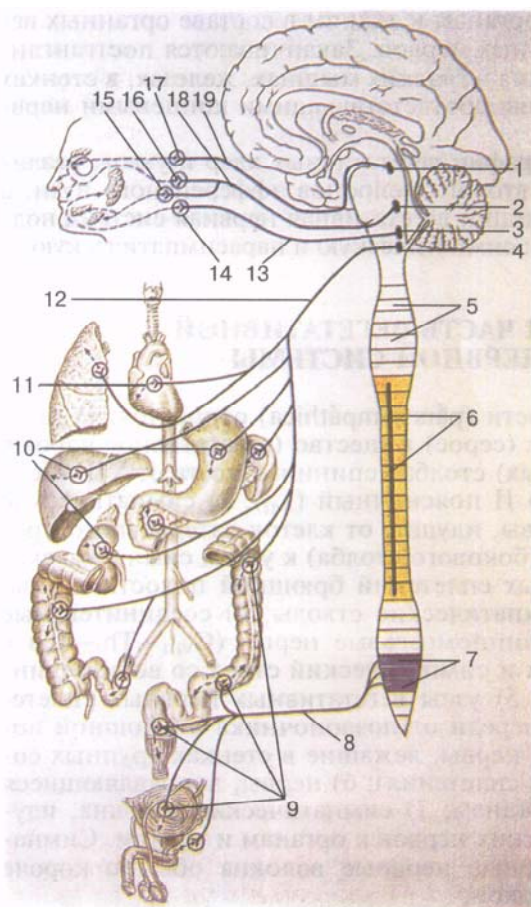


Рис. 211. Схема симпатической части вегетативной нервной системы.

1 — верхний шейный симпатический узел; 2 — сегменты спинного мозга; 3 — шейный отдел симпатического ствола; 4 — боковой столб спинного мозга; 5 — большой грудной внутренностный нерв; 6 — малый грудной внутренностный нерв; 7 — крестцовые парасимпатические ядра; 8 — крестцовые внутренностные нервы; 9 — серые соединительные ветви (от симпатического ствола к спинномозговым нервам); 10 — верхнее подчревное сплетение; 11 — межбрыжеечное сплетение; 12 — чревное сплетение; 13 — грудные сердечные и легочные нервы; 14 — верхний шейный сердечный нерв; 15 — серые соединительные ветви; 16 — парасимпатические ядра в стволе головного мозга.

вегетативным сплетениям, расположенным в брюшной полости и в полости таза.

Белой соединительной ветвью называется пучок преганглионарных нервных волокон, ответвляющийся от спинномозгового нерва (на уровне грудного и верхнепоясничного отделов) и вступающий в расположенный рядом узел симпатического ствола. В составе белых соединительных ветвей идут преганглионарные симпатические нервные волокна, представляющие собой отростки нейронов боковых промежуточных столбов (автономных) спинного мозга. Эти волокна проходят через передние рога спинного мозга и выходят из него в составе передних корешков, а затем идут в спинномозговых нервах, от которых ответвляются по выходе этих нервов из спинномозговых отверс-

тий. Белые соединительные ветви имеются только у VIII шейного, всех грудных и двух верхних поясничных спинномозговых нервов и подходят ко всем грудным (включая шейно-грудной) и двум верхним поясничным узлам симпатического ствола. К шейным, нижним поясничным, крестцовым и копчиковому узлам симпатического ствола преганглионарные волокна поступают по межузловым ветвям симпатического ствола.

Из узлов симпатического ствола на всем протяжении выходят серые соединительные ветви, которые направляются к ближайшему спинномозговому нерву. *Серые соединительные ветви* содержат постганглионарные симпатические нервные волокна — отростки клеток, лежащих в узлах симпатического ствола. В составе спинномозговых нервов и их ветвей эти постганглионарные симпатические волокна направляются к коже, мышцам, всем органам и тканям, кровеносным и лимфатическим сосудам, потовым и сальным железам, к мышцам, поднимающим волосы, и осуществляют их симпатическую иннервацию. От симпатического ствола, кроме серых соединительных ветвей, отходят нервы к внутренним органам и сосудам (сердечные, пищеводные, аортальные и др.). Эти нервы также содержат постганглионарные симпатические волокна. Кроме этого, от симпатического ствола отходят симпатические нервы, следующие к узлам вегетативных сплетений брюшной полости и таза, содержащие преганглионарные волокна, прошедшие транзитом через узлы симпатического ствола. Топографически у симпатического ствола выделяют четыре отдела: шейный, грудной, поясничный, крестцовый (тазовый).

Шейный отдел симпатического ствола представлен тремя узлами и соединяющими их межузловыми ветвями, которые располагаются на глубоких мышцах шеи позади предпозвоночной пластинки шейной фасции (рис. 212). К шейным узлам преганглионарные симпатические волокна подходят по межузловым ветвям грудного отдела симпатического ствола, куда они поступают от вегетативных ядер латерального промежуточного (серого) вещества VIII шейного и шести—семи верхних грудных сегментов спинного мозга.

Верхний шейный узел (*gánglion cervicále supèrius*) является самым крупным узлом симпатического ствола. Он веретенообразный, длина его достигает 2 см и более (до 10 см), толщина — до 0,5 см. Верхний шейный узел располагается впереди поперечных отростков I—III шейных позвонков. Впереди узла находятся внутренняя сонная артерия, начальная часть блуждающего нерва, позади — длинная мышца головы. От верхнего шейного симпатического узла отходят следующие ветви, содержащие постганглионарные симпатические волокна: серые соединительные ветви, внутренний сонный нерв, наружные сонные нервы, яремный нерв, гортанно-глоточные ветви, верхний шейный сердечный нерв.

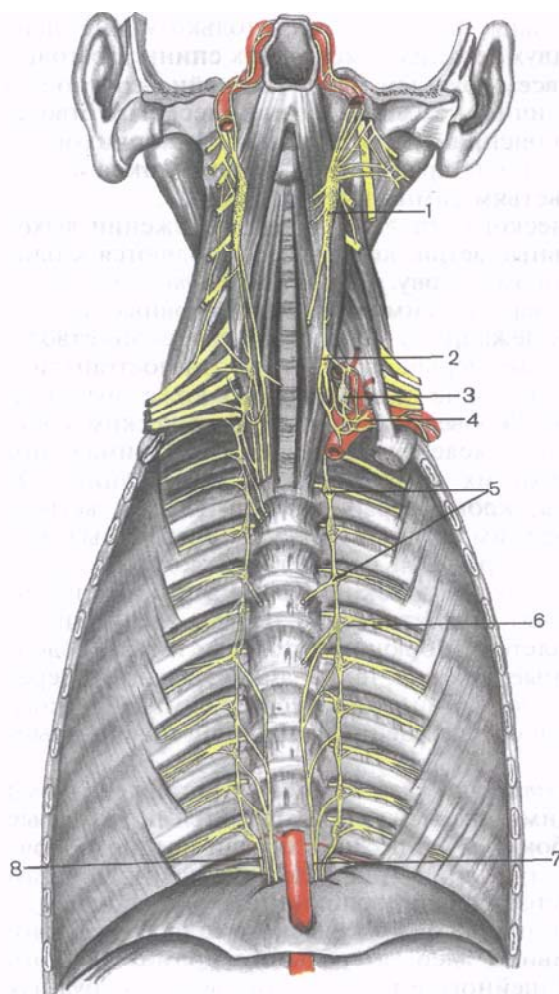


Рис. 212. Шейный и грудной отделы симпатического ствола; вид спереди.

1 — верхний шейный узел симпатического ствола; 2 — средний шейный узел; 3 — шейно-грудной узел; 4 — подключичное вегетативное нервное сплетение; 5 — грудные узлы симпатического ствола; 6 — серая соединительная ветвь; 7 — большой внутренностный нерв; 8 — малый внутренностный нерв.

1. Серые соединительные ветви (гг. communicantes grisei) идут к шейным спинномозговым нервам.

2. Внутренний сонный нерв (n. caroticus internus) направляется к одноименной артерии и по ходу формирует **внутреннее сонное сплетение** (pléxus caroticus internus). Вместе с внутренней сонной артерией это сплетение вступает в сонный

канал, а затем в полость черепа. В сонном канале от сплетения отходят сонно-барабанные нервы к слизистой оболочке среднего уха. После выхода внутренней сонной артерии из канала от внутреннего сонного сплетения отделяется **глубокий каменистый нерв** (n. petrosus profundus). Он проходит сквозь волокнистый хрящ рваного отверстия и вступает в крыловидный канал клиновидной кости, где соединяется с большим каменистым нервом, образуя **нерв крыловидного канала** (n. canalis pterygoidei). Нерв крыловидного канала (*видиев нерв*), войдя в крыловидно-небную ямку, присоединяется к крылонебному узлу. Пройдя транзитом через крылонебный узел, симпатические волокна по крылонебным нервам переходят в верхнечелюстной

нерв и распространяются в составе его ветвей, осуществляя симпатическую иннервацию сосудов, тканей, желез слизистой оболочки рта и полости носа, конъюнктивы нижнего века и кожи лица. В глазницу симпатические волокна попадают в виде периаартериального сплетения глазной артерии — ветви внутренней сонной артерии. От глазного сплетения ответвляется симпатический корешок к ресничному узлу. Волокна этого корешка проходят транзитом через ресничный узел и в составе коротких ресничных нервов достигают глазного яблока, где иннервируют сосуды глаза и мышцу, расширяющую зрачок. В полости черепа внутреннее сонное сплетение продолжается в вокругсосудистое сплетение ветвей внутренней сонной артерии.

3. **Наружные сонные нервы** (nn. carótici extérni) в виде 2—3 стволиков направляются к наружной сонной артерии и формируют по ее ходу одноименное **симпатическое сплетение** (pléxus carótici extérnus). Наружное сонное сплетение распространяется по ветвям одноименной артерии, осуществляя симпатическую иннервацию сосудов, желез, гладкомышечных элементов и тканей органов головы. **Внутреннее сонное сплетение** (pléxus carótici intérnus) располагается в адвентиции одноименной артерии. Симпатические волокна этого сплетения по ветвям этой артерии направляются к иннервируемым органам.

4. **Яремный нерв** (n. juguláris) поднимается по стенкам внутренней яремной вены к яремному отверстию, где разделяется на ветви, идущие к верхнему и нижнему узлам языкоглоточного нерва и к подъязычному нерву. Благодаря этому симпатические волокна распространяются в составе ветвей IX, X и XII черепных нервов.

5. **Гортанно-глоточные ветви** (rr. laryngopharyngei) участвуют в образовании гортанно-глоточного сплетения, иннервируют сосуды, слизистую оболочку глотки и гортани, мышцы и другие ткани.

6. **Верхний шейный сердечный нерв** (n. cardíacus cervicális supérior) спускается вниз параллельно симпатическому стволу кпереди от предпозвоночной пластинки шейной фасции. *Правый верхний сердечный нерв* проходит вдоль плечеголовного ствола и вступает в глубокую часть сердечного сплетения на задней поверхности дуги аорты. *Левый верхний шейный сердечный нерв* прилежит к левой общей сонной артерии, вступает в поверхностную часть сердечного сплетения, расположенную между дугой аорты и бифуркацией легочного ствола (рис. 213).

Средний шейный узел (gánglion cervicále médium) непостоянный, располагается кпереди от поперечного отростка VI шейного позвонка. Наиболее часто этот узел находится в месте пересечения шейного отдела симпатического ствола и нижней щитовидной артерии. Длина узла равна 0,75—1,5 см, толщина — около 0,4—0,5 см. Узел имеет овоидную или треугольную

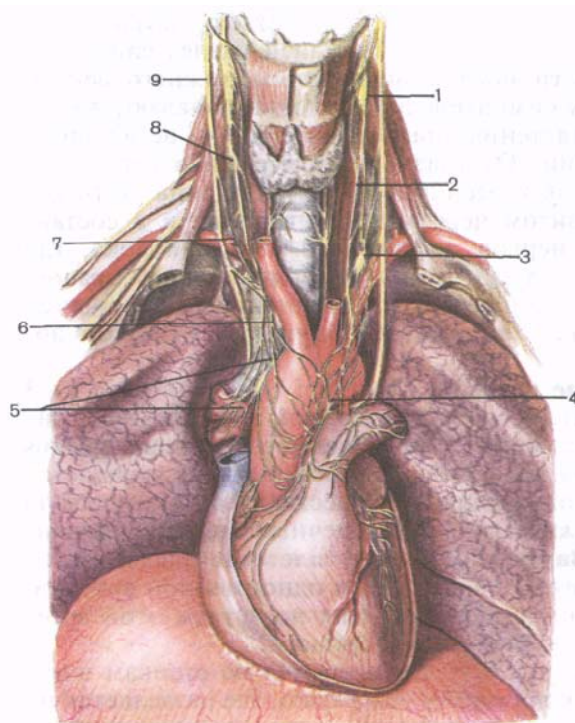


Рис. 213. Сердечные нервы и сердечные вегетативные сплетения.

1 — верхний шейный узел симпатического ствола; 2 — верхний шейный сердечный нерв; 3 — шейно-грудной узел; 4 — поверхностные сердечные сплетения; 5 — глубокое сердечное сплетение; 6 — нижний шейный сердечный нерв; 7 — верхние шейные сердечные ветви блуждающего нерва; 8 — средний шейный узел; 9 — блуждающий нерв.

форму. Средний шейный узел соединен с верхним шейным узлом одной межузловой ветвью, а с шейно-грудным (звездчатым) узлом — двумя—тремя межузловыми ветвями. Одна из этих ветвей проходит впереди подключичной артерии, другая — позади, образуя *подключичную петлю* (*ansa subclavia*), или *петлю Вьессана*.

От среднего симпатического узла отходят серые соединительные ветви к V и VI шейным спинномозговым нервам, **средний шейный сердечный нерв** (*n. cardiacus cervicalis medius*). Этот нерв идет латеральнее верхнего шейного сердечного нерва. *Правый средний шейный сердечный нерв* располагается вдоль плечевого ствола, а *левый* — вдоль левой общей сонной артерии. Оба нерва вступают в глубокую часть сердечного сплетения. От среднего шейного узла отходят два—три тонких нерва, которые участвуют в образовании общего сонного сплетения и сплетения нижней щитовидной артерии, иннервируют щитовидную и околощитовидные железы. При отсутствии среднего шейного узла все названные ветви отходят от межузловых ветвей на уровне поперечного отростка VI шейного позвонка, а послеузловые симпатические волокна в эти ветви попадают от шейно-грудного узла.

Шейно-грудной (звездчатый) узел (*gánglion cervicothorácicum*) лежит позади подключичной артерии, у места отхождения от нее позвоночной артерии. Этот узел образовался в результате слияния нижнего шейного узла с первым грудным узлом. Шейно-грудной узел уплощен в переднезаднем направлении, имеет неправильную (звездчатую) форму, его поперечник в среднем составляет 8 мм.

От узла отходит ряд ветвей:

1. **Серые соединительные ветви** (rr. communicántes grísei) направляются к VI, VII, VIII шейным спинномозговым нервам. Несколько стволиков отходят к подключичной артерии, в адвентиции которой образуют **подключичное сплетение** (*pléxus subclávicus*), продолжающееся на сосуды плечевого пояса и верхней конечности.

Несколько симпатических ветвей присоединяются к блуждающему нерву и его ветвям, а также к диафрагмальному нерву.

2. **Позвоночный нерв** (*n. vertebrális*) подходит к позвоночной артерии и участвует в образовании симпатического **позвоночно-го сплетения** (*pléxus vertebrális*), из которого иннервируются сосуды головного и спинного мозга. **Нижний шейный сердечный нерв** (*n. cardíacus cervicális inférior*) справа проходит позади плечевого ствола, а слева — позади аорты. Правый и левый шейные сердечные нервы вступают в глубокую часть сердечного сплетения.

Грудной отдел симпатического ствола включает 9—12 грудных узлов (*gánglia thorácica*), уплощенных, веретенообразной или многоугольной формы. Размеры узлов от 1 до 16 мм, в среднем 3—5 мм. Верхние грудные узлы до уровня VI грудного позвонка располагаются в межреберьях по линии головок ребер. В нижнем грудном отделе узлы расположены на боковой поверхности тел позвонков. Грудной отдел симпатического ствола покрыт внутригрудной фасцией и париетальной плеврой. Позади симпатического ствола в поперечном направлении проходят задние межреберные сосуды. К грудным узлам симпатического ствола от всех грудных спинномозговых нервов подходят белые соединительные ветви, содержащие преганглионарные симпатические волокна. В свою очередь от грудных узлов симпатического ствола отходит несколько видов ветвей.

Серые соединительные ветви, содержащие постганглионарные симпатические волокна, присоединяются к рядом лежащим спинномозговым нервам.

Грудные сердечные нервы (*nn. cardíaci thorácici*) отходят от второго—пятого грудных узлов, направляются вперед и медиально, участвуют в формировании сердечного сплетения.

От грудных узлов симпатического ствола отходят тонкие симпатические нервы (легочные, пищеводные, аортальные), которые вместе с ветвями блуждающего нерва образуют правое и левое **легочное сплетение** (*pléxus pulmonális*), **пищеводное**

сплетение (*pléxus oesophageális*), **грудное аортальное сплетение** (*pléxus aórticus thorácicus*). Ветви грудного аортального сплетения продолжают на межреберные сосуды и другие ветви грудной аорты, образуя по их ходу периартериальные сплетения. Симпатические нервы отходят также к стенкам непарной и полунепарной вен, грудного протока и участвуют в их иннервации. Наиболее крупными ветвями симпатического ствола в грудном отделе являются большой и малый внутренностные нервы.

Большой грудной внутренностный нерв (*n. splánchnicus thorácicus májor*) образуется из нескольких ветвей, отходящих от 5—10 грудных узлов симпатического ствола. Общий ствол большого грудного внутренностного нерва направляется вниз и медиально, прилежит к телам нижних грудных позвонков, затем проникает в брюшную полость между мышечными пучками поясничной части диафрагмы рядом с непарной веной справа и полунепарной слева и заканчивается в узлах чревного сплетения. На уровне XII грудного позвонка по ходу большого грудного внутренностного нерва имеется небольшой по размерам грудной внутренностный узел (*gánglion thorácicus splánchnicum*).

Малый грудной внутренностный нерв (*n. splánchnicus thorácicus mínor*) начинается ветвями, отходящими от X—XI, иногда XII узла грудного отдела симпатического ствола. Нерв спускается латеральнее большого грудного внутренностного нерва, проходит между мышечными пучками поясничной части диафрагмы (вместе с симпатическим стволом). Часть волокон этого нерва заканчивается в аортопочечном узле чревного сплетения.

Большой и малый грудные внутренностные нервы представлены в основном преганглионарными симпатическими волокнами, содержат также некоторое количество постганглионарных волокон. В составе этих чревных нервов имеются чувствительные волокна, проводящие в спинной мозг импульсы от внутренних органов.

Рядом с малым грудным внутренностным нервом идет непостоянный **нижний грудной внутренностный нерв** (*n. splánchnicus thorácicus ímus*), начинающийся от XII (иногда XI) грудного узла симпатического ствола и заканчивающийся в почечном сплетении.

Поясничный отдел симпатического ствола представлен чаще 3—5 (от 2 до 7) поясничными узлами и соединяющими их межузловыми ветвями (рис. 214).

Поясничные узлы (*gánglia lumbália*) веретенообразные, размеры их не превышают 6 мм. Узлы располагаются на переднебоковой поверхности тел поясничных позвонков, медиальнее большой поясничной мышцы, и покрыты внутрибрюшной фасцией. К поясничным узлам правого симпатического ствола спереди

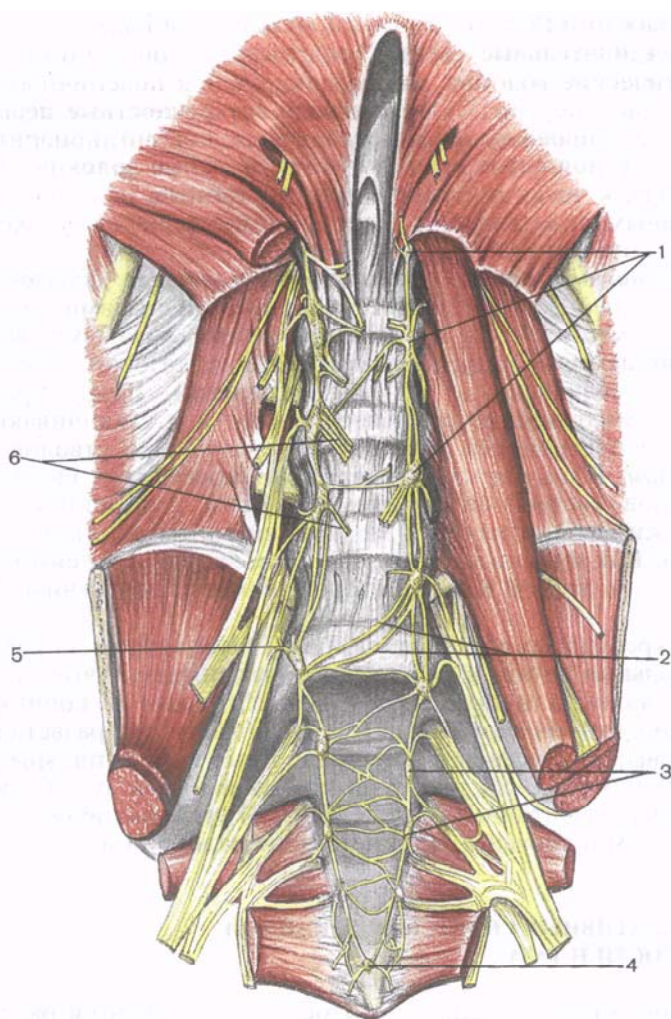


Рис. 214. Поясничный и крестцовый отделы симпатического ствола.
 1 — поясничные узлы; 2 — соединительные (поперечные) ветви; 3 — крестцовые узлы; 4 — непарный крестцовый узел; 5 — соединительная ветвь (серая); 6 — поясничные внутренностные нервы.

прилежит нижняя полая вена. Узлы левого ствола примыкают слева к брюшной части аорты. Поясничные узлы правого и левого симпатических стволов соединяются поперечно ориентированными соединительными ветвями, лежащими на передней поверхности поясничных позвонков позади аорты и нижней полой вены.

От каждого поясничного узла отходят два вида ветвей: 1) **серые соединительные ветви**, содержащие постганглионарные симпатические волокна, направляющиеся к поясничным спинномозговым нервам; 2) **поясничные внутренностные нервы** (nn. *spláchnici lumbáles*), которые имеют как преганглионарные, так и постганглионарные симпатические нервные волокна, направляющиеся к чревному сплетению и органам (сосудистым) вегетативным сплетениям (селезеночному, почечному, желудочному, надпочечниковому).

Крестцовый отдел симпатического ствола образован четырьмя крестцовыми веретенообразными узлами размером около 5 мм каждый, соединенными межузловыми ветвями. **Крестцовые узлы** (*gánglia sacrália*) лежат на тазовой поверхности крестца, медиально от тазовых отверстий. Внизу правый и левый симпатические стволы сближаются и заканчиваются на передней поверхности крестца общим для этих стволов *непарным узлом*. В полости таза кпереди от крестцовых симпатических узлов располагается прямая кишка, отделенная от них слоем жировой клетчатки и пристеночным листком тазовой фасции. Как и в поясничном отделе, между узлами симпатических стволов правой и левой сторон имеются поперечные соединения.

От крестцовых узлов отходит три вида ветвей: 1) **серые соединительные ветви**, в составе которых послеузловые симпатические волокна направляются к крестцовым и копчиковому спинномозговым нервам и далее — в области, где разветвляются эти нервы; 2) **крестцовые внутренностные нервы** (nn. *spláchnici sacráles*), которые следуют к верхнему и нижнему подчревным (тазовым) вегетативным сплетениям; 3) **органные ветви**, идущие к органам и сосудистым сплетениям малого таза.

ВЕГЕТАТИВНЫЕ СПЛЕТЕНИЯ БРЮШНОЙ ПОЛОСТИ И ТАЗА

В брюшной полости и в полости таза находятся различные по величине вегетативные нервные сплетения, состоящие из вегетативных узлов и соединяющих их пучков нервных волокон. В вегетативных узлах располагаются тела нейронов эфферентного пути, отростки которых (постганглионарные волокна) направляются из этих сплетений к внутренним органам и сосудам для их иннервации.

Одним из самых крупных вегетативных сплетений брюшной полости является **брюшное аортальное сплетение**, расположенное на аорте и продолжающееся на ее ветви.

Самым крупным и самым важным по значению в составе брюшного аортального сплетения является **чревное сплетение** (*pléxus coeliácus*), или, как его еще называют, «солнечное спле-

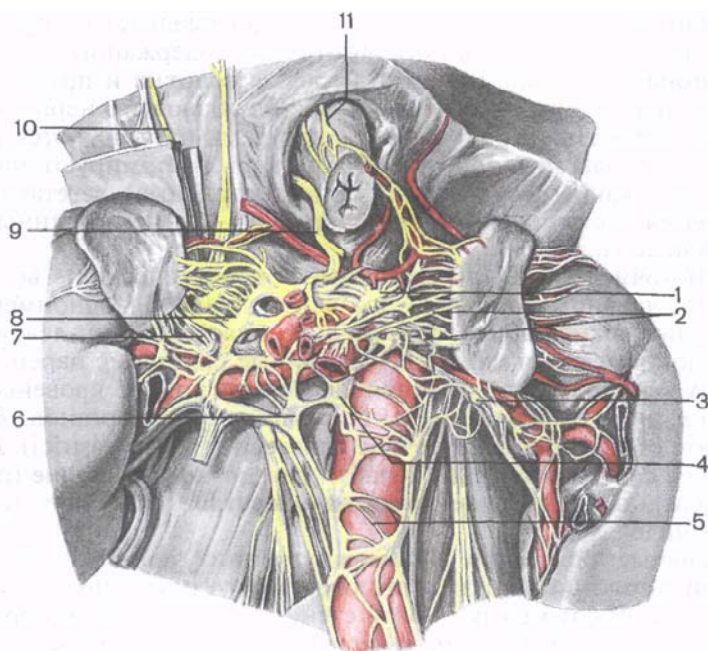


Рис. 215. Чревное сплетение.

1 — чревный узел (левый); 2 — надпочечниковое сплетение; 3 — аортопочечный узел (левый); 4 — верхний брыжеечный узел; 5 — межбрыжеечное сплетение; 6 — аортопочечный узел (правый); 7 — почечное сплетение; 8 — чревный узел (правый); 9 — задний блуждающий ствол; 10 — большой внутренностный нерв; 11 — передний блуждающий ствол.

тение», или «мозг брюшной полости». Чревное сплетение находится на передней поверхности брюшной части аорты вокруг чревного ствола (рис. 215). Оно состоит из нескольких крупных узлов (чаще пяти) и многочисленных нервов, соединяющих эти узлы. В состав чревного сплетения входят два полулунной формы *чревных узлов*, расположенных справа и слева от чревного ствола. Левый чревный узел прилежит к аорте, правый — к нижней поверхности печени, спереди — к головке поджелудочной железы. В составе чревного сплетения имеются два *аортопочечных узлов*, каждый из которых находится у места отхождения от аорты соответствующей почечной артерии, а также непарный *верхний брыжеечный узел*, лежащий у начала одноименной артерии. К чревному сплетению подходят правые и левые большой и малый грудные внутренностные нервы, поясничные внутренностные нервы от поясничных узлов симпатического ствола. К чревному сплетению подходят, но проходят через его узлы транзитом волокна заднего ствола блуждающего нерва, а также

чувствительные волокна правого диафрагмального нерва. От узлов чревного сплетения отходят нервы, содержащие уже постганглионарные симпатические нервные волокна и преганглионарные парасимпатические из ветвей блуждающего нерва, которые самостоятельно или вместе с сосудами направляются к органам. Располагаясь вокруг сосудов, нервы формируют так называемые вокругсосудистые (периартериальные) вегетативные сплетения, а в толще внутренних органов — внутриорганные вегетативные сплетения.

Многочисленные вегетативные (симпатические) волокна идут по чревному стволу и его ветвям, образуя одноименные сплетения вокруг общей печеночной, селезеночной, левой желудочной артерий и их ветвей. Органные сплетения паренхиматозных органов располагаются не только вокруг кровеносных сосудов, но и в соединительнотканной строме органов. В результате образуются **желудочное сплетение** (pléxus gástrici), **селезеночное сплетение** (pléxus lienális), **печеночное сплетение** (pléxus hepáticus), **поджелудочно-двенадцатиперстное сплетение** (pléxus pancreaticus) и др.

Нервные сплетения полых внутренних органов: желудка, тонкой и толстой кишки, а также мочевого и желчного пузырей и др. — залегают между слоями стенок органов. Таким образом, выделяют подсерозное, межмышечное и подслизистое сплетения, осуществляющие иннервацию мышц стенок органов и желез. От каждого чревного узла отходят ветви к надпочечникам, образуя парное **надпочечниковое сплетение** (pléxus suprarenális). В составе надпочечниковых вегетативных ветвей имеются преганглионарные симпатические волокна, иннервирующие мозговое вещество надпочечника. Таким образом, мозговое вещество надпочечников, имеющие общее происхождение с узлами вегетативной нервной системы, в отличие от любых других органов получают иннервацию непосредственно за счет преганглионарных симпатических нервных волокон, которые заканчиваются эффекторными нервными окончаниями на секреторных клетках мозгового вещества.

Брюшное аортальное сплетение (pléxus aórticus abdominális) является непосредственным продолжением чревного сплетения. Это сплетение представляет собой пластинку из нервных волокон и узлов, находящуюся на передней поверхности аорты от чревного ствола и до верхней брыжеечной артерии, и даже до нижней брыжеечной артерии. На уровне между двумя брыжеечными артериями это сплетение называют **межбрыжеечным сплетением** (pléxus intermesentéricus).

Брюшное аортальное сплетение отдает тонкие ветви к почечным сосудам, в адвентиции которых образуется парное **почечное сплетение** (pléxus renális). В образовании почечного сплетения участвуют ветви верхних узлов поясничного отдела симпатического ствола, а также преганглионарные парасимпати-

ческие волокна из ветвей правого блуждающего нерва. В почечном сплетении постоянно встречаются один-два довольно крупных почечных узла (*gánglia renália*) и большое количество мелких узлов. Крупные почечные узлы находятся спереди и снизу от почечной артерии. Симпатические волокна почечного сплетения по ветвям одноименной артерии проникают в почку, а также переходят на мочеточник, участвуя в образовании **мочеточникового сплетения** (*pléxus uretéricus*).

Ветви брюшного аортального сплетения сопровождают кровеносные сосуды половых желез. У мужчин по ходу яичковых артерий находится парное **яичковое сплетение** (*pléxus testicularis*). У женщин по ходу яичниковых артерий спускается в малый таз также парное **яичниковое сплетение** (*pléxus ovaricus*).

Ветви верхнего брыжеечного узла, а также брюшного аортального сплетения переходят на верхнюю брыжеечную артерию, образуя верхнее брыжеечное сплетение.

Верхнее брыжеечное сплетение (*pléxus mesentéricus supérior*) располагается у основания верхней брыжеечной артерии, на уровне I поясничного позвонка, а также в адвентиции этого крупного кровеносного сосуда. Это сплетение продолжается на кишечные и ободочные артерии, достигает тонкой, слепой, восходящей и поперечной ободочных кишок, в стенках которых имеются подсерозное, мышечно-кишечное и подслизистое сплетения.

Продолжением брюшного аортального сплетения является **нижнее брыжеечное сплетение** (*pléxus mesentéricus inférior*). В это сплетение вступают также ветви из верхних поясничных узлов симпатического ствола. По ветвям нижней брыжеечной артерии нервы этого сплетения достигают сигмовидной, нисходящей и левой половины поперечной ободочной кишки и в их стенках образуют подсерозное, мышечно-кишечное и подслизистое сплетения. От нижнего брыжеечного сплетения берет начало **верхнее прямокишечное сплетение** (*pléxus rectális supérior*), сопровождающее одноименную артерию.

Брюшное аортальное сплетение продолжается на общие подвздошные артерии в виде **правого и левого подвздошных сплетений** (*pléxus iliáci*), а также отдает несколько довольно крупных нервов, которые переходят в **верхнее подчревное сплетение** (*pléxus hypogástricus supérior*; рис. 216). Это сплетение расположено на передней поверхности аорты и ниже ее бифуркации, на телах нижних поясничных позвонков и на крестце. Верхнее подчревное сплетение состоит из плоских пучков нервных волокон. К этому сплетению подходят также внутренностные нервы от нижних поясничных и трех верхних крестцовых узлов правого и левого симпатических стволов.

Несколько ниже мыса крестца верхнее подчревное сплетение разделяется на два пучка — правый и левый подчревные нервы, объединенные названием «тазовое сплетение». Позади

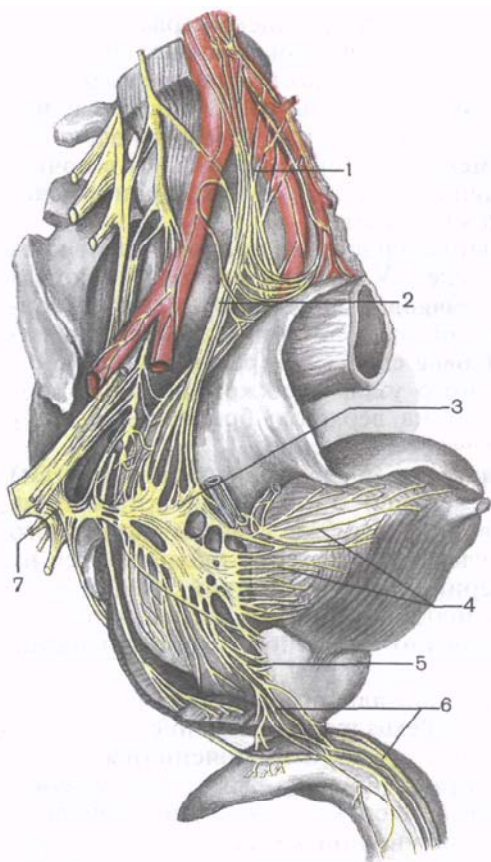


Рис. 216. Вегетативные сплетения таза; вид сбоку.

1 — верхнее подчревное сплетение; 2 — подчревный нерв; 3 — нижнее подчревное сплетение; 4 — мочепузырное сплетение; 5 — предстательное сплетение; 6 — кавернозные (пещеристые) нервы полового члена; 7 — тазовые внутренностные нервы.

брюшины подчревные нервы спускаются в полость малого таза и образуют парное нижнее подчревное сплетение.

Нижнее подчревное сплетение (*pléxus mesentéricus inferior*) состоит из пучков вегетативных волокон, спускающихся в малый таз от верхнего подчревного сплетения, а также из ветвей от узлов крестцового отдела симпатических стволов и волокон тазовых (парасимпатических) внутренностных нервов. Правое и левое нижние подчревные сплетения расположены

на задней стенке малого таза. Медиальная часть каждого нижнего подчревного сплетения у мужчин прилежит к латеральной поверхности ампулы прямой кишки, спереди доходит до семенного пузырька. Сплетение продолжается на мочевой пузырь и предстательную железу в виде **мочепузырного сплетения** (*pléxus vesicális*), **предстательного сплетения** (*pléxus prostáticus*), **сплетения семявыносящего протока** (*pléxus deferentialis*) и других органных сплетений. У женщин нижнее подчревное сплетение также находится по бокам от прямой кишки, спереди достигает шейки матки и свода влагалища — образует **маточно-влагалищное сплетение** и переходит на мочевой пузырь. Латеральный край нижнего подчревного сплетения достигает крупных сосудов малого таза.

Узлы нижнего подчревного сплетения имеют различные величины и форму. Кроме узлов, в нервных пучках имеется много отдельных нейронов.

ПАРАСИМПАТИЧЕСКАЯ ЧАСТЬ ВЕГЕТАТИВНОЙ (АВТОНОМНОЙ) НЕРВНОЙ СИСТЕМЫ

Парасимпатическая часть (*párs parasympáthica*) вегетативной (автономной) нервной системы подразделяется на головной и крестцовый отделы (рис. 217). К **головному отделу** (*párs craníalis*) относятся вегетативные ядра и парасимпатические волокна глазодвигательного (III пара), лицевого (VII пара), языкоглоточного (IX пара) и блуждающего (X пара) нервов, а также ресничный, крылонебный, поднижнечелюстной, подъязычный, ушной и другие парасимпатические узлы и их ветви (рис. 218). **Крестцовый (тазовый) отдел** парасимпатической части образован крестцовыми парасимпатическими ядрами (*núclei parasympáthici sacráles*) II, III и IV крестцовых сегментов спинного мозга ($S_{II}-S_{IV}$), внутренними тазовыми нервами (*nn. splánchnici pelvini*), парасимпатическими тазовыми узлами (*gánglia pelvína*) с их ветвями.

1. *Парасимпатическая часть глазодвигательного нерва* представлена добавочным (парасимпатическим) ядром (*núcleus oculomotórius accessórius*; *ядро Якубовича—Эдингера—Вестфала*), ресничным узлом и отростками клеток, тела которых лежат в этих ядре и узле. Аксоны клеток добавочного ядра глазодвигательного нерва, залегающего в покрышке среднего мозга, проходят в составе этого черепного нерва в виде преганглионарных волокон. В полости глазницы эти волокна отделяются от нижней ветви глазодвигательного нерва в виде **глазодвигательного корешка** (*rádix oculomotória [parasymphathética]*; короткий корешок ресничного узла) и вступают в ресничный узел в задней его части, заканчиваясь на его клетках.

Ресничный узел (*gánglion ciliáre*) плоский, длиной и толщиной около 2 мм, находится возле верхней глазничной щели в толще жировой клетчатки у латеральной полуокружности зрительного нерва. Этот узел образован скоплением тел вторых нейронов парасимпатической части вегетативной нервной системы. Преганглионарные парасимпатические волокна, пришедшие к этому узлу в составе глазодвигательного нерва, заканчиваются синапсами на клетках ресничного узла. Постганглионарные нервные волокна в составе трех-пяти коротких ресничных нервов выходят из передней части ресничного узла, направляются к задней части глазного яблока и проникают в него. Эти волокна иннервируют ресничную мышцу и сфинктер зрачка. Через ресничный узел транзитом проходят волокна, проводящие общую чувствительность (ветви носоресничного нерва), образующие длинный (чувствительный) корешок ресничного узла. Транзитом через узел идут и симпатические постганглионарные волокна (от внутреннего сонного сплетения).

2. *Парасимпатическая часть лицевого нерва* состоит из верхнего слюноотделительного ядра, крылонебного, поднижнече-

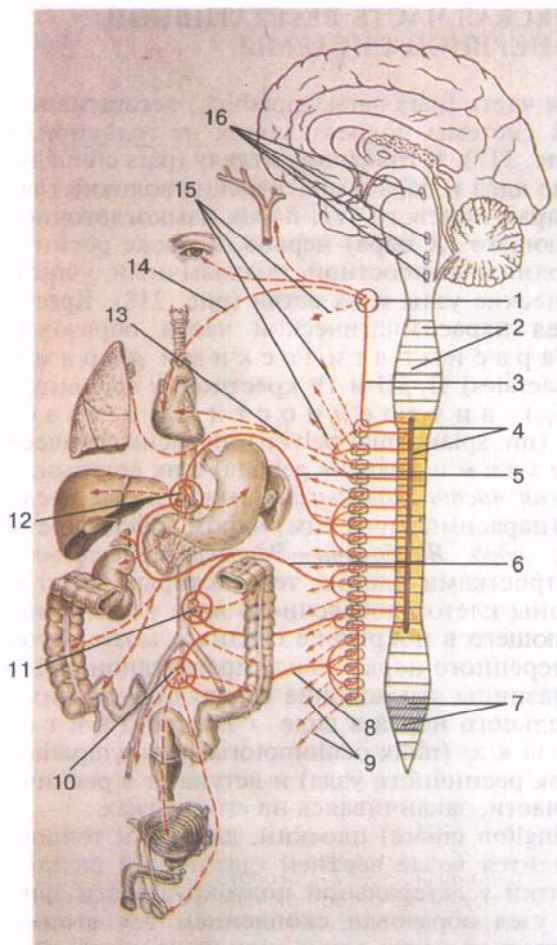


Рис. 217. Парасимпатическая часть вегетативной нервной системы.

1 — добавочное (парасимпатическое) ядро глазодвигательного нерва; 2 — верхнее слюноотделительное ядро; 3 — нижнее слюноотделительное ядро; 4 — дорсальное ядро блуждающего нерва; 5 — сегменты спинного мозга; 6 — боковой столб спинного мозга; 7 — крестцовые парасимпатические ядра; 8 — тазовые внутренностные нервы; 9, 10 — внутренностные вегетативные (парасимпатические) узлы; 11 — сердечное сплетение; 12 — парасимпатические волокна блуждающего нерва; 13 — парасимпатические волокна языкоглоточного нерва; 14 — ушной (парасимпатический) узел; 15 — поднижнечелюстной (парасимпатический) узел; 16 — крылонебный (парасимпатический) узел; 17 — ресничный (парасимпатический) узел; 18 — парасимпатические волокна лицевого нерва; 19 — парасимпатические волокна глазодвигательного нерва.

люстного, подъязычного узлов и парасимпатических нервных волокон. Аксоны клеток верхнего слюноотделительного ядра, лежащего в покрышке моста, в виде преганглионарных парасимпатических волокон проходят в составе лицевого (промежуточного) нерва. В области колена лицевого нерва часть парасимпатических волокон отделяется в виде **большого каменистого нерва** (n. rétrosus májor) и выходит из лицевого канала. Большой каменистый нерв ложится в одноименную борозду пирамиды височной кости, затем прободает волокнистый хрящ, заполняющий рваное отверстие в основании черепа, и вступает в крыловидный канал. В этом канале большой каменистый нерв вместе с симпатическим **глубоким каменистым нервом** образует *нерв*

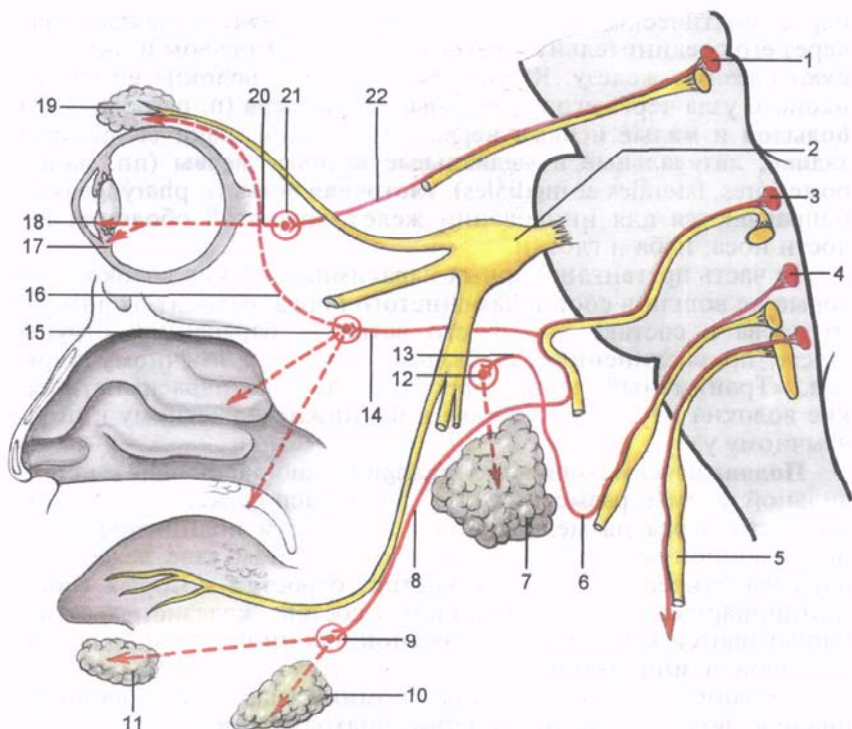


Рис. 218. Схема парасимпатической иннервации слезной и слюнных желез, слизистой оболочки полости носа и мышц сосудистой оболочки глазного яблока.

1 — добавочное глазодвигательное ядро; 2 — узел тройничного нерва; 3 — верхнее слюноотделительное ядро; 4 — нижнее слюноотделительное ядро; 5 — блуждающий нерв; 6 — барабанный нерв; 7 — околоушная слюнная железа; 8 — барабанная струна; 9 — поднижнечелюстной узел; 10 — поднижнечелюстная железа; 11 — подъязычная железа; 12 — ушной узел; 13 — малый каменистый нерв; 14 — большой каменистый нерв; 15 — крылонебный узел; 16 — соединительная ветвь со скуловым нервом; 17 — ресничное тело; 18 — мышца — суживатель зрачка; 19 — слезная железа; 20 — короткие ресничные нервы; 21 — ресничный узел; 22 — глазодвигательный корешок (парасимпатический).

крыловидного канала, который выходит в крыловидно-небную ямку и направляется к крылонебному узлу.

Крылонебный узел (gánglion pterygopalátinum) размером 4—5 мм, неправильной формы, располагается в крыловидной ямке, ниже и медиальнее верхнечелюстного нерва. Отростки клеток этого узла — постганглионарные парасимпатические волокна присоединяются к верхнечелюстному нерву и далее следуют в составе его ветвей (носоногового, большого и малого небных, носовых нервов и глоточной ветви). Из скулового нерва

парасимпатические нервные волокна переходят в слезный нерв через его соединительную ветвь со скуловым нервом и иннервируют слезную железу. Кроме того, нервные волокна из крыло-небного узла через его ветви: **носонебный нерв** (n. nasopalátinus), **большой и малые небные нервы** (nn. palátini mājor et minóres), **задние, латеральные и медиальные носовые нервы** (nn. nasáles posterióres, lateráles et mediáles), **глоточная ветвь** (г. pharýngeus) — направляются для иннервации желез слизистой оболочки полости носа, неба и глотки.

Та часть преганглионарных парасимпатических волокон, которые не вошли в состав каменистого нерва, отходит от лицевого нерва в составе другой его ветви — барабанной струны. После присоединения барабанной струны к язычному нерву (см. «Тройничный нерв») преганглионарные парасимпатические волокна идут в его составе к поднижнечелюстному и подъязычному узлу.

Поднижнечелюстной узел (gánglion submandibuláre) неправильной формы, размером 3,0—3,5 мм, расположен под стволом язычного нерва на медиальной поверхности поднижнечелюстной слюнной железы. В поднижнечелюстном узле лежат тела парасимпатических нервных клеток, отростки которых (постганглионарные нервные волокна) в составе железистых ветвей направляются к поднижнечелюстной слюнной железе для секреторной ее иннервации.

К поднижнечелюстному узлу, помимо указанных преганглионарных волокон язычного нерва, подходит с и м п а т и ч е с к а я в е т в ь (г. sympáthicus) от сплетения, расположенного вокруг лицевой артерии. В составе железистых ветвей находятся также чувствительные (афферентные) волокна, рецепторы которых залегают в самой железе.

Подъязычный узел (gánglion sublinguále) непостоянный, располагается на наружной поверхности подъязычной слюнной железы. Он имеет меньшие размеры, чем поднижнечелюстной узел. К подъязычному узлу подходят преганглионарные волокна (узловые ветви) от язычного нерва, а отходят от него железистые ветви к одноименной слюнной железе.

3. *Парасимпатическая часть языкоглоточного нерва* образована нижним слюноотделительным ядром, ушным узлом и отростками залегающих в них клеток. Аксоны нижнего слюноотделительного ядра, находящегося в продолговатом мозге, в составе языкоглоточного нерва выходят из полости черепа через яремное отверстие. На уровне нижнего края яремного отверстия предузловые парасимпатические нервные волокна ответвляются в составе **барабанного нерва** (n. tympánicus), проникающего в барабанную полость, где он образует сплетение. Затем эти преганглионарные парасимпатические волокна выходят из барабанной полости через расщелину канала малого каменистого нерва в виде одноименного нерва — **малого каменистого нерва**

(n. petrosus minor). Этот нерв покидает полость черепа через хрящ рваного отверстия и подходит к ушному узлу, где преганглионарные нервные волокна заканчиваются на клетках ушного узла.

Ушной узел (gánglion óticum) округлый, величиной 3—4 мм, прилежит к медиальной поверхности нижнечелюстного нерва под овальным отверстием. Это узел образован телами парасимпатических нервных клеток, постганглионарные волокна которых направляются к околоушной слюнной железе в составе околоушных ветвей ушно-височного нерва.

4. *Парасимпатическая часть блуждающего нерва* состоит из заднего (парасимпатического) ядра блуждающего нерва, многочисленных узлов, входящих в состав органических вегетативных сплетений, и отростков клеток, расположенных в ядре и этих узлах. Аксоны клеток заднего ядра блуждающего нерва, находящегося в продолговатом мозге, идут в составе его ветвей. Преганглионарные парасимпатические волокна достигают парасимпатических узлов около- и внутриорганных вегетативных сплетений [сердечного, пищеводного, легочного, желудочного, кишечного и других вегетативных (висцеральных) сплетений]. В **парасимпатических узлах** (gánglia parasympháthica) около- и внутриорганных сплетений располагаются клетки второго нейрона эфферентного пути. Отростки этих клеток образуют пучки постганглионарных волокон, иннервирующих гладкую мускулатуру и железы внутренних органов, шеи, груди и живота.

5. *Крестцовый отдел парасимпатической части вегетативной нервной системы* представлен крестцовыми парасимпатическими ядрами, расположенными в латеральном промежуточном веществе II—IV крестцовых сегментов спинного мозга, а также **тазовыми** парасимпатическими узлами и отростками расположенных в них клеток. Аксоны крестцовых парасимпатических ядер выходят из спинного мозга в составе передних корешков спинномозговых нервов. Затем эти нервные волокна идут в составе передних ветвей крестцовых спинномозговых нервов и после выхода их через передние тазовые крестцовые отверстия ответвляются, образуя **тазовые внутренностные нервы** (nn. splánchnici pélvici). Эти нервы подходят к парасимпатическим узлам нижнего подчревного сплетения и к узлам вегетативных сплетений, расположенных возле внутренних органов или в толще самих органов, находящихся в полости малого таза. На клетках этих узлов заканчиваются преганглионарные волокна тазовых внутренностных нервов. Отростки клеток тазовых узлов являются постганглионарными парасимпатическими волокнами. Эти волокна направляются к тазовым органам и иннервируют их гладкие мышцы и железы.

Обобщенные данные о вегетативной иннервации органов и частей тела приведены в табл. 25—28.

Таблица 25. Схема вегетативной (автономной) иннервации желез и гладкомышечных структур головы и шеи

Иннервируемые органы	Вегетативные ядра в ЦНС (расположение тел первых нейронов)	Топография преганглионарных волокон	Вегетативные узлы на периферии (расположение тел вторых нейронов)	Топография постганглионарных волокон
Слезная железа	Латеральное промежуточное (серое) вещество спинного мозга (Th _I —Th _{IV}) (С) Верхнее слюноотделительное ядро (промежуточный нерв) (Пс)	Передние корешки спинномозговых нервов, белые соединительные ветви, межузловые ветви симпатического ствола (С) Лицевой нерв, большой каменистый нерв, нерв крыловидного канала (Пс)	Верхний шейный узел (С) Крылонебный узел (Пс)	Внутренний сонный нерв, внутреннее сонное сплетение, глазное сплетение (С) Верхнечелюстной нерв, скуловой нерв, соединительная ветвь со скуловым нервом, слезный нерв (Пс волокна)
Мышца, суживающая зрачок, и ресничная мышца	Добавочное ядро глазодвигательного нерва (Пс)	Глазодвигательный нерв, нижняя ветвь глазодвигательного нерва, глазодвигательный корешок (Пс)	Ресничный узел (Пс)	Короткие ресничные нервы (Пс-волокна)
Мышца, расширяющая зрачок	Латеральное промежуточное (серое) вещество спинного мозга (Th _I —Th _{IV})	Передние ветви спинномозговых нервов, спинномозговые нервы, белые соединительные ветви симпатического ствола (С)	Верхний шейный узел (С)	Внутренний сонный нерв, внутреннее сонное сплетение, симпатический корешок ресничного узла, короткие ресничные нервы (С)
Слизистые оболочки полости носа и неба	Латеральное промежуточное (серое) вещество спинного мозга (Th _I —Th _{IV})	Передние ветви спинномозговых нервов, спинномозговые нервы, белые соединительные ветви, межузловые ветви симпатического ствола (С)	Верхний шейный узел (С)	Внутренний сонный нерв, внутреннее сонное сплетение, глубокий каменистый нерв, нерв крыловидного канала (С-волокна)

Поднижнечелюстная слюнная железа, подъязычная слюнная железа	Верхнее слюноотделительное ядро (промежуточный нерв) (Пс-волокна)	Лицевой нерв, большой каменистый нерв, нерв крыловидного канала (Пс-волокна)	Крылонебный узел (Пс)	Верхнечелюстной нерв, латеральные и медиальные верхние задние носовые ветви, носонебный нерв, малые небные нервы, нижние и задние носовые ветви (Пс)
	Латеральное промежуточное (серое) вещество спинного мозга (Th _I —Th _{IV})	Передние ветви спинномозговых нервов, белые соединительные ветви, межузловые ветви симпатического ствола (С)	Верхний шейный узел (С)	Наружные сонные нервы, наружное сонное сплетение, периаартериальное сплетение язычной артерии (С); железистые ветви (Пс)
Околоушная слюнная железа	Верхнее слюноотделительное ядро (промежуточный нерв) (Пс)	Лицевой нерв, барабанная струна, язычный нерв, узловые ветви (Пс-волокна)	Поднижнечелюстной узел (Пс)	Узловые ветви
	Латеральное промежуточное (серое) вещество спинного мозга (Th _I —Th _{IV})	Передние ветви спинномозговых нервов, спинномозговые нервы, белые соединительные ветви, межузловые ветви симпатического ствола	Верхний шейный узел (Пс)	Наружные сонные нервы, наружное сонное сплетение, периаартериальное сплетение височной артерии и ее ветвей к околоушной слюнной железе (С)
	Нижнее слюноотделительное ядро языкоглоточного нерва (Пс-волокна)	Языкоглоточный нерв, барабанный нерв, барабанное сплетение, малый каменистый нерв (Пс-волокна)	Ушной узел (Пс)	Соединительные ветви ушно-височного нерва, ушно-височный нерв (Пс)

Обозначения: С — симпатическая иннервация; Пс — парасимпатическая иннервация.

Таблица 26. Схема вегетативной (автономной) иннервации сердца, трахеи, бронхов, легких и пищевода

Иннервируемые органы	Вегетативные ядра в ЦНС (расположение тел первых нейронов)	Топография преганглионарных волокон	Вегетативные узлы на периферии (расположение тел вторых нейронов)	Топография постганглионарных волокон
Сердце	Латеральное промежуточное (серое) вещество спинного мозга (Th _I —Th _{IV}) Заднее ядро блуждающего нерва (Pc)	Передние ветви спинномозговых нервов, спинномозговые нервы, белые соединительные ветви, межузловые ветви симпатического ствола (C) Блуждающий нерв, верхняя и нижняя шейные сердечные ветви (Pc-волокна)	Верхний шейный узел, средний шейный узел (C). Шейно-грудной (звездчатый) узел. Грудные узлы (C) Сердечные узлы (парасимпатические) сердечных сплетений (Pc-волокна)	Верхний шейный сердечный нерв, средний шейный сердечный нерв (C). Нижний шейный сердечный нерв, грудные сердечные нервы (C) Сердечное сплетение
Трахея, бронхи, легкие, пищевод	Латеральное промежуточное (серое) вещество спинного мозга (Th _I —Th _{IV}) (C) Заднее ядро блуждающего нерва (Pc)	Передние ветви спинномозговых нервов, спинномозговые нервы, белые соединительные ветви, межузловые ветви симпатического ствола (C) Блуждающий нерв, пищеводное сплетение, бронхиальные ветви, легочное сплетение (Pc-волокна)	Шейно-грудной (звездчатый) узел; грудные узлы (3—5) (C) Парасимпатические узлы вегетативных внутриорганных сплетений (Pc)	Пищеводные волокна, пищеводное сплетение, легочные ветви, легочное сплетение (C) Пищеводное сплетение, легочное сплетение (Pc-волокна)

Примечание. С — симпатическая иннервация; Pc — парасимпатическая иннервация.

Таблица 27. Схема вегетативной (автономной) иннервации пищеварительных и других органов, расположенных в брюшной полости

Иннервируемые органы	Вегетативные ядра в ЦНС (расположение тел первых нейронов)	Топография преганглионарных волокон	Вегетативные узлы на периферии (расположение тел вторых нейронов)	Топография постганглионарных волокон
Желудок, двенадцатиперстная кишка, тощая, подвздошная, ободочная кишка, печень, поджелудочная железа, почка, селезенка	Латеральное промежуточное (серое) вещество спинного мозга	Передние ветви спинномозговых нервов, спинномозговые нервы, белые соединительные ветви, межузловые ветви, большой грудной внутренностный нерв, малый грудной внутренностный нерв, поясничные внутренностные нервы, надпочечниковое сплетение (С-волокна)	Чревный узел, аортпочечный узел, верхний брыжеечный узел, нижний брыжеечный узел (С)	Чревное сплетение, межбрыжеечное, верхнее и нижнее брыжеечные сплетения. Печеночное, селезеночное, почечное, надпочечниковое и другие сплетения органов (С-волокна)
Надпочечник (корковое вещество) (ThVI—ThXII, L _I —L _{II})	Заднее ядро блуждающего нерва	Блуждающий нерв, передний ствол блуждающего нерва, задний ствол блуждающего нерва, печеночные ветви, чревные ветви (Пс-волокна)	Парасимпатические узлы, внутренностное сплетение (Пс-волокна)	Печеночное, селезеночное, поджелудочной железы, подсерозное, подслизистое и межмышечное сплетения желудка, тонкой и толстой кишок и других внутренних органов трубчатого строения (Пс-волокна)

Иннервируемые органы	Вегетативные ядра в ЦНС (расположение тел первых нейронов)	Топография преганглионарных волокон	Вегетативные узлы на периферии (расположение тел вторых нейронов)	Топография постганглионарных волокон
Надпочечник (мозговое вещество)	Латеральное промежуточное (серое) вещество спинного мозга (ThVI—ThXII) (С)	Передние корешки спинномозговых нервов, спинномозговые нервы, белые соединительные ветви, межузловые ветви, большой и малый чревные нервы, надпочечниковое сплетение (С-волокна)	Аксоепителиальные синапсы окончаний первого нейрона с клетками мозгового вещества надпочечников (С-волокна)	
	Заднее ядро блуждающего нерва (Пс)	Блуждающий нерв, задний ствол блуждающего нерва, чревные ветви, почечные ветви (Пс)	Парасимпатические узлы вегетативных сплетений (Пс-волокна)	Почечное и надпочечниковое сплетения (Пс-волокна)

Обозначения те же, что в табл. 26.

Таблица 28. Схема вегетативной (автономной) иннервации органов, расположенных в полости таза, и кровеносных сосудов тела человека

Иннервируемые органы	Вегетативные ядра в ЦНС (расположение тел первых нейронов)	Топография преганглионарных волокон	Вегетативные узлы на периферии (расположение тел вторых нейронов)	Топография постганглионарных волокон
Прямая кишка, мочевой пузырь, яички, яичники и их придатки, предстательная железа, матка, влагалище, мужские и женские наружные половые органы	Латеральное промежуточное (серое) вещество спинного мозга (Th _{IV} —Th _{XII} , L _I —L _{II}). Парасимпатические ядра крестцового отдела спинного мозга (S _{II} —S _{IV})	Передние корешки спинномозговых нервов, спинномозговые нервы, белые соединительные ветви, межузловые ветви симпатического ствола, крестцовые внутренностные нервы, верхнее и нижнее подчревные сплетения (С-волокна). Передние корешки спинномозговых нервов и их передние ветви, крестцовое сплетение, тазовые внутренностные нервы (Пс-волокна)	Крестцовые узлы симпатических стволов (С). Тазовые (парасимпатические) узлы, внутренностные узлы нижнего прямокишечного сплетения	Нижнее прямокишечное сплетение, предстательное сплетение, сплетение семявыносящего протока (маточно-влагалищное), мочепузырное сплетение (С-волокна). Нижнее прямокишечное сплетение, сплетение предстательной железы, сплетение семявыносящего протока (маточно-влагалищное сплетение), внутренностное сплетение (Пс-волокна)
Кровеносные сосуды тела человека	Латеральное промежуточное (серое) вещество спинного мозга (Cv _{III} , Th _I —Th _{XII} , L _I —L _{II})	Передние корешки спинномозговых нервов, спинномозговые нервы, белые соединительные ветви, межузловые ветви симпатического ствола (С)	Узлы симпатического ствола (С)	Симпатические нервы (волокна) к кровеносным сосудам от симпатического ствола и крупных вегетативных сплетений брюшной полости и таза (чревные, подчревные и т.д.); черепные и спинномозговые нервы, вокругсосудистые сплетения (С-волокна)

ВАРИАНТЫ И АНОМАЛИИ ВЕГЕТАТИВНОЙ (АВТОНОМНОЙ) НЕРВНОЙ СИСТЕМЫ

Верхний шейный узел симпатического ствола изменчив по форме и величине. Редко он разделен на три самостоятельных узла (промежуточные узлы), соединенных межузовыми ветвями.

Верхний шейный сердечный нерв может начинаться не от верхнего шейного узла, а от симпатического ствола. Часто верхний шейный сердечный нерв соединен с ветвями возвратного гортанного нерва и ветвями нижнего шейного узла симпатического ствола. Шейная часть симпатического ствола иногда раздваивается.

Средний шейный узел часто связан соединительной ветвью с диафрагмальным нервом своей стороны. *Шейно-грудной* (звездчатый) *узел* иногда удваивается, редко утраивается, изредка имеет соединительную ветвь с диафрагмальным нервом. Наружное сонное сплетение может отдавать ветви к крылонебному узлу.

Отмечается наличие добавочного верхнего или нижнего *ресничного узла*. Соединительная ветвь к ресничному узлу берет начало непосредственно от тройничного узла, или от начальной части лобного нерва, или (очень редко) от слезного нерва.

Количество *грудных узлов* симпатического ствола бывает от 5 до 13. От первого грудного узла часто отходит соединительная ветвь к нижнему шейному сердечному нерву.

Большой грудной внутренностный нерв иногда берет начало от второго и третьего грудных симпатических узлов. Аортальное грудное сплетение часто связано с задним легочным сплетением. Редко симпатический ствол прерывается на уровне между последним поясничным и I крестцовым позвонками. Число поясничных узлов у симпатического ствола индивидуально — от 1 до 7, крестцовых — от 2 до 6 (чаще 4 узла).

Вопросы для повторения и самоконтроля

1. Назовите центры (ядра) вегетативной (автономной) нервной системы. Укажите, где каждое из этих ядер располагается.
2. Что относят к периферическому отделу вегетативной (автономной) нервной системы?
3. Проследите путь импульсов из боковых столбов спинного мозга (центров симпатической иннервации) до какого-либо органа (например, к околоушной слюнной железе, глотке, печени, мочевому пузырю, сосудам тыла стопы).
4. Какие нервы отходят от шейного и грудного отделов симпатического ствола? Куда (к каким органам) эти нервы направляются?
5. Какие узлы входят в состав чревного сплетения? Какие нервы подходят к этим узлам? Какие выходят из этих узлов?
6. Какие узлы входят в состав парасимпатической части вегетативной (автономной) нервной системы? Откуда к каждому узлу подходят преганглионарные парасимпатические волокна и куда направляются их постганглионарные волокна?

УЧЕНИЕ ОБ ОРГАНАХ ЧУВСТВ — ЭСТЕЗИОЛОГИЯ (ESTESIOLOGIA)

Органами чувств называют анатомические образования (чувствительные нервные окончания, нервные волокна и клетки), воспринимающие энергию внешнего воздействия, трансформирующие ее в нервный импульс и передающие этот импульс в мозг.

Различного рода внешние воздействия воспринимаются кожным покровом, а также специализированными органами чувств: органом зрения, преддверно-улитковым органом (орган слуха и равновесия), органами обоняния и вкуса. При помощи органов чувств, способных определять и передавать в мозг неодинаковые по характеру и силе, трансформированные в нервный импульс внешние влияния, человек ориентируется в окружающей внешней среде, отвечает на эти влияния теми или иными действиями. Одни внешние воздействия воспринимаются при непосредственном соприкосновении тела человека с предметами (*контактная чувствительность*). Так, находящиеся в коже чувствительные нервные окончания реагируют на прикосновение, давление (*тактильная чувствительность*), болевое воздействие и температуру внешней среды (*болевая и температурная чувствительность*). Специальные чувствительные приборы, располагающиеся в слизистой оболочке языка (орган вкуса), воспринимают вкус пищи. Другие внешние воздействия улавливаются организмом на расстоянии (*дистантная чувствительность*). Такую функцию выполняют сложно устроенные специализированные чувствительные приборы. Орган зрения воспринимает свет, орган слуха улавливает звуки, орган равновесия — изменения положения тела (головы) в пространстве, орган обоняния — запахи. Факт взаимодействия органов чувств с внешней средой находит свое выражение в происхождении их чувствительных приборов — специализированных нервных клеток — из наружного зародышевого листка (эктодермы).

Органы чувств развились и сформировались в процессе приспособления организма к меняющимся условиям внешней среды, усложнились их строение и функции во взаимосвязи с развитием центральной нервной системы. Параллельно с развитием головного мозга сформировались органы чувств. Наряду с сохранившимися и развившимися нервными связями органов

чувств с подкорковыми нервными центрами, при участии которых осуществляются «автоматические» (помимо нашего сознания) рефлекторные акты, появились связи с корой полушарий большого мозга. Именно в коре большого мозга анализируются внешние воздействия, осмысливаются взаимоотношения организма с внешней средой.

Органы чувств только воспринимают внешние воздействия. Высший анализ этих воздействий происходит в коре полушарий большого мозга, куда нервные импульсы поступают по нервным волокнам (нервам), связывающим органы чувств с головным мозгом. Не случайно И.П.Павлов назвал органы чувств в их широком понимании анализаторами.

Каждый анализатор включает:

1) **периферический прибор**, воспринимающий внешнее воздействие (свет, звук, запах, вкус, прикосновение) и трансформирующий его в нервный импульс;

2) **проводящие пути**, по которым нервный импульс поступает в соответствующий нервный центр;

3) **нервный центр** в коре полушарий большого мозга (корковый конец анализатора).

Проводящие пути, по которым нервные импульсы от органов чувств проводятся к коре большого мозга, относятся к группе проекционных экстероцептивных проводящих путей головного мозга. При помощи органов чувств человек получает всестороннюю информацию о внешнем мире, изучает его, формирует объективные представления об окружающих его предметах и явлениях, «ощущает» внешний мир.

В результате взаимодействия организма с внешней средой при участии органов чувств реальность внешнего мира отражается в сознании человека. Человек формирует свое отношение к внешним воздействиям, отвечает на них конкретными для каждой ситуации действиями.

ОРГАН ЗРЕНИЯ

Орган зрения (*orgánum vísus*) играет важнейшую роль в жизни человека, в его общении с внешней средой. В процессе эволюции этот орган прошел путь от светочувствительных клеток на поверхности тела животного до сложно устроенного органа, способного осуществлять движение в направлении пучка света и посылать этот пучок на специальные светочувствительные клетки, расположенные в толще задней стенки глазного яблока. Эти клетки воспринимают как черно-белое, так и цветное изображение. Достигнув совершенства, орган зрения у человека улавливает картины внешнего мира, трансформирует световое раздражение в нервный импульс. Орган зрения расположен в глазу и включает глаз и вспомогательные органы зрения.

ГЛАЗ

Глаз (*óculus*; греч. *ophthalmos*) состоит из глазного яблока и зрительного нерва с его оболочками. **Глазное яблоко** (*búlbus óculi*) округлое, в нем выделяют **полюса** — **передний** и **задний** (*pólus anterior et pólus posterior*). Передний полюс соответствует наиболее выступающей точке роговицы, задний полюс находится латеральнее места выхода из глазного яблока зрительного нерва. Линия, соединяющая эти точки, называется **наружной осью глазного яблока** (*áxis búlbi extérnus*). Она равна примерно 24 мм и находится в плоскости меридиана глазного яблока. **Внутренняя ось глазного яблока** (*áxis búlbi intégnus*), проходящая от задней поверхности роговицы до сетчатки, составляет 21,75 мм. При наличии более длинной внутренней оси лучи света после преломления их в глазном яблоке собираются в фокусе впереди сетчатки. Хорошее видение предметов при этом возможно только на близком расстоянии — **б л и з о р у к о с т ь**, **м и о п и я** (от греч. *muops* — щурящий глаз). Фокусное расстояние у близоруких короче внутренней оси глазного яблока.

Если внутренняя ось глазного яблока относительно короткая, то лучи света после преломления собираются в фокусе позади сетчатки. Видение вдаль при этом лучше, чем вблизи, — это **д а л ь н о з о р к о с т ь**, **г и п е р м е т р о п и я** (от греч. *metron* — мера, *ops* — род, *opos* — зрение). Фокусное расстояние у дальнозорких больше длины внутренней оси глазного яблока.

Вертикальный размер глазного яблока составляет 23,5 мм, поперечный — 23,8 мм. Эти два размера находятся в плоскости экватора.

Выделяют **зрительную ось** (*áxis ópticus*) глазного яблока — расстояние от его переднего полюса до центральной ямки сетчатки — точки наилучшего видения (рис. 219).

Глазное яблоко состоит из оболочек, которые окружают ядро глаза (водянистую влагу в передней и задней камерах, хрусталик, стекловидное тело). Выделяют три оболочки: наружную фиброзную, среднюю сосудистую и внутреннюю светочувствительную.

Фиброзная оболочка глазного яблока (*túnica fibrósa búlbi*) выполняет защитную функцию. Передняя часть ее прозрачная и называется роговицей, а бо́льшая задняя часть из-за белесоватого цвета получила название белочной оболочки, или **склеры**. Границей между роговицей и склерой служит неглубокая **ц и р к у л я р н а я б о р о з д а с к л е р ы** (*súlcus sclérae*).

Роговица (*córnea*) является одной из прозрачных сред глаза и лишена сосудов. Она имеет вид часового стекла, выпуклого спереди и вогнутого сзади. Диаметр роговицы составляет 12 мм, толщина — около 1 мм. Периферический край — **л и м б р о г о в и ц ы** (*limbus córneaе*) как бы вставлен в передний отдел склеры, в которую переходит роговица.

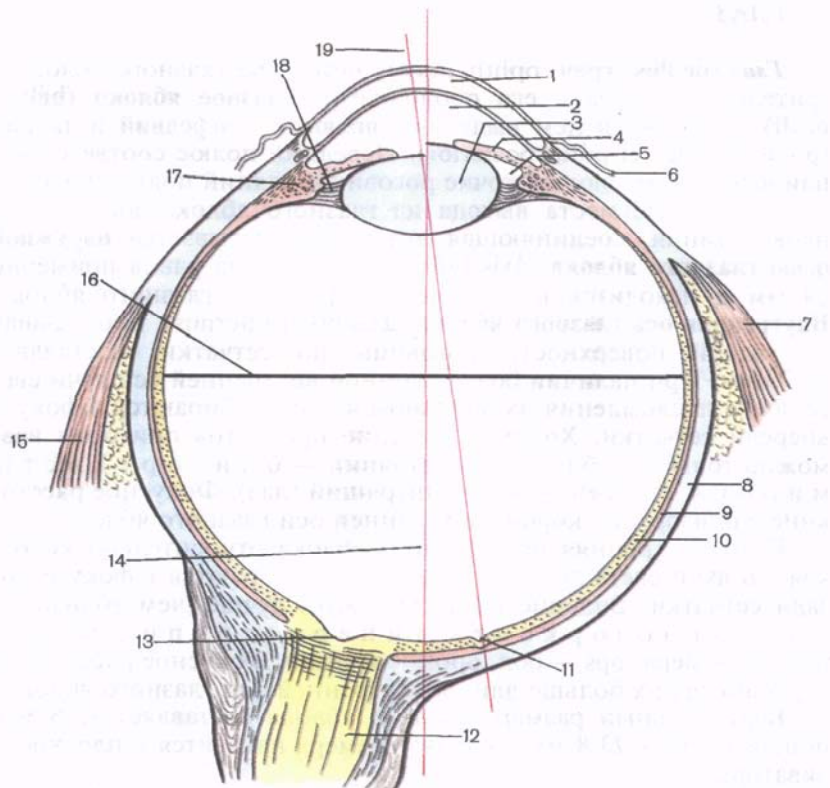


Рис. 219. Строение глазного яблока (схема); разрез в горизонтальной плоскости. Различная кривизна хрусталика: слева — при расслаблении ресничной мышцы, справа — при сокращении ресничной мышцы.

1 — роговица; 2 — передняя камера глаза; 3 — хрусталик; 4 — радужка; 5 — задняя камера глаза; 6 — конъюнктива; 7 — латеральная прямая мышца; 8 — белочная оболочка (склера); 9 — собственно сосудистая оболочка (хориоидея); 10 — сетчатка; 11 — центральная ямка; 12 — зрительный нерв; 13 — углубление диска; 14 — наружная ось глаза; 15 — медиальная прямая мышца; 16 — поперечная ось глазного яблока; 17 — ресничное тело; 18 — ресничный поясок; 19 — зрительная ось (глаза).

У роговицы различают *пять слоев*: передний эпителий, переднюю пограничную пластинку, собственное вещество роговицы, заднюю пограничную пластинку и задний эпителий.

Передний эпителий представлен 5—6 слоями эпителиальных клеток. Его общая толщина составляет около 50 мкм. Этот многослойный плоский неороговевающий эпителий содержит многочисленные нервные окончания. Он обладает высокой регенераторной способностью. Передний эпителий роговицы про-

должается в многослойный плоский эпителий конъюнктивы. *Передняя пограничная пластинка* расположена под базальной мембраной, имеет фибриллярное строение. Толщина ее равна 6—9 мкм. *Собственное вещество роговицы* представлено располагающимися под углом друг к другу тонкими соединительнотканными пластинками. Эти пластинки образованы параллельными пучками коллагеновых волокон, имеющими разную толщину. Между волокнами расположены отростчатые уплощенные клетки (разновидность фибробластов). Эти клетки и соединительнотканые пластинки находятся в аморфном веществе. *Задняя пограничная пластинка* толщиной 5—10 мкм образована коллагеновыми волокнами, также залегающими в аморфном веществе. *Задний эпителий* роговицы образован плоскими клетками полигональной формы.

Склера (scle^{ra}) состоит из плотной волокнистой соединительной ткани. В задней ее части имеются многочисленные отверстия, через которые выходят пучки волокон зрительного нерва и проходят сосуды. Толщина склеры у места выхода зрительного нерва составляет около 1 мм, а в области экватора глазного яблока и в переднем отделе — 0,4—0,6 мм. На границе с роговицей в толще склеры залегает узкий круговой канал, заполненный венозной кровью, — **венозный синус склеры** (sinus venosus sclerae), или *шлеммов канал*.

Сосудистая оболочка глазного яблока (tunica vasculosa bulbi oculi) богата кровеносными сосудами и пигментом. Она непосредственно прилежит с внутренней стороны к склере, с которой прочно сращена у места выхода из глазного яблока зрительного нерва и у границы склеры с роговицей. В сосудистой оболочке выделяют три части: собственно сосудистую оболочку, ресничное тело и радужку.

Собственно сосудистая оболочка (choroidea) выстилает большую заднюю часть склеры, с которой сращена рыхло, и ограничивает изнутри имеющееся между оболочками так называемое **околососудистое пространство** (spatium perichoroideale).

В составе собственно сосудистой оболочки выделяют *три слоя пластинки*: надсосудистую, сосудистую и сосудисто-капиллярную. *Надсосудистая пластинка* прилежит к склере. Она образована рыхлой волокнистой соединительной тканью с большим количеством эластических волокон, фибробластов и пигментных клеток. *Сосудистая пластинка* состоит из переплетающихся артерий и вен, расположенных в рыхлой волокнистой соединительной ткани. В этой пластинке присутствуют также пучки гладких миоцитов и пигментные клетки. *Сосудисто-капиллярная* пластинка образована капиллярами разного диаметра, между которыми встречаются уплощенные фибробласты.

Между сосудистой оболочкой и сетчаткой имеется так называемый базальный комплекс толщиной 1—4 мкм. Наружный (эластический) слой этого комплекса состоит из тонких эласти-

ческих волокон, приходящих сюда из сосудисто-капиллярной пластинки. Средний (волокнистый) слой базального комплекса образован преимущественно коллагеновыми волокнами. Внутренний слой, прилежащий к сетчатке, представляет собой базальную пластинку.

Ресничное тело (*corpus ciliare*) — средний утолщенный отдел сосудистой оболочки, расположенный позади радужки в виде кругового валика в области перехода роговицы в склеру.

У ресничного тела выделяют его заднюю часть — ресничный кружок и переднюю часть — ресничный венец. Ресничны́й кружок (*orbiculus ciliaris*) имеет вид утолщенной циркулярной полоски шириной 4 мм, которая переходит в собственную сосудистую оболочку. Передняя часть ресничного тела образует около 70 радиарно ориентированных утолщенных на концах складок длиной до 3 мм каждая — ресничные отростки (*processus ciliares*). Эти отростки состоят в основном из кровеносных сосудов и составляют ресничны́й венец (*corona ciliaris*).

От ресничных отростков, свободно выступающих в полость задней камеры глаза, отходят соединительнотканые волокна, образующие ресничны́й пояс (*zónula ciliaris*), или *циннову связь*. Эти волокна вплетаются в капсулу хрусталика по всей его окружности. Между волокнами ресничного пояса имеются узкие щели, заполненные водянистой влагой, выделяющейся из капилляров ресничных отростков.

В толще ресничного тела залегает **ресничная мышца** (*m. ciliaris*), состоящая из сложно переплетающихся пучков гладкомышечных клеток. При сокращении мышцы происходит *аккомодация глаза* — приспособление к четкому видению предметов, находящихся на различном расстоянии. В ресничной мышце выделяют меридиональные, циркулярные и радиарные пучки неисчерченных (гладких) мышечных клеток. Меридиона́льн ые (продольные) мышечные пучки — «волокна» (*fibrae meridionales, s. fibrae longitudinales*) этой мышцы берут начало от края роговицы и от склеры и вплетаются в переднюю часть собственно сосудистой оболочки. При сокращении этих мышечных пучков сосудистая оболочка смещается кпереди, в результате уменьшается натяжение ресничного пояса, на котором укреплен хрусталик. Капсула хрусталика при этом расслабляется, хрусталик меняет свою кривизну, становится более выпуклым, а его преломляющая способность увеличивается. Циркуля́рные «волокна» (*fibrae circulares*), начинающиеся вместе с меридиональными «волокнами», расположены кнутри от последних в циркулярном направлении. При своем сокращении они суживают цилиарное тело, приближая его к хрусталику, что также способствует расслаблению капсулы хрусталика. Радиальны́е «волокна» (*fibrae radiales*) начинаются от роговицы и склеры в области радужно-роговичного

угла. Располагаются эти гладкомышечные пучки между меридиональными и циркулярными пучками ресничной мышцы, сближая их пучки при своем сокращении. Присутствующие в толще цилиарного тела эластические волокна расправляют цилиарное тело при расслаблении его мышцы.

Радужка (iris) — самая передняя часть сосудистой оболочки, видимая через прозрачную роговицу. Она имеет вид диска толщиной около 0,4 мм, поставленного во фронтальной плоскости. В центре радужки имеется круглое отверстие — зрачок (pupilla). Диаметр зрачка непостоянный. Зрачок суживается при сильном освещении и расширяется в темноте, выполняя роль диафрагмы глазного яблока. Зрачок ограничен зрачковым краем (margo pupilláris) радужки. Наружный ресничный край (margo ciliáris) соединяется с ресничным телом и со склерой при помощи гребенчатой связки (lig. pectinátum iridis — NBA). Эта связка заполняет образованный радужкой и роговицей радужно-роговичный угол (ángulus iridocorneális). Передняя поверхность радужки обращена в сторону передней камеры глазного яблока, а задняя — к задней камере и хрусталику.

В соединительнотканной строме радужки располагаются кровеносные сосуды. Клетки заднего эпителия богаты пигментом, от количества которого зависит цвет радужки (глаза). При наличии большого количества пигмента цвет глаза темный (коричневый, карий) или почти черный. Если пигмента мало, то радужка будет иметь светло-серый или светло-голубой цвет. При отсутствии пигмента (альбиносы) радужка красноватого цвета, так как сквозь нее просвечивают кровеносные сосуды. В толще радужки лежат две мышцы. Вокруг зрачка циркулярно расположены пучки гладких мышечных клеток — сфинктер зрачка (m. sphincter pupillae), а радиально от ресничного края радужки до ее зрачкового края простираются тонкие пучки мышцы, расширяющей зрачок (m. dilatátor pupillae), — расширитель зрачка.

Внутренняя (чувствительная) оболочка глазного яблока (túnica interna, s. sensoria búlbi), или **сетчатка** (retina), плотно прилегает к внутренней стороны к сосудистой оболочке на всем ее протяжении — от места выхода зрительного нерва до края зрачка. В сетчатке, развивающейся из стенки переднего мозгового пузыря, выделяют два слоя (листка): наружную пигментную часть (pars pigmentósa), и сложно устроенную внутреннюю светочувствительную, получившую название нервной части (pars nervósa). Соответственно функции выделяют большую заднюю зрительную часть сетчатки (pars óptica retinae), содержащую чувствительные элементы — палочковидные и колбочковидные зрительные клетки (палочки и колбочки), и меньшую — «слепую» часть сетчатки, лишенную палочек и колбочек. «Слепая» часть сетчатки (pars caeca retinae) объединяет рес-

ническую часть сетчатки (*párs ciliáris retinae*) и радужковую часть сетчатки (*párs irídica retinae*). Границей между зрительной и «слепой» частями является хорошо видимый на препарате вскрытого глазного яблока зубчатый край (*óra serráta*). Он соответствует месту перехода собственно сосудистой оболочки в ресничный кружок сосудистой оболочки.

С учетом строения у сетчатки выделяют 10 слоев. Наружный *пигментный слой* состоит из пигментных эпителиоцитов кубической формы. Этот слой прилежит к сосудистой оболочке. *Второй слой* содержит колбочки и палочки — отростки фотосенсорных клеток; *третий слой* — наружный пограничный; *четвертый* — наружный ядерный слой (содержит ядросодержащие части палочек и колбочек); *пятый слой* — наружный сетчатый, содержит центральные отростки палочек и колбочек; *шестой слой* — внутренний ядерный, представлен ассоциативными (вставочными) биполярными нейронами, с которыми контактируют колбочки и палочки; *седьмой слой* — внутренний сетчатый, который является зоной синапсов — ассоциативных и ганглиозных нейроцитов; *восьмой слой* — ганглиозный, содержит крупные ганглиозные клетки, отростки которых образуют зрительный нерв; *девятый слой* — слой нервных волокон — отростков ганглиозных клеток; *десятый слой* — внутренний пограничный, контактирующий со стекловидным телом.

Общее количество палочек — около 130 млн. Они являются рецепторами сумеречного зрения. Для палочек характерно наличие относительно небольшого ядра, окруженного ободком цитоплазмы. Дендриты палочек имеют радиальную ориентацию и располагаются между отростками пигментного эпителия сетчатки. Дендрит состоит из наружного и внутреннего сегментов (частей), соединенных ресничкой. Наружный сегмент имеет цилиндрическую форму. Он состоит из многочисленных сдвоенных мембран, накладывающихся друг на друга с образованием замкнутых дисков. В мембранах наружных сегментов находится *родопсин* — зрительный пигмент. Аксон палочек заканчивается в наружном сетчатом слое сетчатки синапсами с биполярными клетками.

Число колбочек в сетчатке составляет 6—7 млн. Они являются рецепторами дневного (цветного) зрения. В отличие от палочек колбочки большего размера (до 75 мкм в длину), у них более крупное ядро. Наружный сегмент колбочек представлен полудисками, образованными в результате инвагинации плазмолеммы. Мембраны дисков колбочек содержат другой зрительный пигмент — *иодопсин*. Во внутреннем сегменте у колбочек есть скопление митохондрий с расположенной здесь липидной каплей (эллипсоид). Аксон колбочек также образует синапсы с дендритами биполярных нейронов.

В заднем отделе сетчатки на дне глазного яблока у живого человека с помощью офтальмоскопа можно видеть беловатого

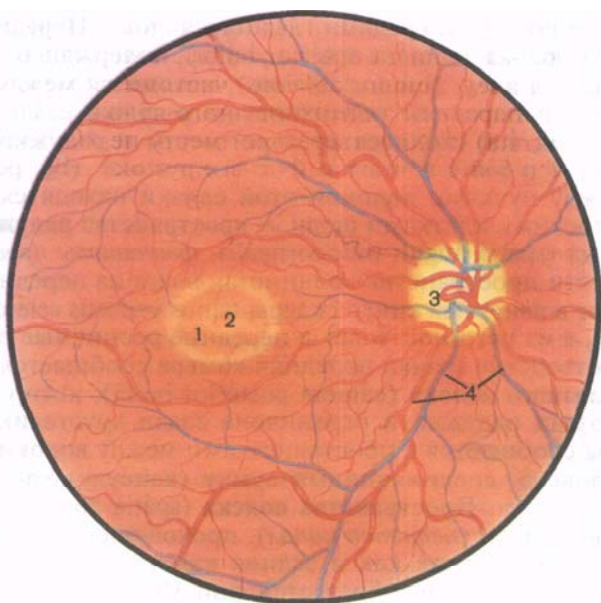


Рис. 220. Офтальмоскопическая картина глазного дна, задняя часть сетчатки; вид со стороны зрачка.

1 — пятно; 2 — центральная ямка; 3 — диск зрительного нерва (слепое пятно); 4 — кровеносные сосуды.

цвета пятно диаметром около 1,7 мм — **диск зрительного нерва** (*discus nervi optici*) с приподнятыми в виде валика краями и небольшим углублением (*excavatio disci*) в центре (рис. 220). Диск является местом выхода из глазного яблока волокон зрительного нерва. Зрительный нерв окружен оболочками (продолжение оболочек головного мозга) и направляется в сторону зрительного канала, открывающегося в полость черепа. Эти оболочки образуют **наружное и внутреннее влагалища зрительного нерва** (*vagina externa et vagina interna n. optici*). Область диска зрительного нерва вследствие отсутствия в ней светочувствительных зрительных клеток (палочек и колбочек) называют **слепым пятном**. В центре диска видна входящая в сетчатку ее центральная артерия (*a. centralis retinae*). Латеральнее диска зрительного нерва примерно на 4 мм, что соответствует заднему полюсу глаза, находится желтоватого цвета **пятно** (*macula*) с небольшим углублением — **центральной ямкой** (*fovea centralis*). Центральная ямка является местом наилучшего видения: здесь сосредоточены только колбочки, а палочки отсутствуют.

Внутренняя часть глазного яблока заполнена водянистой влагой, которая находится в передней и задней камерах глазного яблока. Вместе с роговицей все эти образования являются

светопреломляющими средами глазного яблока. **Передняя камера глазного яблока** (*camera anterior bulbi*), содержащая в о д я н и с т у ю в л а г у (*humor aquosus*), находится между роговицей спереди и передней поверхностью радужки сзади. По окружности, там, где сходятся края роговицы и радужки, камера ограничена г р е б е н ч а т о й с в я з к о й (*lig. pectinatum iridis*). Между пучками волокон этой связки находятся ограниченные плоскими клетками щели — **пространства радужно-роговичного угла** (*spatia anguli iridocornealis*, *фонтановы пространства*). Через эти пространства водянистая влага из передней камеры оттекает в **венозный синус склеры** (*sinus venosus sclerae*, *шлемов канал*), а из него поступает в передние ресничные вены.

Через отверстие зрачка передняя камера сообщается с **задней камерой глазного яблока** (*camera posterior bulbi*), которая расположена позади радужки и ограничена сзади хрусталиком. Задняя камера сообщается с пространствами между волокнами ресничного пояска, соединяющими сумку (капсулу) хрусталика с ресничным телом. **Пространства пояска** (*spatia zonularia*) имеют вид круговой щели (*петитов канал*), проходящей по периферии хрусталика. Они, также как и задняя камера, заполнены водянистой влагой, которая образуется при участии многочисленных кровеносных сосудов и капилляров, залегающих в толще ресничного тела.

Расположенный позади камер глазного яблока **хрусталик** (*lens*) имеет форму двояковыпуклой линзы, обладающей большой светопреломляющей способностью. **Передняя поверхность хрусталика** (*facies anterior lentis*) и наиболее выступающая ее точка — **передний полюс** (*pólus anterior*) обращены в сторону задней камеры глазного яблока. Более выпуклая **задняя поверхность** (*facies posterior*) и **задний полюс хрусталика** (*pólus posterior lentis*) прилежат к передней поверхности стекловидного тела. Условная линия, соединяющая передний и задний полюсы хрусталика, имеющая длину в среднем 4 мм, называется **осью хрусталика** (*axis lentis*). Эта ось совпадает с оптической осью глазного яблока. Закругленный периферический край хрусталика, где сходятся передняя и задняя его поверхности, называется **экватором**. **Вещество хрусталика** (*substantia lentis*) бесцветное, прозрачное, плотное, сосудов и нервов не содержит. Внутренняя часть — **ядро хрусталика** (*nucleus lentis*) значительно плотнее, чем периферическая часть — **корпус хрусталика** (*cortex lentis*).

Снаружи хрусталик покрыт тонкой прозрачной эластической **капсулой** (*capsula lentis*), которая при помощи ресничного пояска (*циннова связка*), идущего от капсулы хрусталика, прикрепляется к ресничному телу. При сокращении ресничной мышцы собственно сосудистая оболочка смещается вперед, ресничное тело приближается к экватору хрусталика, ресничный

поясок ослабевает и хрусталик как бы расправляется. При этом переднезадний размер хрусталика увеличивается, он становится более выпуклым, преломляющая способность его возрастает — хрусталик устанавливается на близкое видение. В случае расслабления ресничной мышцы ресничное тело удаляется от экватора хрусталика, ресничный пояс натягивается, хрусталик уплощается, его преломляющая способность уменьшается и хрусталик устанавливается на дальнее видение. Способность хрусталика к видению на различные расстояния называют *аккомодацией*. Поэтому хрусталик вместе с ресничной мышцей (ресничным телом) и соединяющими их волокнами называют *аккомодационным аппаратом глаза*.

Стекловидное тело (*corpus vitreum*), покрытое по периферии мембраной, находится в **стекловидной камере глазного яблока** (*camera vitrea bulbi*) позади хрусталика, где плотно прилежит к внутренней поверхности сетчатки. Хрусталик как бы вдавлен в переднюю часть стекловидного тела, которое в этом месте имеет углубление, получившее название **стекловидной ямки** (*fossa hyaloidea*). Стекловидное тело представляет собой желеобразную массу, прозрачную, лишенную сосудов и нервов. Преломляющая способность стекловидного тела близка к показателю преломления водянистой влаги, заполняющей камеры глаза.

Вопросы для повторения и самоконтроля

1. Что называют наружной осью глазного яблока? Внутренней осью? Зрительной осью?
2. Что представляет собой ресничное тело? Из каких элементов оно состоит?
3. Как ориентированы мышечные пучки ресничной мышцы? Какую функцию выполняет каждый пучок (мышца) при своем сокращении?
4. Какие образования относят к светопреломляющим средам глазного яблока?
5. Где образуется и куда оттекает водянистая влага глазного яблока?
6. Назовите структуры, относящиеся к аккомодационному аппарату глаза.

ВСПОМОГАТЕЛЬНЫЕ ОРГАНЫ ГЛАЗА

К вспомогательным органам глаза относят мышцы глазного яблока (глазодвигательные), фасцию глазницы, веки, слезный аппарат.

Мышцы глазного яблока. К главному яблоку прикрепляется шесть поперечнополосатых мышц: четыре прямые — верхняя, нижняя, латеральная и медиальная и две косые — верхняя и нижняя (рис. 221). Все прямые мышцы и верхняя косая начинаются в глубине глазницы на **общем сухожильном кольце** (*anulus*

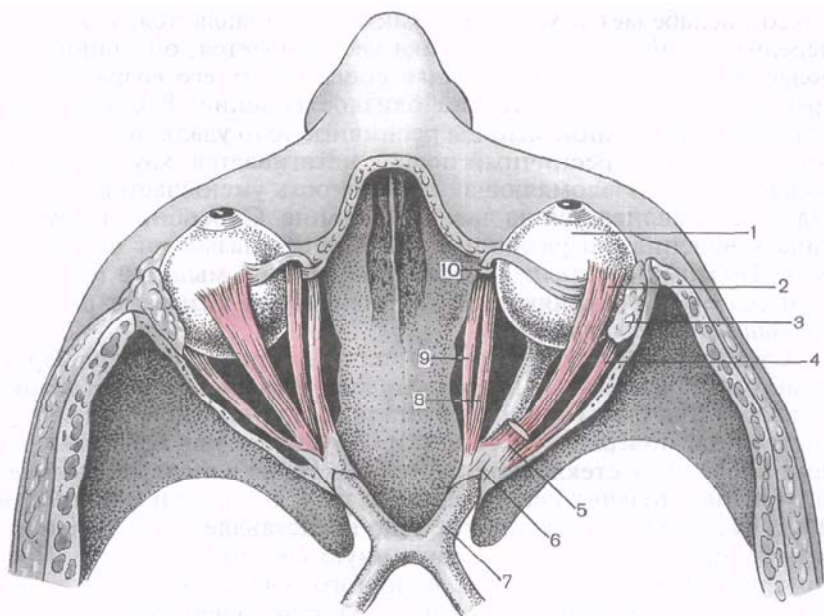


Рис. 221. Мышцы глазного яблока (глазодвигательные мышцы); вид сверху. (Верхняя стенка глазниц удалена.)

1 — глазное яблоко; 2 — верхняя прямая мышца; 3 — слезная железа; 4 — латеральная прямая мышца; 5 — мышца, поднимающая верхнее веко (отрезана); 6 — общее сухожильное кольцо; 7 — зрительный нерв; 8 — медиальная прямая мышца; 9 — верхняя косая мышца; 10 — блок.

tendineus communis), фиксированном к клиновидной кости и надкостнице вокруг зрительного канала и частично на краях верхней глазничной щели. Это кольцо окружает зрительный нерв и глазную артерию. От общего сухожильного кольца начинается также **мышца, поднимающая верхнее веко** (*m. levator palpebrae superioris*). Она располагается в глазнице над верхней прямой мышцей глазного яблока, а заканчивается в толще верхнего века. Прямые мышцы направляются вдоль соответствующих стенок глазницы, по сторонам от зрительного нерва, прободают влагалище глазного яблока (*vagina bulbi*) и короткими сухожилиями вплетаются в склеру впереди экватора, на 5—8 мм отступая от края роговицы. Прямые мышцы поворачивают глазное яблоко вокруг двух взаимно перпендикулярных осей: вертикальной и горизонтальной (поперечной).

Латеральная и медиальная прямые мышцы (*mm. recti lateralis et medialis*) поворачивают глазное яблоко кнаружи и кнутри вокруг вертикальной оси, каждая в свою сторону, соответственно поворачивается и зрачок. **Верхняя и нижняя прямые мышцы**

(mm. récti supérior et inférior) поворачивают глазное яблоко вверх и вниз вокруг поперечной оси. Зрачок при сокращении верхней прямой мышцы направляется кверху и несколько кнаружи, а при работе нижней прямой мышцы — вниз и кнутри. **Верхняя косая мышца** (m. obliquus supérior) лежит в верхнемедиальной части глазницы между верхней и медиальной прямыми мышцами. Вблизи блоковой ямки она переходит в окутанное синовиальным влагалищем тонкое круглое сухожилие, которое перекидывается через блок (tróchlea), построенный в виде кольца из волокнистого хряща. Пройдя через блок, сухожилие ложится под верхней прямой мышцей и прикрепляется к главному яблоку в верхнелатеральной его части, позади экватора. **Нижняя косая мышца** (m. obliquus inférior) в отличие от остальных мышц глазного яблока начинается на глазничной поверхности верхней челюсти, возле отверстия носослезного канала, на нижней стенке глазницы. Направляется мышца между нижней стенкой глазницы и нижней прямой мышцей косо вверх и кзади. Ее короткое сухожилие прикрепляется к главному яблоку с его латеральной стороны, позади экватора. Обе косые мышцы поворачивают глазное яблоко вокруг переднезадней оси: верхняя косая мышца поворачивает глазное яблоко и зрачок вниз и латерально, нижняя — вверх и латерально. Движения правого и левого глазных яблок согласованы благодаря содружественному действию глазодвигательных мышц.

Фасции глазницы. Глазница, в полости которой находится глазное яблоко, выстлана **надкостницей глазницы** (periórbita), срастающейся в области зрительного канала и верхней глазничной щели с твердой оболочкой головного мозга. Глазное яблоко окружено его оболочкой — **влагалищем** (vagina búlbi), или **теноновой капсулой**, рыхло соединяющейся со склерой. Щель между глазным яблоком и его влагалищем получила название **эписклерального (тенонова) пространства** (spátium episclerále). На задней поверхности глазного яблока влагалище сращено с наружным влагалищем зрительного нерва, спереди подходит к своду конъюнктивы. Влагалище глазного яблока прободают сосуды и нервы, а также сухожилия глазодвигательных мышц, собственные фасции которых сращены с этим влагалищем.

Между влагалищем глазного яблока и надкостницей глазницы, вокруг глазодвигательных мышц и зрительного нерва, залегает пронизанная соединительнотканными перемычками жировая ткань — **жировое тело глазницы** (córpus adipósum orbitae), выполняющее роль эластичной подушки для глазного яблока. Спереди глазница с ее содержимым частично закрыта **глазничной перегородкой** (séptum orbitále), берущей начало на надкостнице верхнего и нижнего краев глазницы и прикрепляющейся к хрящам верхнего и нижнего век, а в области внутреннего угла глаза соединяющейся с медиальной связкой века. Глазничная

перегородка имеет отверстия для прохождения через нее сосудов и нервов.

Веки. **Верхнее веко** (pálpebra supérior) и **нижнее веко** (pálpebra inférior) представляют собой образования, лежащие впереди глазного яблока и прикрывающие его сверху и снизу, а при смыкании век полностью его закрывающие. На уровне края глазницы кожа век переходит в кожные покровы смежных областей лица. На границе верхнего века и лба выступает поперечно ориентированный кожный валик, покрытый волосами, — **бровь** (supercilium). **Передняя поверхность века** (fácies antérior pálpebrae) выпуклая, покрыта тонкой кожей с короткими пушковыми волосками, сальными и потовыми железами. **Задняя поверхность века** (fácies postérior pálpebrae) вогнутая, обращена в сторону глазного яблока. Эта поверхность века покрыта **конъюнктивой** (túnica conjunctiva).

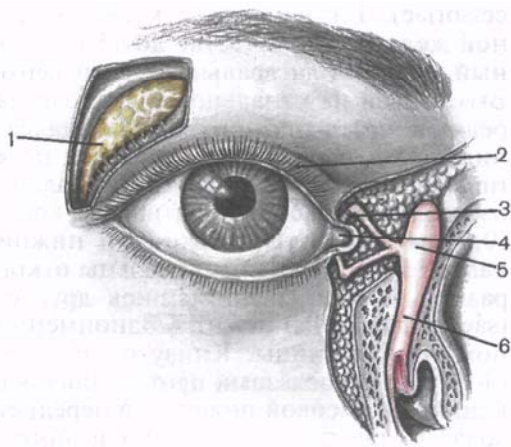
В толще верхнего и нижнего век находится соединительнотканная пластинка, по плотности напоминающая хрящ. Это **верхний хрящ века** (társus supérior) и **нижний хрящ века** (társus inférior). Здесь же расположена вековая часть круговой мышцы глаза. От верхнего и нижнего хрящей век к переднему и заднему слезным гребням направляется общая для этих хрящей **медиальная связка века** (ligaméntum palpebrále mediále), охватывающая спереди и сзади слезный мешок. К латеральной стенке глазницы от хрящей следует **латеральная связка века** (ligaméntum palpebrále laterále), которая соответствует **латеральному шву век** (ráphe palpebrális laterális).

К верхнему краю и передней поверхности хряща верхнего века прикрепляется тонкое широкое сухожилие мышцы, поднимающей верхнее веко. Свободный край века, ограниченный его задней и передней поверхностями, соответственно образует **передний и задний края век** (limbi palpebráles antérior et postérior) и несет на себе расположенные ближе к переднему краю в 2—3 ряда волоски — **ресницы** (cília). Ближе к заднему краю век открываются отверстия измененных сальных (*мейбомиевых*) **желез хряща век** (glándulae tarsáles), начальные части которых находятся внутри хрящевой пластинки века. В толще верхнего века таких желез больше (30—40), чем в нижнем (20—30). Края верхнего и нижнего век ограничивают поперечную **глазную щель** (rima palpebrárum), которая с медиальной и латеральной сторон замыкается сращениями век — **медиальной и латеральной спайками век** (commissúra palpebrális mediális et commissúra palpebrális laterális).

Конъюнктива. **Конъюнктива** (túnica conjunctiva) представляет собой соединительнотканную оболочку бледно-розового цвета. В ней выделяют **конъюнктиву век** (túnica conjunctiva palpebrárum), покрывающую изнутри веки, и **конъюнктиву глазного яблока** (túnica conjunctiva bulbáris), которая на роговице представлена тонким эпителиальным покровом. В месте перехода

Рис. 222. Слезный аппарат глаза, правого.

1 — слезная железа; 2 — верхнее веко; 3 — слезный каналец; 4 — слезное озеро; 5 — слезный мешок; 6 — носослезный проток.



конъюнктивы с верхнего и нижнего век на глазное яблоко образуются углубления — **верхний и нижний своды конъюнктивы** (*fórnix conjunctivae supérior et inférior*). Все пространство, лежащее спереди от глазного яблока, ограниченное конъюнктивой, называют **конъюнктивальным мешком** (*sáccus conjunctivális*), который при смыкании век закрывается. **Латеральный угол глаза** (*ángulus oculi laterális*) более острый, **медиальный** (*ángulus oculi mediális*) закруглен и с медиальной стороны ограничивает углубление — **слезное озеро** (*lácus lacrimális*). Здесь же, у медиального угла глаза, имеется небольшое возвышение — **слезное мяско** (*carúncula lacrimális*), а латеральнее от него — **полулунная складка конъюнктивы** (*plica semilunáris conjunctivae*) — остаток мигательного (третьего) века низших позвоночных. На свободном крае верхнего и нижнего век, возле медиального угла глаза, снаружи от слезного озера, заметно возвышение — **слезный сосочек** (*papilla lacrimális*). На вершине сосочка имеется отверстие — **слезная точка** (*punctum lacrimále*), являющаяся началом слезного канала.

Слезный аппарат. В слезный аппарат (*apparátus lacrimális*) входит слезная железа с ее выводными каналами, открывающимися в конъюнктивальный мешок, и слезоотводящие пути (рис. 222). **Слезная железа** (*glándula lacrimális*) — сложная альвеолярно-трубчатая железа дольчатого строения, лежит в одной именной ямке в латеральном углу, в верхней стенке глазницы. Сухожилие мышцы, поднимающей верхнее веко, разделяет железу на большую верхнюю **орбитальную часть** (*párs orbitális*) и меньшую нижнюю **вековую часть** (*párs palpebrális*), лежащую возле верхнего свода конъюнктивы.

Под сводом конъюнктивы иногда встречаются небольших размеров **добавочные слезные железы** (*glándulae lacrimáles ac-*

cessóriæ). **Выводные каналы** (dúctuli excretórii) слезной железы в количестве до 15 открываются в конъюнктивальный мешок в латеральной части верхнего свода конъюнктивы. Выходящая из канальцев слеза (слезная жидкость) омывает переднюю часть глазного яблока. Далее слезная жидкость по капиллярной щели возле краев век по **слезному ручью** (rívus lacrimális) оттекает в область медиального угла глаза, в слезное озеро. В этом месте берут начало короткие (около 1 см) и узкие (0,5 мм) изогнутые верхний и нижний **слезные каналы** (canaliculi lacrimáles). Эти каналы открываются в слезный мешок раздельно или соединившись друг с другом. **Слезный мешок** (sáccus lacrimális) лежит в одноименной ямке в нижнемедиальном углу глазницы. Книзу он переходит в довольно широкий (до 4 мм) **носослезный проток** (dúctus nasolacrimális), заканчивающийся в носовой полости, в передней части нижнего носового хода. С передней стенкой слезного мешка сращена слезная часть круговой мышцы глаза, которая при своем сокращении расширяет слезный мешок, что способствует всасыванию в него слезной жидкости через слезные каналы.

Сосуды и нервы органа зрения. Глазное яблоко и его вспомогательные органы получают кровь из ветвей глазной артерии, являющейся в свою очередь ветвью внутренней сонной артерии. Венозная кровь от органа зрения оттекает по глазным венам в пещеристый синус. Сетчатку кровоснабжает **центральная артерия сетчатки** (a. centrális retinae), которая в толще зрительного нерва проникает внутрь глазного яблока и в области диска отдает верхние и нижние ветви. Центральная вена сетчатки и ее притоки прилежат к одноименным артериям. В сосудистой оболочке ветвятся короткие и длинные задние и передние ресничные артерии. Ветви этих артерий в толще радужки анастомозируют друг с другом и образуют два **артериальных круга: большой** (círculus arteriósus íridis májor) у ресничного края радужки и **малый** (círculus arteriósus íridis minor) у зрачкового края. Склера кровоснабжается *задними короткими ресничными артериями*. Из густой венозной сети собственно сосудистой оболочки формируется 4—6 **вортикозных вен** (vv. vorticósae), которые прободают склеру и впадают в глазничные вены. Передние ресничные вены собирают кровь от ресничного тела, радужки и склеры.

Веки и конъюнктива получают кровь из медиальной и латеральной артерий век, анастомозы между которыми образуют в толще век дугу верхнего века и дугу нижнего века, и передних конъюнктивальных артерий. Одноименные вены впадают в глазную и лицевую вены. К слезной железе направляется **слезная артерия** (a. lacrimális).

Мышцы, фасции, жировое тело глазницы также кровоснабжаются ветвями глазной артерии. Лимфатические сосуды от век, конъюнктивы направляются к поднижнечелюстным, а также к

поверхностным и глубоким окологлазным (предушным) лимфатическим узлам.

Чувствительную иннервацию содержимое глазницы получает из первой ветви тройничного нерва — *глазного нерва*. От его ветви — носоресничного нерва отходят длинные ресничные нервы, подходящие к главному яблоку. Нижнее веко иннервируется подглазничным нервом, отходящим от второй ветви тройничного нерва. Мышца, суживающая зрачок, и ресничная мышца получают парасимпатические волокна глазодвигательного нерва (от ресничного узла в составе коротких ресничных нервов). Мышцу — расширитель зрачка иннервируют симпатические волокна внутреннего сонного сплетения, достигающие главного яблока вместе с кровеносными сосудами. Верхнюю, нижнюю и медиальную прямые мышцы, нижнюю косую мышцу глаза и мышцу, поднимающую верхнее веко, иннервируют двигательные волокна из *глазодвигательного нерва*, латеральную прямую — из *отводящего нерва*, верхнюю косую — из *блокового нерва*.

Проводящий путь зрительного анализатора. Свет, попадающий на сетчатку, вначале проходит через прозрачные светопреломляющие среды главного яблока: роговицу, водянистую влагу передней и задней камер, хрусталик, стекловидное тело. На пути пучка света находится зрачок. Под влиянием мышц радужки зрачок то суживается, то расширяется. Светопреломляющие среды (роговица, хрусталик и др.) направляют пучок света на наиболее чувствительное место сетчатки, место наилучшего видения — пятно с его центральной ямкой. Важную роль в этом играет хрусталик, который с помощью ресничной мышцы может увеличивать или уменьшать свою кривизну при видении на близкое или дальнее расстояние. Эта способность хрусталика изменять свою кривизну (аккомодация) обеспечивает направление пучка света всегда на центральную ямку сетчатки, которая находится на одной линии с наблюдаемым предметом. Направление глазных яблок в сторону рассматриваемого объекта обеспечивается глазодвигательными мышцами, которые устанавливают зрительные оси правого и левого глаз параллельно при видении вдаль или сближают их (конвергенция) при рассмотрении предмета на близком расстоянии.

Попавший на сетчатку свет проникает в ее глубокие слои и вызывает там сложные фотохимические превращения зрительных пигментов. В результате в светочувствительных клетках (в палочках и колбочках) возникает нервный импульс. Затем нервный импульс передается следующим нейронам сетчатки — биполярным клеткам (нейроцитам), а от них — нейроцитам ганглиозного слоя, ганглиозным нейроцитам. Отростки ганглиозных нейроцитов направляются в сторону диска и формируют зрительный нерв (рис. 223). Окутанный собственным влажным зрительный нерв выходит из полости глазницы через канал

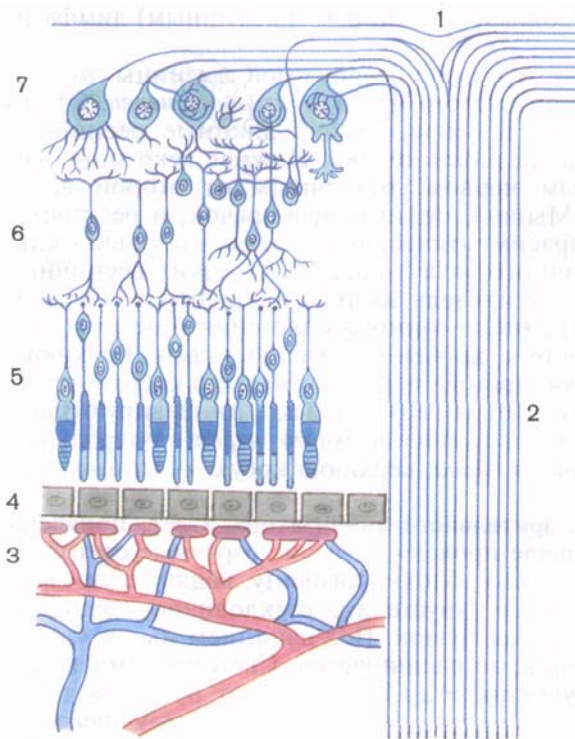


Рис. 223. Строение сетчатки глаза (схема).

1 — диск зрительного нерва; 2 — нервные волокна (отростки оптикоганглионарных нейроцитов ганглиозного слоя); 3 — кровеносные сосуды сосудистой оболочки; 4 — пигментный слой; 5 — слой палочек и колбочек (палочковидных и колбочковидных зрительных клеток); 6 — внутренний зернистый слой (биполярные нейроны); 7 — ганглиозный слой (оптикоганглионарные нейроны).

зрительного нерва в полость черепа и на нижней поверхности мозга образует зрительный перекрест. Перекрещиваются не все волокна зрительного нерва, а только те, которые следуют от медиальной, обращенной в сторону носа части сетчатки. Таким образом, следующий за хиазмой зрительный тракт составляют нервные волокна ганглиозных клеток латеральной (височной) части сетчатки глазного яблока своей стороны и медиальной (носовой) части сетчатки глазного яблока другой стороны. Именно поэтому при повреждении хиазмы утрачиваются функции проведения импульсов от медиальных частей сетчатки обоих глаз, а при повреждении зрительного тракта — от латеральной части сетчатки глаза этой же стороны и медиальной части другой (рис. 224).

Нервные волокна в составе зрительного тракта следуют к подкорковым зрительным центрам: латеральному колленчатому телу и верхним холмикам крыши среднего мозга. В латеральном колленчатом теле волокна третьего нейрона (ганглиозных нейроцитов) зрительного пути заканчиваются и вступают в контакт с клетками следующего нейрона. Аксоны этих нейроцитов прохо-

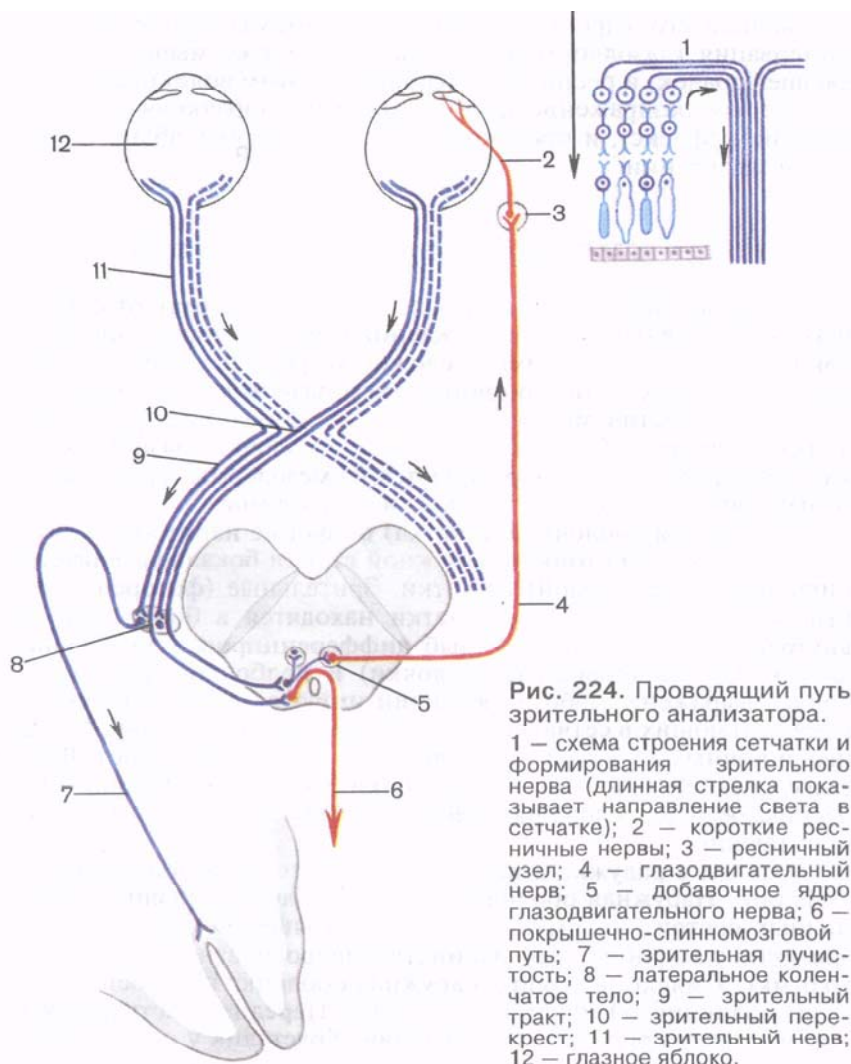


Рис. 224. Проводящий путь зрительного анализатора.

1 — схема строения сетчатки и формирования зрительного нерва (длинная стрелка показывает направление света в сетчатке); 2 — короткие ресничные нервы; 3 — ресничный узел; 4 — глазодвигательный нерв; 5 — добавочное ядро глазодвигательного нерва; 6 — покрышечно-спинномозговой путь; 7 — зрительная лучистость; 8 — латеральное коленчатое тело; 9 — зрительный тракт; 10 — зрительный перекрест; 11 — зрительный нерв; 12 — глазное яблоко.

дят через подчечевицеобразную часть внутренней капсулы, формируют **зрительную лучистость** (*radiatio optica*) и достигают участка затылочной доли коры возле шпорной борозды, где осуществляется высший анализ зрительных восприятий. Часть аксонов ганглиозных клеток не заканчивается в латеральном коленчатом теле, а проходит через него транзитом и в составе ручки достигает верхнего холмика. Из серого слоя верхнего холмика импульсы поступают в ядро глазодвигательного нерва и

добавочное его ядро (*ядро Якубовича*), откуда осуществляется иннервация глазодвигательных мышц, а также мышцы, суживающей зрачок, и ресничной мышцы. По этим волокнам в ответ на световое раздражение зрачок суживается (зрачковый, пупиллярный, рефлекс), и происходит поворот глазных яблок в нужном направлении.

РАЗВИТИЕ И ВОЗРАСТНЫЕ ОСОБЕННОСТИ ОРГАНА ЗРЕНИЯ

Орган зрения в своем становлении проделал путь от отдельных эктодермального происхождения светочувствительных клеток (у кишечнополостных) до сложно устроенных парных глаз у млекопитающих. У позвоночных глаза развиваются сложно. Из боковых выростов мозга образуется светочувствительная оболочка — сетчатка. Средняя и наружная оболочки глазного яблока, стекловидное тело формируются из мезодермы (среднего зародышевого листка), хрусталик — из эктодермы.

Внутренняя оболочка (сетчатка) по форме напоминает двухстенный бокал. Из тонкой наружной стенки бокала развивается пигментная часть (слой) сетчатки. Зрительные (фоторецепторные, светочувствительные) клетки находятся в более толстом внутреннем слое бокала. У рыб дифференцировка зрительных клеток на палочковидные (палочки) и колбочковидные (колбочки) выражена слабо, у рептилий имеются одни колбочки, у млекопитающих в сетчатке — преимущественно палочки. У водных и ночных животных колбочки в сетчатке отсутствуют. В составе средней (сосудистой) оболочки уже у рыб формируется ресничное тело, усложняющееся в своем развитии у птиц и млекопитающих.

Мышцы в радужке и ресничном теле впервые появляются у амфибий. Наружная оболочка глазного яблока у низших позвоночных состоит преимущественно из хрящевой ткани (у рыб, частично у амфибий, у большинства ящерообразных и однопроходных). У млекопитающих наружная оболочка построена только из волокнистой (фиброзной) ткани. Передняя часть фиброзной оболочки (роговица) прозрачная. Хрусталик у рыб и амфибий округлый. Аккомодация достигается вследствие перемещения хрусталика и сокращения особой передвигающей хрусталик мышцы. У рептилий и птиц хрусталик способен не только перемещаться, но и изменять свою кривизну. У млекопитающих хрусталик занимает постоянное место. Аккомодация осуществляется вследствие изменения кривизны хрусталика. Стекловидное тело, имеющее вначале волокнистую структуру, постепенно становится прозрачным.

Одновременно с усложнением строения глазного яблока развиваются вспомогательные органы глаза. Первыми появляются шесть глазодвигательных мышц, преобразующихся из

миотомов трех пар головных сомитов. Веки начинают формироваться у рыб в виде одной кольцевидной кожной складки. У наземных позвоночных животных образуются верхние и нижние веки. У большинства животных у медиального угла глаза имеется также мигательная перепонка (третье веко). Остатки этой перепонки сохраняются у обезьян и человека в виде полулунной складки конъюнктивы. У наземных позвоночных животных развивается слезная железа, формируется слезный аппарат.

Глазное яблоко у человека также развивается из нескольких источников. Светочувствительная оболочка (сетчатка) происходит из боковой стенки мозгового пузыря (будущий промежуточный мозг); главная линза глаза — хрусталик — непосредственно из эктодермы, сосудистая и фиброзная оболочки — из мезенхимы. На ранней стадии развития зародыша (конец 1-го — начало 2-го месяца внутриутробной жизни) на боковых стенках первичного мозгового пузыря появляется небольшое парное выпячивание — глазные пузыри. Концевые отделы их расширяются, растут в сторону эктодермы, а соединяющие с мозгом ножки суживаются и в дальнейшем превращаются в зрительные нервы. В процессе развития стенка глазного пузыря впячивается внутрь его и пузырь превращается в двуслойный глазной бокал. Наружная стенка бокала в дальнейшем истончается и трансформируется в наружную пигментную часть (слой), а из внутренней стенки образуется сложно устроенная световоспринимающая (нервная) часть сетчатки (фотосенсорный слой). На стадии формирования глазного бокала и дифференцировки его стенок, на 2-м месяце внутриутробного развития, прилежащая к главному бокалу спереди эктодерма вначале утолщается, а затем образуется хрусталиковая ямка, превращающаяся в хрусталиковый пузырек. Отделившись от эктодермы, пузырек погружается внутрь глазного бокала, теряет полость, и из него в дальнейшем формируется хрусталик.

На 2-м месяце внутриутробной жизни в глазной бокал через образовавшуюся на нижней его стороне щель проникают мезенхимные клетки. Эти клетки образуют внутри бокала кровеносную сосудистую сеть в формирующемся здесь стекловидном теле и вокруг растущего хрусталика. Из прилежащих к главному бокалу мезенхимных клеток образуется сосудистая оболочка, а из наружных слоев — фиброзная оболочка. Передняя часть фиброзной оболочки становится прозрачной и превращается в роговицу. У плода 6—8 мес кровеносные сосуды, находящиеся в капсуле хрусталика и стекловидном теле, исчезают; рассасывается мембрана, закрывающая отверстие зрачка (зрачковая мембрана).

Верхние и нижние веки начинают формироваться на 3-м месяце внутриутробной жизни, вначале в виде складок эктодермы. Эпителий конъюнктивы, в том числе покрывающий спереди ро-

говицу, происходит из эктодермы. Слезная железа развивается из выростов конъюнктивального эпителия, появляющихся на 3-м месяце внутриутробной жизни в латеральной части формирующегося верхнего века.

Глазное яблоко у новорожденного относительно большое, его переднезадний размер составляет 17,5 мм, масса — 2,3 г. Зрительная ось глазного яблока проходит латеральнее, чем у взрослого человека. Растет глазное яблоко на первом году жизни ребенка быстрее, чем в последующие годы. К 5 годам масса глазного яблока увеличивается на 70 %, а к 20—25 годам — в 3 раза по сравнению с новорожденным.

Роговица у новорожденного относительно толстая, кривизна ее в течение жизни почти не меняется; хрусталик почти круглый, радиусы его передней и задней кривизны примерно равны. Особенно быстро растет хрусталик в течение 1-го года жизни, а в дальнейшем темпы роста его снижаются. *Радужка* выпуклая спереди, пигмента в ней мало, диаметр зрачка равен 2,5 мм. По мере увеличения возраста ребенка толщина радужки увеличивается, количество пигмента в ней возрастает, диаметр зрачка становится большим. В возрасте 40—50 лет зрачок немного суживается.

Ресничное тело у новорожденного развито слабо. Рост и дифференцировка ресничной мышцы осуществляется довольно быстро. Зрительный нерв у новорожденного тонкий (0,8 мм), короткий. К 20 годам жизни диаметр его возрастает почти вдвое.

Мышцы глазного яблока у новорожденного развиты достаточно хорошо, кроме их сухожильной части. Поэтому движения глаза возможны сразу после рождения, однако координация этих движений — только со 2-го месяца жизни.

Слезная железа у новорожденного имеет небольшие размеры, выводные каналы железы тонкие. Функция слезоотделения появляется на 2-м месяце жизни ребенка. Влагалище глазного яблока у новорожденного и детей грудного возраста тонкое, жировое тело глазницы развито слабо. У людей пожилого и старческого возраста жировое тело глазницы уменьшается в размерах, частично атрофируется, глазное яблоко меньше выступает из глазницы.

Глазная щель у новорожденного узкая, медиальный угол глаза закруглен. В дальнейшем глазная щель быстро увеличивается. У детей до 14—15 лет она широкая, поэтому глаз кажется большим, чем у взрослого человека.

АНОМАЛИИ РАЗВИТИЯ ГЛАЗНОГО ЯБЛОКА

Сложное развитие глазного яблока приводит к появлению врожденных дефектов. Чаще всего встречается неправильная кривизна роговицы или хрусталика, вследствие чего изображе-

ние на сетчатке искажается (*астигматизм*). При нарушенных пропорциях глазного яблока появляются врожденные близорукость (зрительная ось удлинена) или дальнозоркость (зрительная ось укорочена). Щель в радужке (колобома) чаще бывает в переднемедиальном ее сегменте. Остатки ветвей артерии стекловидного тела мешают прохождению света в стекловидном теле. Иногда встречается нарушение прозрачности хрусталика (*врожденная катаракта*). Недоразвитие венозного синуса склеры (шлеммов канал) или пространства радужно-роговичного угла (фонтановы пространства) вызывает *врожденную глаукому*.

Вопросы для повторения и самоконтроля

1. В каком месте к глазному яблоку прикрепляется каждая из шести глазодвигательных мышц? В каком направлении поворачивает глазное яблоко каждая мышца?
2. Какое анатомическое образование в глазнице называют теноновой капсулой? Какую функцию эта капсула выполняет?
3. Вспомните, что называют конъюнктивальным мешком? Сводом конъюнктивы?
4. Перечислите, что объединяют под названием «слезный аппарат».
5. Нарисуйте схему проводящих путей зрительного анализатора. Назовите нейроны, образующие пути проведения нервных импульсов.
6. Расскажите о развитии, возрастных особенностях и аномалиях глазного яблока.

ПРЕДДВЕРНО-УЛИТКОВЫЙ ОРГАН (ОРГАН СЛУХА И РАВНОВЕСИЯ)

Преддверно-улитковый орган (orgānum vestibulocochleāre) в процессе эволюции у животных возник как сложно устроенный орган равновесия (преддверный), воспринимающий положение тела (головы) при его перемещении в пространстве, и орган слуха (рис. 225). Орган равновесия в виде примитивно устроенного образования (статический пузырек) появляется еще у беспозвоночных. У рыб в связи с усложнением их двигательных функций формируется вначале один, а затем второй полукружный канал. У наземных позвоночных с их сложными движениями образовался аппарат, который у человека представлен преддверием и тремя полукружными каналами, расположенными в трех взаимно перпендикулярных плоскостях и воспринимающими не только положение тела в пространстве и его перемещения по прямой, но и движения (повороты) тела, головы в любой плоскости (рис. 226).

Орган слуха у водных позвоночных развит слабо. С выходом позвоночных на сушу орган слуха претерпел прогрессивное развитие и сформировался в значительной мере за счет перестрой-

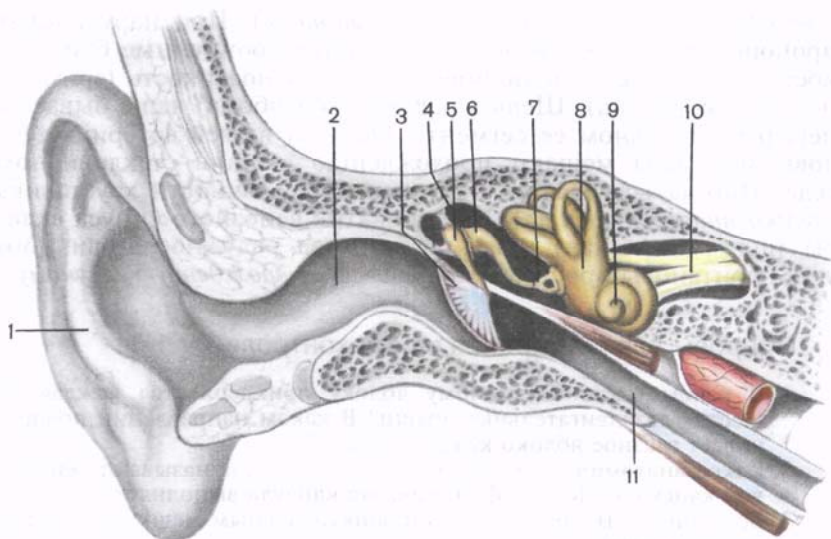


Рис. 225. Преддверно-улитковый орган.

1 — ушная раковина; 2 — наружный слуховой проход; 3 — барабанная перепонка; 4 — барабанная полость; 5 — молоточек; 6 — наковальня; 7 — стремя; 8 — преддверие; 9 — улитка; 10 — преддверно-улитковый нерв; 11 — слуховая труба.

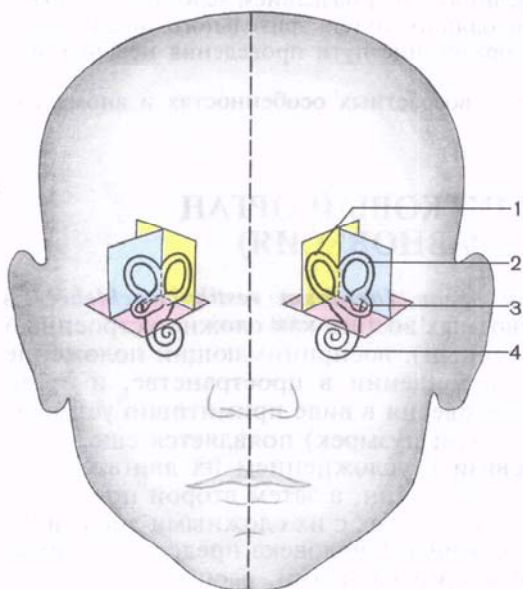


Рис. 226. Схема расположения полукружных каналов внутреннего уха.

1 — задний полукружный канал; 2 — латеральный полукружный канал; 3 — передний полукружный канал; 4 — улитка.

ки жаберного аппарата. Наряду со звуковоспринимающим аппаратом, относящимся к внутреннему уху, появился звукопроводящий аппарат, включающий среднее ухо (барабанная полость с ее слуховыми косточками, слуховая труба). Сформировалось наружное ухо с его звукоулавливающим приспособлением — ушной раковиной, подвижной и поворачивающейся на-

встречу звуку у многих млекопитающих. Появились подкорковые и корковые центры слуха, достигшие высшего своего развития в коре большого мозга у человека, где производится не только анализ нервных импульсов, поступающих в мозг из органа слуха, но и абстрактное «звуковое» мышление, связанное с особенностями второй сигнальной системы.

Преддверно-улитковый орган подразделяют на три части, тесно связанные анатомически и функционально: наружное, среднее и внутреннее ухо. К наружному уху относятся ушная раковина и наружный слуховой проход, к среднему — барабанная полость со слуховыми косточками, с сосцевидными ячееками и слуховая (евстахиева) труба. Наиболее сложно устроено внутреннее ухо, в котором различают костный и перепончатый лабиринты, образующие собственно орган слуха и орган равновесия (преддверный орган), расположенный только во внутреннем ухе. Наружное, среднее ухо и часть внутреннего (улитка) принадлежат органу слуха. Орган равновесия (преддверный) располагается только во внутреннем ухе.

НАРУЖНОЕ УХО

Наружное ухо (*aúris extérna*) включает ушную раковину и наружный слуховой проход, которые образуют своеобразную воронку для улавливания звуков и направления звуковой волны к барабанной перепонке.

Ушная раковина (*aúricula*) в своей основе имеет сложной формы **эластический хрящ** (*cartilágo auricularae*), покрытый плотно прилежащей к хрящу кожей (рис. 227). В нижней части ушной раковины хрящ отсутствует. Вместо него имеется кожная складка с жировой тканью внутри — **долька ушной раковины** (*lóbulus auricularae*) — **мочка**. Свободный край раковины завернут, образует **завиток** (*hélix*), который в передней части раковины над наружным слуховым проходом заканчивается в виде **ножки завитка** (*crús hélicis*). На внутренней стороне завитка, в задне-верхней его части, имеется не всегда четко выраженный **выступ — бугорок ушной раковины** (*tubérculum auricularae*; *дарвиново бугорко*). Параллельно завитку на внутренней стороне раковины расположено возвышение — **противозавиток** (*antihélix*). Впереди слухового прохода находится выступ — **козелок** (*trágu*s). Напротив него, в нижней части противозавитка, виден **противокозелок** (*antitrágu*s). Между козелком спереди и нижней частью противозавитка сзади находится углубление — **полость раковины** (*cávitas cónchae*), продолжающаяся в наружный слуховой проход. Размеры и форма ушной раковины индивидуальны.

Наружный слуховой проход (*meátus acústicus extérnus*), открытый снаружи, в глубине заканчивается слепо, отделяясь от

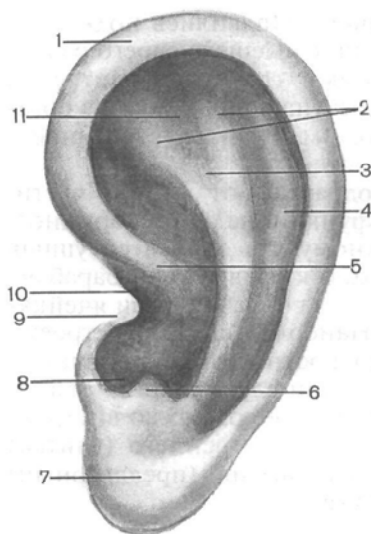


Рис. 227. Ушная раковина.

1 — завиток; 2 — ножка противозавитка; 3 — противозавиток; 4 — ладья; 5 — ножка завитка; 6 — противокозелок; 7 — долька ушной раковины (мочка); 8 — межкостная вырезка; 9 — козелок; 10 — наружное слуховое отверстие; 11 — треугольная ямка.

полости среднего уха барабанной перепонкой. Длина слухового прохода у взрослого человека равна в среднем 35 мм, диаметр достигает 9 мм у начала и 6 мм в самом узком месте, где хрящевой наружный слуховой проход переходит в костный. Хрящевой наружный слуховой проход, являющийся продолжением ушной раковины, имеет вид желобка, открытого сверху, и составляет $\frac{1}{3}$ длины всего слухового прохода. Две трети наружного слухового прохода имеют костные стенки, принадлежащие височной кости. Слуховой проход S-образно изогнут, преимущественно в горизонтальной плоскости. Для его выпрямления при осмотре барабанной перепонки ушную раковину следует оттянуть кзади и вверх. Слуховой проход выстлан кожей, которая, истончаясь, продолжается на барабанную перепонку. В коже, покрывающей хрящевую часть слухового прохода, много сальных и особого рода **церуминовых (серных) желез** (*glándulae ceruminósae*), вырабатывающих ушную серу.

Барабанная перепонка (*membrána tympani*) — тонкая полупрозрачная овальная пластинка размером 11×9 мм, отделяет наружный слуховой проход от барабанной полости (среднего уха). Барабанная перепонка закреплена в конце слухового прохода, в борозде барабанной части височной кости. Большая нижняя часть перепонки представляет собой **натянутую часть** (*párs ténsa*), а верхняя, шириной примерно 2 мм, прилежащая к чешуйчатой части височной кости, получила название **ненапряженной части** (*párs flácida*). По отношению к оси наружного слухового прохода барабанная перепонка расположена наклонно и образует с его нижней стенкой откры-

тый кнаружи угол 45—55°. В центре перепонки имеется углубление — пупок барабанной перепонки (*úmbo membránae tympani*), соответствующий прикреплению с внутренней ее стороны конца рукоятки молоточка. Барабанная перепонка состоит из фиброзной ткани, волокна которой в периферических отделах ориентированы преимущественно радиально, а в центре — циркулярно. Снаружи барабанная перепонка покрыта эпидермисом, который образует кожный слой (*strátum cutáneum*), а со стороны барабанной полости — слизистой оболочкой — слизистый слой (*strátum mucósum*). В натянутой части барабанной перепонки фиброзного слоя нет и кожный слой непосредственно прилежит к слизистому.

СРЕДНЕЕ УХО

Среднее ухо (*aúris média*) включает выстланную слизистой оболочкой и заполненную воздухом барабанную полость (объемом около 1 см³) и слуховую (евстахиеву) трубу. Полость среднего уха сообщается с сосцевидной пещерой и через нее с сосцевидными ячейками, расположенными в толще сосцевидного отростка.

Барабанная полость (*cávitas tympánica*, *s. cávum thýmpni*) находится в толще пирамиды височной кости, между наружным слуховым проходом латерально и костным лабиринтом внутреннего уха медиально. В полости выделяют 6 стенок, а по форме ее сравнивают с бубном, поставленным на ребро и наклоненным кнаружи.

1. Верхняя **покрышечная стенка** (*páries tegmentális*) образована тонкой пластинкой костного вещества (крыша барабанной полости, *tégmen tympani*), отделяющей барабанную полость от полости черепа. 2. Нижняя **яремная стенка** (*páries juguláris*) соответствует нижней стенке пирамиды в том месте, где располагается яремная ямка. 3. Медиальная **лабиринтная стенка** (*páries labyrinthicus*) устроена сложно, отделяет барабанную полость от костного лабиринта внутреннего уха. На этой стенке имеется выступающий в сторону барабанной полости мыс (*promontórium*). Выше мыса и несколько кзади располагается овальное окно преддверия (*fenéstra vesitibuli*), ведущее в преддверие костного лабиринта; оно закрыто основанием стремени. Несколько выше овального окна и позади него находится поперечный выступ стенки канала лицевого нерва — выступ лицевого канала (*prominéntia canális faciális*). Позади и ниже мыса расположено окно улитки (*fenéstra cóchleae*), закрытое вторичной барабанной перепонкой (*membrána tympani secundária*). Эта перепонка отделяет барабанную полость от барабанной лестницы. 4. Задняя **сосцевидная стенка** (*páries mastoideus*) в нижней части имеет пирами-

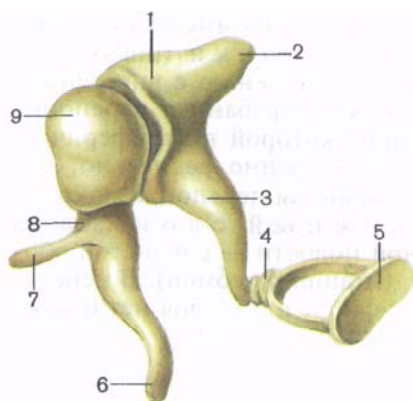


Рис. 228. Слуховые косточки.

1 — тело наковальни; 2 — короткая ножка наковальни; 3 — длинная ножка наковальни; 4 — головка стремени; 5 — основание стремени; 6 — рукоятка молоточка; 7 — передний отросток молоточка; 8 — шейка молоточка; 9 — головка молоточка.

дальное возвышение (*eminéntia pyramidális*), внутри которого начинается стременная мышца (*m. stapédíus*). В верхней части задней стенки барабанная полость продолжается в сосцевидную пещеру (*ántrum mastoideum*), в которую также открываются сосцевидные ячейки одноименного отростка. 5. Передняя **сонная стенка** (*páries caróticus*), нижняя часть ее, отделяет барабанную полость от сонного канала, в котором проходит внутренняя сонная артерия. В верхней части стенки находится отверстие слуховой трубы, соединяющей барабанную полость с носоглоткой. 6. Латеральная **перепончатая стенка** (*páries membranáceus*) образована барабанной перепонкой и окружающими ее частями височной кости.

В барабанной полости располагаются покрытые слизистой оболочкой три слуховые косточки, а также связки и мышцы.

Слуховые косточки (*ossícula auditus*, s. *auditória*), миниатюрные по размерам, соединяясь между собой, составляют цепочку, которая продолжается от барабанной перепонки до окна преддверия, открывающегося во внутреннее ухо. В соответствии со своей формой косточки получили следующие названия: молоточек, наковальня, стремя (рис. 228). **Молоточек** (*malleús*) имеет округлую головку (*caput mállei*), которая переходит в длинную рукоятку молоточка (*manúbrium mállei*) с двумя отростками: латеральным и передним (*procéssus laterális et antérior*). **Наковальня** (*íncus*) состоит из тела (*corpús íncudis*) с суставной ямкой для сочленения с головкой молоточка и двух ножек: короткой (*crús bréve*) и длинной (*crús lóngum*) с утолщением на конце. Утолщение на длинной ножке — чечевицеобразный отросток (*procéssus lenticuláris*) служит для соединения с головкой стремени. **Стремя** (*stápés*) имеет головку (*caput stapédís*), две ножки — переднюю и заднюю (*crús antérior et postérior*), соединенные при помощи основания стремени (*básis stapédís*),

вставленного в окно преддверия. Молоточек своей рукояткой на всем протяжении сращен с барабанной перепонкой так, что конец рукоятки соответствует пупку на внешней стороне перепонки. Головка молоточка при помощи сустава соединяется с телом наковальни и образует **наковальне-молоточковый сустав** (articulatio incudomalleáris). Наковальня в свою очередь чечевицеобразным отростком соединяется с головкой стремени, образуя **наковальне-стременный сустав** (articulatio incudostapédia). Суставы укреплены миниатюрными связками.

При помощи подвижной в суставах цепочки, состоящей из трех слуховых косточек, колебания барабанной перепонки, возникающие в результате воздействия на нее звуковой волны, передаются в окно преддверия, в котором основание стремени подвижно закреплено с помощью **кольцевой связки стремени** (lig. anuláre stapédís). Регулируют движения косточек и предохраняют их от чрезмерных колебаний при сильном звуке две мышцы, прикрепляющиеся к слуховым косточкам. **Мышца, напрягающая барабанную перепонку** (m. tensor tympani), лежит в одноименном полуканале мышечно-трубного канала, а ее тонкое и длинное сухожилие прикрепляется к начальной части рукоятки молоточка. Эта мышца, подтягивая рукоятку молоточка, напрягает барабанную перепонку. **Стременная мышца** (m. stapédius) начинается на пирамидальном возвышении и тонким сухожилием прикрепляется к задней ножке стремени, возле его головки. При сокращении стременной мышцы давление основания стремени, вставленного в окно преддверия, ослабляется.

Слуховая (евстахиева) труба (túba auditíva, s. auditória) длиной в среднем 35 мм, шириной 2 мм. Через нее воздух из глотки поступает в барабанную полость для поддержания в полости давления, одинакового с внешним, что важно для нормальной работы звукопроводящего аппарата (барабанной перепонки и слуховых косточек). В слуховой трубе выделяют **костную часть** (pars ósea) и **хрящевую часть** (pars cartiláginea), состоящую из эластического хряща. Просвет трубы в месте их соединения — **перешеек слуховой трубы** (isthmus túbae auditívae), суживается до 1 мм. Верхняя костная часть трубы находится в одноименном полуканале мышечно-трубного канала височной кости и открывается на передней стенке барабанной полости **барабанным отверстием слуховой трубы** (óstium tympánicum túbae auditívae). Нижняя хрящевая часть, на которую приходится $\frac{2}{3}$ длины трубы, имеет вид желоба, открытого снизу, образованного медиальной и латеральной хрящевыми пластинками и соединяющей их перепончатой пластинкой. В том месте, где слуховая труба открывается на боковой стенке носоглотки **глоточным отверстием слуховой трубы** (óstium pharyngeum túbae auditívae), медиальная (задняя) пластинка эластического хряща трубы утолщается и выступает в полость глотки в виде **трубного**

в а л и к а (*tórus tubárius*). Продольная ось слуховой трубы от глоточного ее отверстия направлена вверх и латерально, образуя с горизонтальной и сагиттальной плоскостями угол 40—45°.

На хрящевой части слуховой трубы берут начало мышца, напрягающая, и мышца, поднимающая небную занавеску. При их сокращении хрящ трубы и ее перепончатая пластинка (*lámína tembranácea*) оттягиваются, канал трубы расширяется и воздух из глотки поступает в барабанную полость. Слизистая оболочка трубы образует продольные складки и покрыта мерцательным эпителием, движения ресничек которого направлены в сторону глотки. В слизистой оболочке слуховой трубы много слизистых трубных желез (*glándulae tubáriae*) и лимфоидной ткани, которая возле трубного валика и вокруг глоточного отверстия слуховой трубы образует скопление — *трубную миндалину* (см. «Органы кроветворения и иммунной системы»).

Вопросы для повторения и самоконтроля

1. Как называются неровности, видимые на поверхности ушной раковины?
2. Назовите стенки барабанной полости. Какие анатомические образования видны на каждой стенке?
3. Как называются мышцы, расположенные в барабанной полости? К каким слуховым косточкам прикрепляется каждая из этих мышц?
4. Расскажите о расположении и строении слуховой трубы.

ВНУТРЕННЕЕ УХО

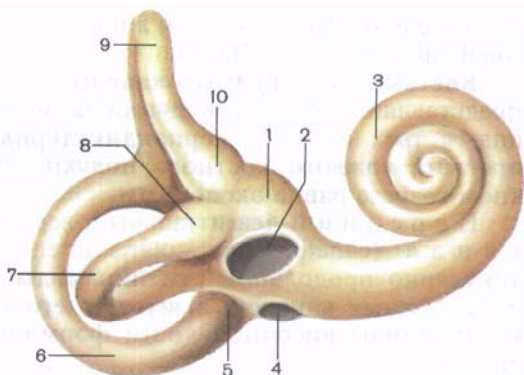
Внутреннее ухо (*áuris interná*) располагается в толще пирамиды височной кости и отделяется от барабанной полости ее лабиринтной стенкой. Внутреннее ухо состоит из костного и вставленного в него перепончатого лабиринта.

Костный лабиринт (*labyrinthus ósseus*), стенки которого образованы компактным костным веществом пирамиды височной кости, лежит между барабанной полостью с латеральной стороны и внутренним слуховым проходом медиально. Величина костного лабиринта по его длинной оси составляет около 20 мм. В костном лабиринте различают преддверие; спереди от него лежит улитка, сзади — полукружные каналы (рис. 229).

Преддверие (*vestíbulum*) представляет собой полость больших размеров, неправильной формы. На латеральной стенке костного лабиринта имеется два окна. Одно из них овальное и открывается в преддверие. Со стороны барабанной полости его закрывает основание стремени. Второе окно улитки круглое, оно открывается в начало спирального канала улитки и закрыто

Рис. 229. Костный лабиринт внутреннего уха.

1 — преддверие; 2 — окно преддверия; 3 — улитка; 4 — окно улитки; 5 — задняя костная ампула; 6 — задний полукружный канал; 7 — латеральный полукружный канал; 8 — латеральная костная ампула; 9 — передний полукружный канал; 10 — передняя костная ампула.



вторичной барабанной перепонкой. На задней стенке преддверия видно пять мелких отверстий, которыми в преддверие открываются полукружные каналы, а на передней стенке — довольно крупное отверстие, ведущее в канал улитки. На медиальной стенке преддверия имеется гребень преддверия (*crista vestibuli*), отделяющий друг от друга две ямки. Передняя ямка округлая, получила название сферического углубления (*recessus sphæricus*). Задняя ямка удлинённая, лежит ближе к полукружным каналам — это эллиптическое углубление (*recessus ellipticus*). В эллиптическом углублении находится внутреннее отверстие водопровода преддверия (*apertura interna aqueductus vestibuli* — BNA).

Улитка (*cóchlea*) является передней частью костного лабиринта. Она представляет собой извитой спиральный канал улитки (*canális spirális cóchleae*), образующий вокруг оси улитки два с половиной оборота. Основание улитки (*básis cóchleae*) обращено медиально, в сторону внутреннего слухового прохода. Вершина — купол улитки (*cúpula cóchleae*) направлен к барабанной полости. Ось улитки, которая лежит горизонтально, является костный стержень (*modiólus*). Вокруг стержня обвивается костная спиральная пластинка (*lámina spirális óssea*), которая не полностью перекрывает спиральный канал улитки. В области купола при помощи крючка спиральной пластинки (*hámulus láminae spirális*) костная пластинка ограничивает овальное отверстие улитки (*helicotréma*). Стержень пронизан тонкими продольными каналами стержня (*canáles longitudináles modióli*), в которых располагаются волокна улитковой части преддверно-улиткового нерва. В основании костной спиральной пластинки проходит спиральный канал стержня (*canális spirális modióli*), где лежит нервный улитковый узел (спиральный узел улитки). В основании улитки, у начала барабанной лестницы, располагается внут-

реннее отверстие канала улитки (*apertura interna canaliculi cochleae* — BNA).

Костные полукружные каналы (*canáles semicirculáres óssei*) представляют собой три дугообразно изогнутые трубки, лежащие в трех взаимно перпендикулярных плоскостях. Ширина просвета каждого костного полукружного канала на поперечном разрезе равна около 2 мм.

Передний (сагиттальный, верхний) **полукружный канал** (*canális semicirculáris antérieur*) ориентирован перпендикулярно продольной оси пирамиды. Он лежит выше других полукружных каналов, а верхняя его точка на передней стенке пирамиды височной кости формирует дугообразное возвышение.

Задний (фронтальный) **полукружный канал** (*canális semicirculáris postérieur*) — самый длинный из каналов, лежит почти параллельно задней поверхности пирамиды.

Латеральный (горизонтальный) **полукружный канал** (*canális semicirculáris laterális*) образует на лабиринтной стенке барабанной полости выпячивание — **выступ латерального полукружного канала** (*prominéntia canális semicirculáris laterális*). Этот канал короче других полукружных каналов.

Три полукружных канала открываются в преддверие пятью отверстиями. Соседние костные ножки (*crúra óssea*) переднего и заднего полукружных каналов сливаются в общую костную ножку (*crús osséum commune*), а остальные 4 ножки полукружных каналов открываются в преддверие самостоятельно. Одна из ножек каждого полукружного канала перед впадением ее в преддверие расширена в виде костной ампулы (*ámpulla óssea*). Поэтому такая ножка получила название ампулярной костной ножки (*crús ósseum ampullárae*). Одна из ножек латерального полукружного канала, не имеющая ампулы, — простая костная ножка (*crús óseum simplex*) также открывается в преддверие самостоятельно.

Перепончатый лабиринт (*labyrinthus membranáceus*) располагается внутри костного, в основном повторяет его очертания (рис. 230). Стенки перепончатого лабиринта состоят из тонкой соединительнотканной пластинки, покрытой плоским эпителием. Между внутренней поверхностью костного лабиринта и перепончатым лабиринтом находится узкая щель — **перилимфатическое пространство** (*spátium perilympháticum*), заполненное жидкостью, — **перилимфой** (*perilympha*). Из этого пространства по перилимфатическому протоку (*dúctus perilympháticus*), проходящему в канальце улитки, перилимфа может оттекать в подпаутинное пространство на нижней поверхности пирамиды височной кости. Перепончатый лабиринт заполнен эндолимфой (*endolýmpha*), которая через эндолимфатический проток (*dúctus endolympháticus*), проходя-

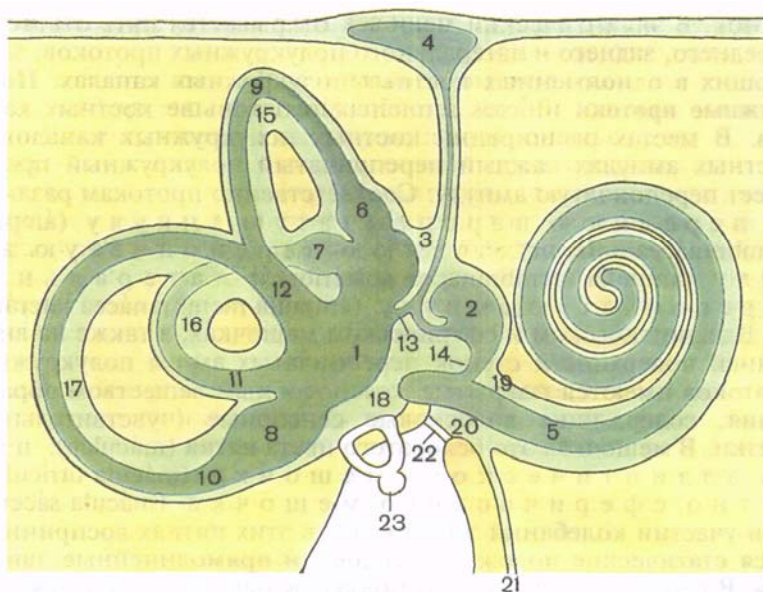


Рис. 230. Схема взаимоотношения костного и перепончатого лабиринтов внутреннего уха.

1 — эллиптический мешочек (маточка); 2 — сферический мешочек; 3 — эндолимфатический проток; 4 — эндолимфатический мешок; 5 — улитковый проток; 6 — передняя перепончатая ампула; 7 — латеральная перепончатая ампула; 8 — задняя перепончатая ампула; 9 — передний полукружный проток; 10 — задний полукружный проток; 11 — латеральный полукружный проток; 12 — общая перепончатая ножка; 13 — проток эллиптического и сферического мешочков; 14 — соединяющий проток; 15 — передний полукружный канал; 16 — латеральный полукружный канал; 17 — задний полукружный канал; 18 — преддверие; 19 — лестница преддверия; 20 — барабанная лестница; 21 — улитковый проток; 22 — вторичная барабанная перепонка; 23 — стремя.

ший в водопроводе преддверия на заднюю поверхность пирамиды, может оттекает в **эндолимфатический мешок** (*sáccus endolympháticus*), лежащий в толще твердой оболочки головного мозга на задней поверхности пирамиды.

В перепончатом лабиринте выделяют эллиптический и сферический мешочки, три полукружных протока и улитковый проток. Продолговатый **эллиптический мешочек**, или **маточка** (*utrículus*), располагается в одноименном углублении преддверия, а грушевидный **сферический мешочек** (*sácculus*) занимает сферическое углубление. Эллиптический и сферический мешочки сообщаются друг с другом при помощи тонкого канальца — **протока эллиптического и сферического мешочков** (*dúctus utrículosacculáris*), от которого отходит эндолимфатический проток. В нижней своей части сферический мешочек переходит в **соединяющий проток** (*dúctus reúníens*), впадающий в улитковый

проток. В эллиптический мешочек открывается пять отверстий переднего, заднего и латерального полукружных протоков, залегающих в одноименных костных полукружных каналах. **Полукружные протоки** (*dūctus semicirculāres*) тоньше костных каналов. В местах расширений костных полукружных каналов — костных ампулах каждый перепончатый полукружный проток имеет перепончатую ампулу. Соответственно протокам различают переднюю перепончатую ампулу (*āmpulla membranācea antérieur*), заднюю перепончатую ампулу (*āmpulla membranācea postérieur*) и латеральную перепончатую ампулу (*āmpulla membranācea laterālis*).

В эллиптическом и сферическом мешочках, а также на внутренней поверхности стенок перепончатых ампул полукружных протоков имеются покрытые желеподобным веществом образования, содержащие волосковые сенсорные (чувствительные) клетки. В мешочках это беловатого цвета **пятна** (*māculae*); пятно эллиптического мешочка (*mācula utriculi*) и пятно сферического мешочка (*mācula sacculi*). При участии колебаний эндолимфы в этих пятнах воспринимаются статические положения головы и прямолинейные движения. В перепончатых ампулах полукружных протоков имеются в виде поперечных складок **ампулярные гребешки** (*cristae ampullāres*), улавливающие повороты головы в различных направлениях. Волосковые сенсорные клетки, находящиеся в пятнах и ампулярных гребешках, своими вершинами обращены в сторону полости лабиринта. Эти клетки подразделяются на два типа. Клетки I типа (*грушевидные клетки*) имеют широкое основание, к которому в виде чаши примыкает нервное окончание. Клетки II типа (*столбчатые клетки*) имеют призматическую форму. На наружной поверхности обоих типов волосковых клеток имеется кутикула, от которой отходит 60—80 волосков (*стереоцилий*) длиной примерно 40 мкм. Другая разновидность клеток — *поддерживающие клетки*. Они расположены между сенсорными клетками. Для них характерно наличие темного овального ядра, значительного количества митохондрий и множества тонких цитоплазматических микроворсинок на вершинах. Поверхность эпителия макулы покрыта статолитовой мембраной — особым студенистым веществом, содержащим кристаллы карбоната кальция (отолиты, или статоконии). Апикальная часть эпителия ампулярных гребешков окружена желатинообразным прозрачным куполом, имеющим форму колокола без полости (длиной около 1 мм).

Раздражения волосковых сенсорных клеток, имеющих в пятнах и гребешках, передаются чувствительным окончаниям преддверной части преддверно-улиткового нерва. Тела нейронов этого нерва находятся в преддверном узле, лежащем на дне внутреннего слухового прохода. Центральные отростки этих нейронов в составе преддверно-улиткового нерва направляются

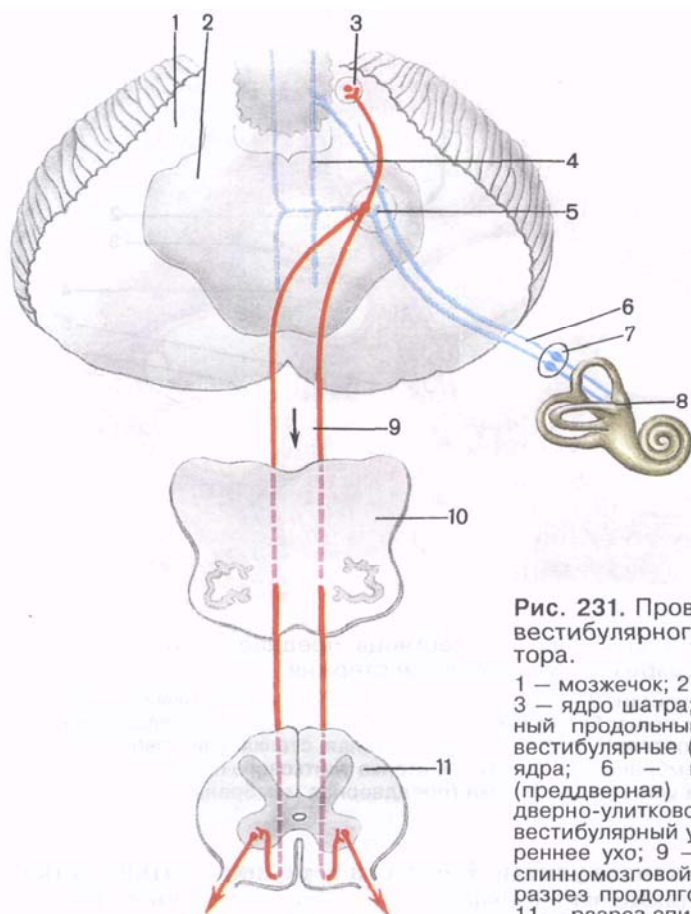


Рис. 231. Проводящий путь вестибулярного анализатора.

1 — мозжечок; 2 — мост мозга; 3 — ядро шатра; 4 — дорсальный продольный пучок; 5 — вестибулярные (преддверные) ядра; 6 — вестибулярная (преддверная) часть преддверно-улиткового нерва; 7 — вестибулярный узел; 8 — внутреннее ухо; 9 — преддверно-спинномозговой путь; 10 — разрез продолговатого мозга; 11 — разрез спинного мозга.

через внутренний слуховой проход в полость черепа, а затем в мозг к вестибулярным ядрам, лежащим в области вестибулярного поля (*área vestibularis*) ромбовидной ямки. Отростки клеток вестибулярных ядер (следующий нейрон) направляются к ядрам шатра мозжечка и спинному мозгу, образуя преддверно-спинномозговой путь, а также входят в дорсальный продольный пучок (*пучок Бехтерева*) ствола головного мозга. Часть волокон преддверной части преддверно-улиткового нерва направляется непосредственно в мозжечок — в узелок (*nódulus*), минуя вестибулярные ядра (рис. 231).

Перепончатый лабиринт улитки — **улитковый проток** (*dúctus cochlearis*) — начинается слепо в преддверии, позади впадения в него соединяющего протока, и продолжается вперед внутри

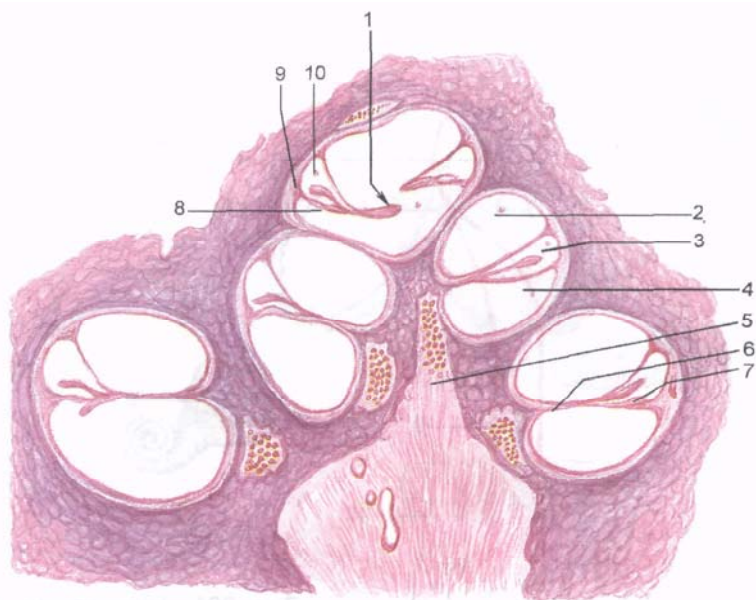


Рис. 232. Улитковый проток, лестница преддверия и барабанная лестница на разрезе улитки вдоль ее стержня.

1 — отверстие улитки; 2 — лестница преддверия; 3 — улитковый проток; 4 — барабанная лестница; 5 — стержень; 6 — костная спиральная пластинка; 7 — спиральный (кортиев) орган; 8 — барабанная стенка улиткового протока (спиральная мембрана); 9 — наружная стенка улиткового протока (преддверная мембрана); 10 — преддверная стенка улиткового протока (преддверная мембрана).

спирального канала улитки. В области верхушки улитки улитковый проток также заканчивается слепо. На поперечном разрезе он имеет форму треугольника (рис. 232). **Наружная стенка улиткового протока** (*páries extérnus dúctus cochleáris*), представляющая собой **сосудистую полоску** (*stria vascularís*), сращена с надкостницей наружной стенки спирального канала улитки. Сосудистая полоска богата кровеносными капиллярами, участвующими в образовании эндолимфы, которая питает также структуры спирального органа.

Нижняя **барабанная стенка улиткового протока** (спиральная мембрана; *páries tympanicus dúctus cochleáris*, s. *membrána spirális*) является как бы продолжением костной спиральной пластинки. На ней располагается звуковоспринимающий спиральный орган внутреннего уха. Третья — верхняя **преддверная стенка улиткового протока** (*преддверная мембрана*, *мембрана Рейсснера*; *páries vestibuláris cochleáris*, s. *membrána vestibuláris*) простирается от свободного края костной спиральной пластинки косо вверх к наружной стенке улиткового протока.

Улитковый проток занимает среднюю часть костного спирального канала улитки и отделяет нижнюю часть его — барабанную лестницу (*scála týmpani*), граничащую со спиральной мембраной, от верхней лестницы преддверия (*scála vestibuli*), прилежащей к преддверной мембране. В области купола улитки обе лестницы сообщаются друг с другом при помощи **отверстия улитки** (*helicotréma*). В основании улитки барабанная лестница заканчивается у окна, закрытого вторичной барабанной перепонкой. Лестница преддверия сообщается с перилимфатическим пространством преддверия, овальное окно которого закрыто основанием стремени.

Внутри улиткового протока, на спиральной мембране, располагается слуховой **спиральный орган** (*orgánum spirále*; *кортиев орган*). В основе спирального органа лежит базиллярная (основная) пластинка (*lámina basilaris*) или мембрана, которая содержит до 2400 тонких коллагеновых волокон, натянутых от свободного края костной спиральной пластинки до противоположной стенки спирального канала улитки. Более длинные (до 500 мкм) волокна находятся в области верхушки улитки, короткие (около 105 мкм) — в ее основании. Располагаются эти коллагеновые волокна в гомогенном основном веществе и выполняют роль струн-резонаторов. Со стороны барабанной лестницы базилярная пластинка покрыта плоскими клетками мезенхимного происхождения.

На базилярной пластинке, по всей длине улиткового протока, располагается звуковоспринимающий спиральный орган. **Спиральный (кортиев) орган** (*orgánum spirále*) состоит из двух групп клеток: поддерживающих (опорных) и волосковых (сенсорных) клеток, улавливающих механические колебания перилимфы, находящейся в лестнице преддверия и в барабанной лестнице.

Поддерживающие клетки, внутренние и наружные, располагаются непосредственно на базальной мембране. Между внутренними и наружными поддерживающими клетками имеется заполненный эндолимфой узкий канал — внутренний (кортиев) туннель. Через туннель на всем его протяжении (вдоль всего спирального органа) проходят безмякотные нервные волокна, являющиеся дендритами нейронов спирального узла. Нервные окончания этих дендритов заканчиваются на телах волосковых сенсорных клеток.

Волосковые сенсорные клетки также подразделяют на внутренние и наружные. Внутренние волосковые (сенсорные) эпителиоциты в количестве до 3500 располагаются в один ряд на опорных клетках. Они имеют кувшинообразную форму, расширенное основание, 30—60 коротких микроворсинок (стереоцилий) на апикальной поверхности, покрытой кутикулой. Ядро этих клеток занимает базальное положение в цитоплазме. Наружные волосковые сенсорные клетки в количестве 12 000—20 000 также лежат на поддерживающих клетках.

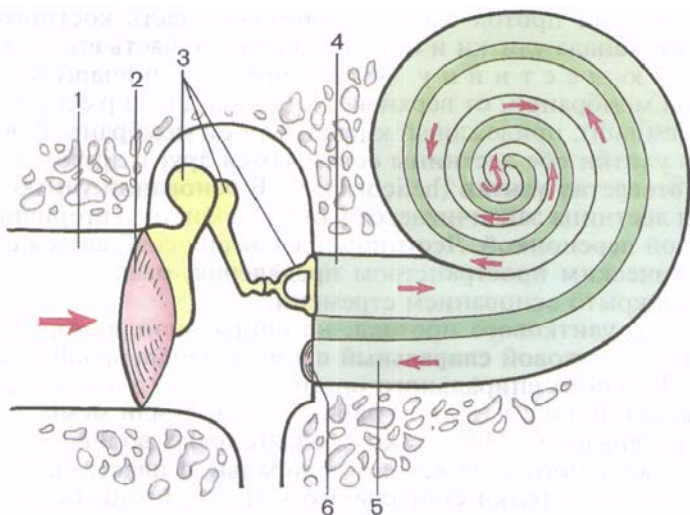


Рис. 233. Пути распространения звука (показано стрелками) в органе слуха.

1 — наружный слуховой проход; 2 — барабанная перепонка; 3 — слуховые косточки; 4 — лестница преддверия; 5 — барабанная лестница; 6 — вторичная барабанная перепонка.

Над вершинами волосковых сенсорных клеток спирального органа на протяжении всей длины улиткового протока располагается **покровная мембрана** (*membrana tectoria*). Эта мембрана представляет собой тонкую желеобразной консистенции пластинку, свободно плавающую в эндолимфе. Покровная мембрана состоит из тонких радиально ориентированных коллагеновых волокон, находящихся в прозрачном склеивающем аморфном веществе.

Звуковые ощущения в волосковых сенсорных клетках возникают в результате колебания перилимфы и вместе с ней спирального органа и касаний микроворсинок (стереоцилий) этих клеток в покровной мембране. Колебания перилимфы вызываются движениями основания стремени в окне преддверия и передаются базилярной пластинке (рис. 233). В лестнице преддверия эти колебания распространяются в сторону купола улитки, а затем через отверстия улитки — на перилимфу в барабанной лестнице, закрытой в основании улитки вторичной барабанной перепонкой. Благодаря эластичности этой перепонки практически несжимаемая жидкость — перилимфа — приходит в движение.

Звуковые колебания перилимфы в барабанной лестнице передаются базилярной пластинке (мембране), на которой расположен спиральный (слуховой) орган, и эндолимфе в улитко-

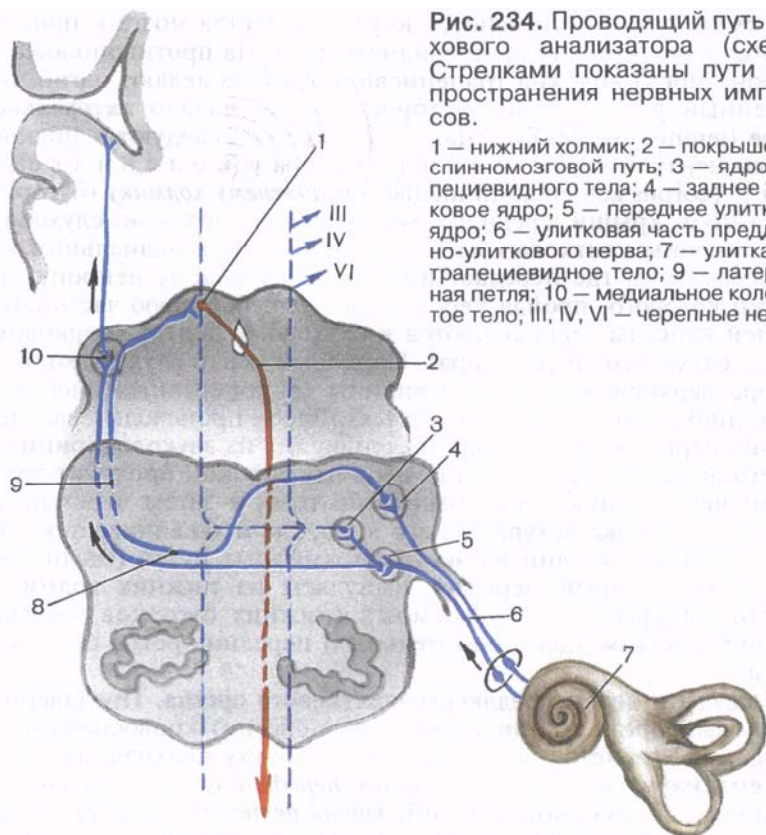


Рис. 234. Проводящий путь слухового анализатора (схема). Стрелками показаны пути распространения нервных импульсов.

1 — нижний холмик; 2 — покрышечно-спинномозговой путь; 3 — ядро трапецевидного тела; 4 — заднее улитковое ядро; 5 — переднее улитковое ядро; 6 — улитковая часть преддверно-улиткового нерва; 7 — улитка; 8 — трапецевидное тело; 9 — латеральная петля; 10 — медиальное колеччатое тело; III, IV, VI — черепные нервы.

вом протоке. Колебания эндолимфы и базилярной пластинки приводят в действие звуковоспринимающий аппарат, волосковые (сенсорные, рецепторные) клетки которого трансформируют механические движения в нервный импульс. Импульс воспринимается окончаниями биполярных клеток, тела которых лежат в улитковом узле (спиральном узле улитки). Центральные отростки этих клеток образуют улитковую часть преддверно-улиткового нерва, в составе которого направляются через внутренний слуховой проход в мозг, к переднему (вентральному) и заднему (дорсальному) улитковым ядрам, расположенным в мосту в области вестибулярного поля ромбовидной ямки. Здесь импульс передается следующему нейрону, клеткам слуховых ядер (рис. 234). Отростки клеток переднего (вентрального) ядра направляются на противоположную сторону, образуя пучок нервных волокон, получивший название **трапецевидного тела** (*corpus trapezoideum*). Аксоны заднего (дорсального) ядра выходят на поверхность ромбовидной ямки и в виде мозговых полосок IV желудочка направляются к срединной борозде ромбовид-

ной ямки, затем погружаются внутрь вещества мозга и продолжают в волокнах трапецевидного тела. На противоположной стороне моста волокна трапецевидного тела делают изгиб, обращенный в латеральную сторону, давая начало **латеральной петле** (*lemniscus laterális*). Далее эти волокна следуют к подкорковым центрам слуха: **медиальному коленчатому телу** (*corpus geniculatum mediale*) и **нижнему холмику** (бугорку) пластинки крыши среднего мозга. Часть волокон слухового пути (аксоны улитковых ядер) заканчивается в медиальном коленчатом теле, где передает импульс следующему нейрону, отростки которого, пройдя через подчечевицеобразную часть внутренней капсулы, направляются к слуховому центру (корковому концу слухового анализатора). Корковый центр слуха находится в коре верхней височной извилины (в поперечных височных извилинах, или в *извилине Гешля*). Здесь происходит высший анализ нервных импульсов, поступающих из звуковоспринимающего аппарата. Другая часть нервных волокон проходит транзитом через медиальное коленчатое тело, а затем через ручку нижнего холмика вступает в его ядро, где и заканчивается. Отсюда начинается один из экстрапирамидных путей (*tractus tectospinalis*), который передает импульсы из нижних холмиков пластинки крыши среднего мозга (нижних бугорков четверохолмия) клеткам ядер (двигательных) передних рогов спинного мозга.

Сосуды и нервы преддверно-улиткового органа. Преддверно-улитковый орган (орган слуха и равновесия) кровоснабжается из нескольких источников. К наружному уху подходят ветви из системы наружной сонной артерии: *передние ушные ветви* от поверхностной височной артерии, *ушная ветвь* от затылочной артерии и *задняя ушная артерия*. В стенках наружного слухового прохода разветвляется *глубокая ушная артерия* от верхнечелюстной артерии. Эта же артерия участвует в кровоснабжении барабанной перепонки, которая получает кровь также из артерий, кровоснабжающих слизистую оболочку барабанной полости. В результате в перепонке образуются две сосудистые сети: одна в кожном слое, другая — в слизистой оболочке.

Венозная кровь от наружного уха по одноименным венам оттекает в занижнечелюстную вену, в наружную яремную вену.

В слизистой оболочке барабанной полости имеется сосудистая сеть, образованная ветвями нескольких артерий (табл. 29).

Стенки слуховой трубы кровоснабжают *передняя барабанная артерия* и *глоточные ветви восходящей глоточной артерии*, а также *каменистая ветвь* от средней менингеальной артерии. К слуховой трубе отдает ветви *артерия крыловидного канала* (ветвь верхнечелюстной артерии).

Вены среднего уха сопровождают одноименные артерии и впадают в глоточное венозное сплетение, в менингеальные вены (притоки внутренней яремной вены) и в занижнечелюстную вену.

Т а б л и ц а 29. Артерии, разветвляющиеся в слизистой оболочке и мышцах барабанной полости и в барабанной перепонке

Артерия	От какой артерии берет начало	Через какие отверстия проникает в барабанную полость
Из системы наружной сонной артерии		
1. Верхняя барабанная артерия	Средняя менингеальная артерия	Полуканал мышцы, напрягающей барабанную перепонку
2. Каменистые ветви (для барабанной перепонки)	Средняя менингеальная артерия	Отверстие канала малого каменистого нерва, верхнее отверстие барабанного канальца
3. Нижняя барабанная артерия	Восходящая глоточная артерия	Барабанный каналец (снизу, через каменистую ямочку)
4. Передняя барабанная артерия	Верхнечелюстная артерия	Каменисто-барабанная щель
5. Задняя барабанная артерия отдает шиловосцевидную ветвь к одноименной мышце	Шилососцевидная артерия	Каналец барабанной струны
Из системы внутренней сонной артерии		
Сонно-барабанные артерии	Внутренняя сонная артерия	Сонно-барабанные канальцы

К внутреннему уху подходит *артерия лабиринта* (а. labyrinthi — ветвь базилярной артерии), сопровождающая преддверно-улитковый нерв и отдающая ветви к преддверию, полукружным каналам и улитке. Венозная кровь от внутреннего уха оттекает по одноименной вене в верхний каменистый синус, а также по вене канальца улитки и вене водопровода преддверия, расположенным в одноименных каналах и открывающимся в нижний каменистый синус или непосредственно во внутреннюю яремную вену.

Лимфа от наружного и среднего уха оттекает в сосцевидные, околоушные, глубокие шейные — внутренние яремные, а также в заглоточные (от слуховой трубы) лимфатические узлы.

Нервы органа слуха и равновесия происходят из нескольких источников. Наружное ухо получает чувствительную иннервацию из *большого ушного, блуждающего и ушно-височного нервов*. К барабанной перепонке подходят ветви от ушно-височного и блуждающего нервов, а также от барабанного сплетения одноименной полости. В слизистой оболочке барабанной полости

имеется барабанное сплетение (*pléxus tympanicus*), образованное ветвями *барабанного нерва* (*n. tympanicus* — ветвь языкоглоточного нерва), соединительной ветвью лицевого нерва с барабанным сплетением и симпатическими волокнами сонно-барабанных нервов (от внутреннего сонного сплетения). Барабанное сплетение продолжается в слизистой оболочке слуховой трубы, куда проникают также ветви от глоточного сплетения. Барабанная струна проходит через барабанную полость транзитом, в ее иннервации не участвует. Мышцы, прикрепляющиеся к слуховым косточкам, получают иннервацию из разных источников: стременная мышца — от *лицевого нерва*; мышца, напрягающая барабанную перепонку, — одноименную ветвь от *нижнечелюстного нерва*.

РАЗВИТИЕ И ВОЗРАСТНЫЕ ОСОБЕННОСТИ ПРЕДДВЕРНО-УЛИТКОВОГО ОРГАНА

Орган слуха и равновесия закладывается у человека в эмбриогенезе довольно рано. Зачаток перепончатого лабиринта появляется на 3-й неделе внутриутробной жизни в виде утолщения эктодермы на поверхности головного отдела зародыша, по бокам от нервной пластинки. На 4-й неделе эктодермальная пластинка прогибается, образуя слуховую ямку, которая затем превращается в слуховую пузырек. В дальнейшем пузырек обособляется от эктодермы и погружается в подлежащую мезенхиму (6-я неделя). Путем сложной дифференцировки из пузырька формируются три полукружных протока, маточка и мешочек. В каждом образовании развивается специализированный участок: в полукружных протоках — гребешки, в маточке и мешочке — пятна, содержащие чувствительные клетки нейроэпителия. Из передней части пузырька путем удлинения и спиралевидного свертывания образуется улитковый проток. На 3-м месяце эмбриогенеза перепончатый лабиринт в основном сформирован. В это время начинает формироваться звуковоспринимающий аппарат — спиральный (кортиев) орган. Из утолщения эпителия улиткового протока образуется покровная мембрана, под которой дифференцируются нейроэпителиальные (волосковые) сенсорные клетки. К 6-му месяцу строение спирального органа постепенно усложняется. С чувствительными клетками пятен и гребешков, а также со спиральным органом соединяются разветвления периферической части VIII пары черепных нервов. Одновременно с развитием перепончатого лабиринта вокруг него концентрируется мезенхима (слуховая капсула), которая затем превращается в хрящ. Между хрящом и лабиринтом появляется заполненное жидкостью перилимфатическое пространство. Впоследствии хрящевая капсула лабиринта превращается в костную.

Параллельно с развитием звуковоспринимающего аппарата (внутреннее ухо) формируется звукопроизводящий аппарат

(среднее ухо). Из первого жаберного (висцерального) кармана и стенок его дистальной части возникает закладка барабанной полости, а проксимальная часть суживается и превращается в слуховую трубу. Появляющееся напротив формирующейся барабанной полости выпячивание — жаберная борозда в дальнейшем преобразуется в наружный слуховой проход. Слуховые косточки развиваются из хрящей первой и второй висцеральных дуг. Ушная раковина образуется из мезенхимальных островков, прилегающих к эктодермальной борозде.

Ушная раковина у новорожденного уплощена, хрящ ее мягкий, покрывающая его кожа тонкая. Долька ушной раковины (мочка) имеет небольшие размеры. Наиболее быстро ушная раковина растет в течение первых 2 лет жизни ребенка и после 10 лет. В длину она растет быстрее, чем в ширину. Наружный слуховой проход у новорожденного узкий, длинный (около 15 мм), круто изогнут, имеет сужение на границе расширенных медиального и латерального отделов. Стенки наружного слухового прохода хрящевые, за исключением барабанного кольца. Выстилающая наружный проход кожа тонкая, нежная. У ребенка 1 года его длина около 20 мм, у ребенка 5 лет — 22 мм.

Барабанная перепонка у новорожденного относительно велика. Ее высота равна 9 мм. Наклонена барабанная перепонка у новорожденного сильнее, чем у взрослого. Угол, который она образует с нижней стенкой наружного слухового прохода, равен 35—40°.

Барабанная полость у новорожденного по размерам мало отличается от таковой у взрослого человека, однако она кажется узкой из-за утолщенной в этом возрасте слизистой оболочки. К моменту рождения в барабанной полости находится жидкость, которая с началом дыхания через слуховую трубу поступает в глотку и проглатывается.

Стенки барабанной полости тонкие, особенно верхняя. Нижняя стенка местами представлена соединительной тканью. Задняя стенка имеет широкое отверстие, ведущее в сосцевидную пещеру. Сосцевидные ячейки у новорожденного отсутствуют из-за слабого развития сосцевидного отростка. Слуховые косточки имеют размеры, близкие к таковым у взрослого человека. Слуховая труба у новорожденного прямая, широкая, короткая (17—21 мм). Хрящевая часть слуховой трубы развита слабо. В течение первого года жизни ребенка слуховая труба растет медленно, на 2-м году быстрее. Длина слуховой трубы у ребенка 1 года равна 20 мм, 2 лет — 30 мм, 5 лет — 35 мм, у взрослого человека составляет 35—38 мм. Просвет слуховой трубы суживается постепенно: от 2,5 мм в 6 мес до 2 мм в 2 года и до 1—2 мм у 6-летнего ребенка.

Внутреннее ухо у новорожденного развито хорошо, его размеры близки к таковым у взрослого человека. Костные стенки полукружных каналов тонкие, постепенно утолщаются за счет слияния ядер окостенения в пирамиде височной кости.

АНОМАЛИИ РАЗВИТИЯ ПРЕДДВЕРНО-УЛИТКОВОГО ОРГАНА

Нарушения развития рецепторного аппарата (спирального органа), недоразвитие слуховых косточек, препятствующее их движению, ведут к *врожденной глухоте*. Дефекты положения, формы и строения наружного уха (уродства), как правило, связаны с недоразвитием нижней челюсти (микрогнатия) или даже с ее отсутствием (агнатия).

Вопросы для повторения и самоконтроля

1. Перечислите части костного лабиринта, принадлежащие внутреннему уху.
2. Какие анатомические образования относятся к перепончатому лабиринту внутреннего уха?
3. Где находятся чувствительные (волосковые) сенсорные клетки, воспринимающие положение и движения головы и тела? К каким подкорковым и корковым центрам направляются импульсы от вестибулярного аппарата внутреннего уха?
4. Назовите стенки улиткового протока. При помощи какого образования улитковый проток соединяется с преддверием?
5. Где находятся клетки, воспринимающие механические колебания перилимфы и трансформирующие их в нервный импульс? К каким подкорковым и корковым центрам направляются импульсы от кортиева органа внутреннего уха?
6. Расскажите о развитии и возрастных особенностях органа слуха и равновесия.

ОРГАН ОБОНЯНИЯ

В жизни наземных животных обоняние играет важную роль в общении с внешней средой. Оно служит для распознавания запахов, определения газообразных пахнущих веществ, содержащихся в воздухе. В процессе эволюции орган обоняния, имеющий эктодермальное происхождение, вначале сформировался рядом с ротовым отверстием, а затем совместился с начальным отделом верхних дыхательных путей, отделившись от полости рта. У одних млекопитающих животных обоняние очень хорошо развито (макросматики). В эту группу входят насекомоядные, жвачные, копытные, хищные животные. У других животных обоняние отсутствует вообще (анасматики). К ним относятся дельфины. Третью группу составляют животные, обоняние у которых развито слабо (микросматики). К ним принадлежат приматы.

У человека *орган обоняния (orgánum olfactórium)* располагается в верхнем отделе носовой полости. **Обонятельная область слизистой оболочки носа (régio olfactória tunicae mucosae nási)** включает слизистую оболочку, покрывающую верхнюю носовую раковину и верхнюю часть перегородки носа. Рецепторный

ства воспринимаются рецепторными белками, находящимися в мембране, покрывающей реснички. Центральные отростки нейросенсорных клеток формируют 15—20 обонятельных нервов.

Обонятельные нервы через отверстия решетчатой пластинки одноименной кости проникают в полость черепа, затем в обонятельную луковицу. В обонятельной луковице аксоны обонятельных нейросенсорных клеток в обонятельных клубочках вступают в контакт с митральными клетками. Отростки митральных клеток в толще обонятельного тракта направляются в обонятельный треугольник, а затем в составе обонятельных полосок (промежуточной и медиальной) вступают в переднее продырявленное вещество, в подмозолистое поле (*área subcallósa*) и диагональную полоску (*bandalétta [stría] diagonális*) (полоска Брока). В составе латеральной полоски отростки митральных клеток следуют в парагиппокампальную извилину и в крючок, в котором находится корковый центр обоняния (рис. 235).

ОРГАН ВКУСА

Орган вкуса (orgánum gústus) развивается из эктодермы. У рыб воспринимающие «чувство вкуса» вкусовые почки (луковицы) имеются не только в эпителиальном покрове полости рта, но и в кожном покрове (кожное химическое чувство). Вкусовые почки у наземных позвоночных расположены только в начальном отделе пищеварительной трубки, достигая высокого развития у высших млекопитающих. У человека **вкусовые почки** (*caliculi gustatórii*) в количестве около 2000 находятся главным образом в слизистой оболочке языка, а также неба, зева, надгортанника. Наибольшее количество вкусовых почек сосредоточено в желобоватых сосочках (*papillae vallátae*) и листовидных сосочках (*papillae foliátae*), меньше их в грибовидных сосочках (*papillae fungifórmes*) слизистой оболочки спинки языка. В нитевидных сосочках их не бывает. Каждая вкусовая почка состоит из вкусовых и поддерживающих клеток. На вершине почки имеется вкусовая пора (отверстие) (*pórus gustatórius*), открывающаяся на поверхности слизистой оболочки.

На поверхности вкусовых клеток располагаются окончания нервных волокон, воспринимающих вкусовую чувствительность. В области передних $\frac{2}{3}$ языка чувство вкуса воспринимается волокнами барабанной струны лицевого нерва, в задней трети языка и в области желобоватых сосочков — окончаниями языкоглоточного нерва. Этот нерв осуществляет вкусовую иннервацию также слизистых оболочек мягкого неба и небных дужек. От редко расположенных вкусовых луковиц в слизистой оболочке надгортанника и внутренней поверхности черпаловидных хрящей вкусовые импульсы поступают через верхний гортанный нерв — ветвь

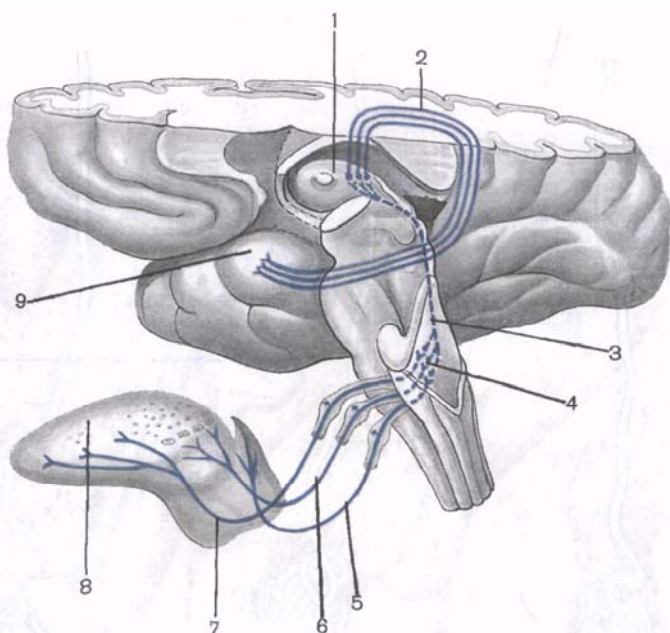


Рис. 236. Проводящий путь органа вкуса (схема).

1 — таламус; 2 — волокна, соединяющие таламус и крючок; 3 — волокна, соединяющие ядро одиночного пути и таламуса; 4 — ядро одиночного пути; 5 — вкусовые волокна в составе верхнего гортанного нерва; 6 — вкусовые волокна в составе языкоглоточного нерва; 7 — вкусовые волокна в составе барабанной струны; 8 — язык; 9 — крючок.

блуждающего нерва. Центральные отростки нейронов, осуществляющих вкусовую иннервацию в полости рта, направляются в составе соответствующих черепных нервов (VII, IX, X) к общему для них чувствительному ядру одиночного пути (*nucleus solitarius*), лежащему в виде продольного клеточного тяжа в задней части продолговатого мозга. Аксоны клеток этого ядра направляются в таламус, где импульс передается на следующие нейроны, центральные отростки которых оканчиваются в коре большого мозга, крючка парагиппокампальной извилины (рис. 236). В этой извилине находится корковый конец вкусового анализатора.

ОБЩИЙ ПОКРОВ

Кожа (*cutis*), образующая **общий покров тела человека** (*integumentum commune*), непосредственно соприкасаясь с внешней средой, выполняет ряд функций. Она защищает тело от внешних воздействий, в том числе механических, участвует в

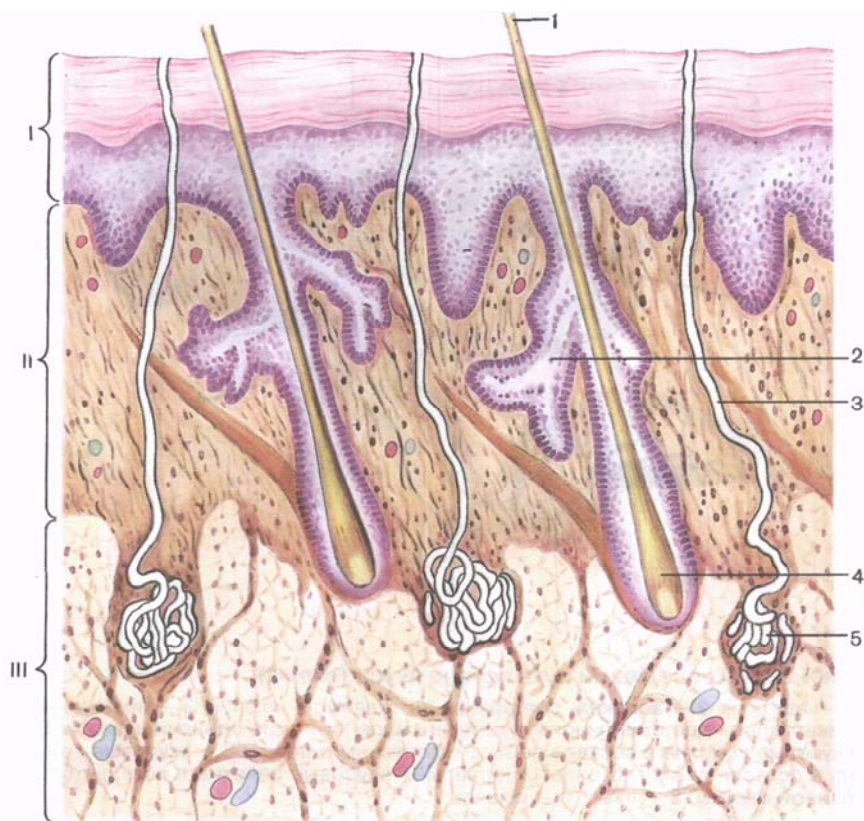


Рис. 237. Строение кожи (схема).

I — эпидермис; II — дерма (собственно кожа); III — подкожная основа; 1 — волос; 2 — сальная железа; 3 — выводящий проток потовой железы; 4 — корень волоса; 5 — потовая железа.

терморегуляции организма и в обменных процессах, выделяет наружу пот, кожное сало, выполняет дыхательную функцию, содержит энергетические запасы (подкожный жир). Кожа, занимающая площадь 1,5—2,0 м² в зависимости от размеров тела, является огромным полем для различных видов чувствительности: тактильной, болевой, температурной. Толщина кожи в различных отделах тела разная — от 0,5 до 5 мм. У кожи выделяют поверхностный слой — эпидермис, образовавшийся из эктодермы, и глубокий слой — дерму (собственно кожу) мезодермального происхождения (рис. 237).

Эпидермис (epidermis) представляет собой многослойный эпителий, наружный слой которого постепенно слущивается. Обновление эпидермиса происходит за счет его глубокого рост-

кового слоя. Толщина эпидермиса различна. На бедрах, плече, груди, шее и лице он тонкий (0,02—0,05 мм), на ладонях и подошвах, испытывающих значительную физическую нагрузку, — 0,5—2,4 мм.

Эпидермис состоит из многих слоев клеток, объединенных в пять основных слоев: роговой, блестящий, зернистый, шиповатый и базальный. Поверхностный *роговой слой* состоит из большого числа роговых чешуек, образовавшихся в результате ороговения клеток подлежащих слоев. Роговые чешуйки содержат белок кератин и пузырьки воздуха. Этот слой плотный, упругий, не пропускает воду, микроорганизмы и др. Роговые чешуйки постепенно слущиваются и заменяются новыми, которые подходят к поверхности из глубже лежащих слоев.

Под роговым слоем находится *блестящий слой*, образованный 3—4 слоями плоских клеток, потерявших ядра. Цитоплазма этих клеток пропитана белком эледином, хорошо преломляющим свет. Под блестящим слоем располагается *зернистый слой*, состоящий из нескольких слоев уплощенных клеток. Эти клетки содержат крупные зерна кератогиалина, который по мере продвижения клеток к поверхности эпителия превращается в кератин. В глубине эпителиального слоя находятся клетки *шиповатого* и *базального слоев*, которые объединяют под названием **ростковый слой**. Среди клеток базального слоя имеются пигментные эпителиоциты, содержащие пигмент меланин, от количества которого зависит цвет кожи. Меланин защищает кожу от воздействия ультрафиолетовых лучей. В некоторых областях тела пигментация выражена особенно хорошо (околососковый кружок молочной железы, мошонка, вокруг заднепроходного отверстия).

Дерма, или **собственно кожа** (*dérmis*, *s. corium*), состоит из соединительной ткани с некоторым количеством эластических волокон и гладкомышечных клеток. На предплечье толщина дермы не превышает 1 мм (у женщин) и 1,5 мм (у мужчин), в некоторых местах достигает 2,5 мм (кожа спины у мужчин). У собственно кожи выделяют поверхностный **сосочковый слой** (*stratum papillare*) и более глубокий **сетчатый слой** (*stratum reticulare*). Сосочковый слой располагается непосредственно под эпидермисом, состоит из рыхлой волокнистой неоформленной соединительной ткани и образует выпячивания — **сосочки** (*papillae*), содержащие петли кровеносных и лимфатических капилляров, нервные волокна. Соответственно расположению сосочков на поверхности эпидермиса видны **гребешки кожи** (*cristae cutis*), а между ними находятся продолговатые углубления — **бороздки кожи** (*sulci cutis*). Гребешки и бороздки лучше всего выражены на подошве и ладонях, где они образуют сложный индивидуальный рисунок. Это используется в криминалистике и судебной медицине для установления личности (дактилоскопия). В сосочковом слое располагаются пучки гладкомы-

печных клеток, связанные с луковицами волос, а в некоторых местах такие пучки лежат самостоятельно (кожа лица, сосок молочной железы, мошонка).

Сетчатый слой состоит из плотной неоформленной соединительной ткани, содержащей пучки коллагеновых и эластических волокон, и небольшого количества ретикулярных волокон. Этот слой без резкой границы переходит в подкожную основу, или **клетчатку** (*téla subcutánea*), содержащую в большем или меньшем количестве **жировые скопления** (*pannículi adipósi*). Толщина жировых отложений не во всех местах одинакова. В области лба, носа жировой слой выражен слабо, а на веках и коже мошонки он отсутствует. На ягодицах и подошвах жировой слой развит особенно хорошо. Здесь он выполняет механическую функцию, являясь эластической подстилкой. У женщин жировой слой развит лучше, чем у мужчин. Степень отложения жира зависит от типа телосложения, упитанности. Жировые отложения (жировая клетчатка) являются хорошим термоизолятором.

Цвет кожи зависит от наличия пигмента, который имеется в клетках базального слоя эпидермиса, а также встречается в дерме.

Придатки кожи. У кожи выделяют ее придатки, к которым относятся волосы, ногти, кожные железы.

Волосы (*píli*) покрывают в разной мере всю кожу (кроме ладоней, подошв, переходной части губ, головки полового члена, внутренней поверхности крайней плоти, малых половых губ). Волосы, как и ногти, являются производным эпидермиса. Они имеют стержень, выступающий над поверхностью кожи, и корень. Корень находится в толще кожи, заканчиваясь расширением — **луковицей волоса** (*búlbus píli*) — ростковой частью волоса. **Корень** (*rádix*) волоса располагается в соединительнотканной сумке, в которую открывается сальная железа. В эту сумку волоса вплетается **мышца, поднимающая волос** (*m. egréctor píli*). Эта мышца начинается в глубоких слоях сетчатого слоя дермы. При сокращении мышцы волос выпрямляется, сальная железа сдавливается и выделяет свой секрет. У плода тело покрыто пушком, который после рождения сменяется вторичным волосяным покровом. Длинные (щетинистые) волосы растут на голове, бровях, краях век. В период полового созревания волосяной покров появляется в подмышечных впадинах, на лобке. У мужчин растут борода, усы. Цвет волос зависит от наличия пигмента. При появлении в толще волоса пузырьков воздуха и исчезновении пигмента волосы седеют.

Ноготь (*únguis*) является роговой пластинкой, которая располагается в соединительнотканном ногтевом ложе, откуда осуществляется рост ногтя. Различают **корень** ногтя (*rádix únguis*), лежащий в ногтевой щели, **тело** ногтя (*sógrus úngius*) и **свободный край** (*márgo líber*), выступающий за пределы ногтевого

ложа. Кожные складки, ограничивающие ноготь со стороны его корня и с боков, получили название **валика ногтя** (*vallum unguis*).

Производными эпителия являются железы кожи — сальные, потовые и молочные.

Сальные железы (*glándulae sebácae*) — это простые альвеолярные по своему строению железы, располагаются неглубоко, у границы сосочкового и сетчатого слоев дермы. Протоки сальных желез открываются обычно в волосяной мешочек. Там, где нет волос (переходная часть губ, головка полового члена), протоки сальных желез выходят непосредственно на поверхность кожи. На подошвах и ладонях сальные железы отсутствуют. Выделяемое кожное сало служит смазкой для волос и эпидермиса, предохраняет его от воды, микроорганизмов, смягчает кожу.

Потовые железы (*glándulae sudoríferae*) простые, трубчатые, залегают в глубоких отделах дермы, где начальный отдел свернут в виде клубочка. Длинный выводной проток пронизывает собственно кожу и эпидермис и открывается на поверхности кожи отверстием — *потовой порой*. Потовые железы в коже распределены неравномерно. Их много в подмышечной и паховой областях, в коже ладоней и подошв. В некоторых местах потовые железы отсутствуют (головка и внутренняя поверхность крайней плоти полового члена, переходная часть губ). Потовые железы вместе с водой выводят из организма продукты обмена веществ: мочевину, некоторые соли, мочевую кислоту. Испарение пота ведет к снижению температуры тела.

Молочная железа (*glándulae mammáris, s. mámma*; от греч. *mastos*) — парный орган, по происхождению является видоизменной потовой железой. У мужчин железа остается недоразвитой.

Молочная железа располагается на уровне от III до IV ребра, на фасции, покрывающей большую грудную мышцу, в связи с чем ее называют также грудной железой. С грудной фасцией молочная железа соединена рыхло, что обеспечивает ее подвижность. С медиальной стороны молочная железа своим основанием подходит к краю грудины. Примерно на середине железы находится **сосок молочной железы** (*papilla mammária*) с точечными отверстиями на вершине, которыми открывается наружу 10—15 выводных млечных протоков (*dúctus lactíferi*). Участок кожи вокруг соска — **околососковый кружок** (*areóla mámmae*), также как и сосок, пигментирован. У девушек он имеет розовый цвет, у рожавших женщин — коричневый (бурый). Кожа кружка неровная, на ней видны бугорки, на поверхности которых открываются протоки желез о к о л о с о с к о в о г о к р у ж к а (*glándulae areoláres*), рядом с которыми располагаются сальные железы. В коже соска и околососкового кружка залегают пучки гладких мышечных клеток, часть которых ориентирована циркулярно, а часть — продольно. Со-

кращение этих мышц напрягает сосок. **Тело молочной железы** (corpus mammae) состоит из 15—20 долей (lobi glandulae mammae), отделенных друг от друга прослойками жировой ткани, пронизанной пучками рыхлой волокнистой соединительной ткани. Эти пучки переходят в **связки, поддерживающие молочную железу** (ligamenta suspensoria mammae). Доли состоят из долек (lobuli gl. mammae), имеющих строение сложных альвеолярно-трубчатых желез, которые по отношению к соску располагаются радиарно. Протоки желез (по одному из каждой доли) открываются на вершине соска молочной железы. На пути к соску (у его основания) каждый проток имеет расширение — **млечный синус** (sinus lactiferi).

В детском возрасте молочная железа недоразвита, ее созревание приурочено к периоду половой зрелости. При беременности железистая ткань разрастается, железа увеличивается в размерах. Сосок и околососковый кружок темнеют. Расширенные кровеносные сосуды (вены) просвечивают через тонкую кожу железы. Максимального развития железа достигает к концу беременности. После лактации размеры железы уменьшаются. В климактерический период железа подвергается частичной инволюции. Функция молочной железы тесно связана с деятельностью половых желез.

Аномалии развития молочной железы. Встречаются случаи недоразвития одной или обеих желез, появляются добавочные (кроме одной пары) железы (polimastia — *полимастия*) или только добавочные соски. У мужчин иногда железы развиваются по женскому типу (gynaecomastia — *гинекомастия*).

Сосуды и нервы молочной железы. К молочной железе подходят ветви 3—7-й *задних межреберных артерий* и латеральные грудные ветви *внутренней грудной артерии*. Глубокие вены сопровождают одноименные артерии, поверхностные вены располагаются под кожей, где образуют широкопетлистое сплетение. *Лимфатические сосуды* из молочной железы направляются к подмышечным узлам, окологрудным (своей и противоположной стороны) и глубоким нижним шейным (надключичным) лимфатическим узлам. *Чувствительная иннервация* железы осуществляется из межреберных нервов, надключичных нервов (из шейного сплетения). Вместе с чувствительными нервами и кровеносными сосудами в железу проникают секреторные (симпатические) волокна.

Сосуды и нервы кожи. В кожу проникают ветви от *поверхностных (кожных) и мышечных артерий*, которые в толще кожи образуют глубокую дермальную и поверхностную подсосочковую артериальные сети. Глубокая кожная сеть располагается на границе собственно кожи и подкожной жировой основы. Отходящие от нее тонкие артерии ветвятся и кровоснабжают жировые дольки, собственно кожу (дерму), потовые железы, волосы, а также образуют у основания сосочков артериальную сеть.

Из этой сети осуществляется кровоснабжение сосочков, в которые проникают капилляры, образующие внутрисосочковые капиллярные петли, достигающие вершин сосочков. От поверхностной сети отходят тонкие сосуды к сальным железам и корням волос. Венозная кровь из капилляров оттекает в вены, образующие поверхностное подсосочковое, а затем глубокое подсосочковое венозные сплетения. Из глубокого подсосочкового сплетения венозная кровь оттекает в глубокое дермальное венозное сплетение, а затем в подкожное венозное сплетение.

Лимфатические капилляры кожи образуют поверхностную сеть в сетчатом слое дермы, куда впадают капилляры, залегающие в сосочках, и глубокую — у границы с подкожной жировой клетчаткой. Формирующиеся из глубокой сети лимфатические сосуды, соединяясь с сосудами фасции мышц, направляются к регионарному лимфатическим узлам.

Иннервация кожи осуществляется как ветвями соматических чувствительных нервов (черепных, спинномозговых), так и волокнами вегетативной (автономной) нервной системы. В эпидермисе, сосочковом и сетчатом слоях имеются многочисленные, различные по строению нервные окончания, воспринимающие прикосновения (осязание), давление, боль, температурное чувство (холод, тепло). Нервные окончания в коже распределены неравномерно. Их особенно много в коже лица, ладоней и пальцев кисти, наружных половых органов. Иннервация желез, мышц, поднимающих волосы, кровеносных и лимфатических сосудов осуществляется постганглионарными симпатическими волокнами, поступающими в кожу в составе соматических нервов, а также вместе с кровеносными сосудами. Нервные волокна образуют сплетения в подкожной жировой клетчатке и в сосочковом слое дермы, а также вокруг желез и корней волос.

Вопросы для повторения и самоконтроля

1. В каких отделах полости носа находится обонятельная область? Почему эта область так называется?
2. Какие анатомические образования воспринимают запахи и трансформируют их в нервный импульс?
3. К каким отделам мозга направляются нервные импульсы от органа вкуса?
4. Где располагаются вкусовые почки? К каким структурам мозга направляются нервные импульсы от органа вкуса?
5. Назовите слои кожи. Какие структуры образуют рисунок кожи (гребешки и бороздки)?
6. Перечислите придатки кожи. Назовите части волоса и ногтя. Куда (в какие места) открываются протоки сальных и потовых желез кожи?
7. Что такое млечные синусы и как они располагаются по отношению к долям молочной железы?

ПРЕДМЕТНЫЙ УКАЗАТЕЛЬ*

- Аграмматизм 398
 Аграфия 397
 Аденогипофиз 164, **60**
 Аккомодация 583
 Аксон 338
 Алексия 398
 Амузия 398
 Анализатор 392
 Анастомозы 186
 — артерий верхней конечности 260
 — груди, живота и таза 274
 — таза и свободной части нижней конечности 292
 — артериовенозные 191
 — вен (межсистемные) 324, **117**
 — в системе сонных артерий 243
 Аорта 183, **67**
 — бифуркация 226, 273, **84**
 — дуга 225, **84**
 — варианты и аномалии 293
 — ствол плечеголовной 226, **84**
 — часть брюшная 226
 — варианты и аномалии 296
 — ветви висцеральные 264, 265
 — париетальные 264, 265
 — восходящая 223
 — ветви 225
 — грудная 226
 — варианты и аномалии 296
 — ветви висцеральные 262, 263
 — париетальные 261, 262
 — нисходящая 226
 — ветви 225
 Аппарат мочеполовой 4
 — женщины **2**
 — мужчины **1**
 Артериола 184, 189
 Артерии(я) 183
 — базилярная 244, 246, **90**
 — бедра глубокая 283, 285, **105**
 — варианты и аномалии 299
 — бедренная 282, 283, **105**
 — большеберцовая задняя 283, 287, **106, 107**
 — ветви мышечные 284, 288
 — передняя 284, 290, **108**
 — варианты и аномалии 299
 — ветви мышечные 284, 290
 — брыжеечная верхняя 265, 268, **99, 100**
 — нижняя 266, 271, **102**
 — венечная левая 207
 — правая 207
 — верхнечелюстная 232, 237, **87**
 — варианты 294
 — ветви отдела крыловидного 238
 — челюстного 237
 — височная поверхностная 231, 236, **87**
 — висцеральные 185
 — ворсинчатая передняя 233, 242
 — глазная 232, 239, **88**
 — глоточная восходящая 231, 236
 — грудная внутренняя 244, 249, **94**
 — диафрагмальная верхняя 261, 262
 — нижняя 264, 265
 — желудочно-двенадцатиперстная 268, **99**
 — запираательная 277, 280, **104**
 — затылочная 230, 235, **87**
 — крестовые латеральные 277, 280
 — легочная левая 221
 — правая 221
 — лицевая 230, 235, **87**
 — локтевая 252, 258
 — варианты и аномалии 296
 — лучевая 252, 256, **95, 97**
 — варианты и аномалии 295
 — коленная верхняя латеральная 283, 286, **106**
 — медиальная 283, 287, **105**
 — нижняя латеральная 283, 287, **106**
 — медиальная 283, 287, **106**
 — нисходящая 283, 286, **105**
 — средняя 283, 287
 — круглой связки матки 279, 281
 — лодыжковая передняя латеральная 290
 — медиальная 290
 — малоберцовая 283, 288
 — маточная 278, 281
 — межреберные задние 261, 262, **98**
 — мозговая задняя 244, 247, **90**
 — передняя 233, 241, **89**

* Прямым шрифтом указаны номера страниц, полужирным — номера рисунков.

- средняя 233, 241, **89**
- мочепузырная нижняя 281, **104**
- надпочечниковая средняя 266, 272, **103**
- надчревная нижняя 279, 281, **104**
- поверхностная 282, 283, **105**
- оболочка внутренняя 186, **69**
- наружная 188, **69**
- средняя 187, **69**
- огибающая малоберцовую кость 283, 288
- подвздошную кость, глубокая 279, 282, **104**
 - поверхностная 282, 283, **105**
- особенности возрастные 332
- парietальные 185
- плечевая 252, 254, **92, 93, 94**
- варианты и аномалии 295
- подвздошная внутренняя 274, **104**
 - ветви висцеральные 278, 280
 - пристеночные 275, 277
 - наружная 279, 281, **104**
 - общая 274, **104**
 - варианты и аномалии 298
- подвздошно-поясничная 276, 277
- варианты и аномалии 298
- подключичная 243
- варианты и аномалии 294
- ветви 244
- отделы 244
- подколенная 283, 286, **106**
- подмышечная 251, 252, **92**
- варианты и аномалии 295
- отделы 253
- позвоночная 245
- варианты и аномалии 295
- половая внутренняя 279, 281, **104**
 - варианты и аномалии 298
- наружные 282, 283
- подошвенная латеральная 284, 288, **107**
- медиальная 283, 288, **107**
- почечная 266, 273, **103**
- поясничная 264, 265
- прямокишечная средняя 278, 281
- пласневые подошвенные 288
- пупочная 278, 280, **104**
- развитие 329
- сетчатки центральная 588
- слезная 588
- соединительная задняя 233, 241
- сонная внутренняя 232, 239, **87**
- наружная 229, 230, **87**
 - ветви задние 230, 235
 - конечные 231, 236
 - медиальные 231, 236
 - передние 230, 234
 - общая 227, **85, 86**
 - бифуркация 229
 - варианты и аномалии 294
 - синус сонный 229
- спинного мозга 370, **134**
- стопы тыльная 284, 291, **108**
- типы 188

- ветвления 185, **70**
- топография 188
- ушная задняя 231, 236, **87**
- шеи поперечная 244, 250
- щитовидная верхняя 230, 234, **87**
- ягодичная верхняя 278, 280, **104**
- варианты и аномалии 298
- нижняя 277, 280, **104**
- язычная 230, 234, **87**
- яичковая (яичниковая) 266, 273, **103**
- APUD-система 181
- Астигматизм 595
- Афазия сенсорная 398

Барьер гематоэнцефалический 455
Бляшки лимфоидные 97, 109
Боуменовы железы см. Железы обонятельные

Варолиев мост см. Мост
Веки 586

- развитие 593

Вены(а) 183

- бедра глубокая 327
- бедренная 327
- варианты и аномалии 329
- большеберцовые (передние и задние) 327
- брыжеечная верхняя 319, **115**
- нижняя 322, **115**
- воротная (печени) 318, **115, 116**
- анастомозы **117**
- варианты и аномалии 329
- вортикозные 588
- глубокие 193
- грудная внутренняя 309
- диафрагмальные нижние 316, **114**
- диплоические 310, 452
- желудочные 318
- желчнопузырная 318, **115**
- конечности верхней глубокие 303, 315
- поверхностные 302, 313, **112**
- крестцовая срединная 322
- легочная верхняя левая 222
- правая 222
- нижняя левая 222
- правая 222
- локтевая 303, 315
- локтя промежуточная 313, **113**
- лучевая 303, 315
- межреберные задние 306, **109**
- мозговая большая 420
- мозговые внутренние 420
- надчревная нижняя 325
- непарная 300, 304, **109**
- варианты и аномалии 327
- ноги подкожная большая 325, **118, 119**
- варианты и аномалии 329
- малая 325, **119**
- варианты и аномалии 329
- огибающая подвздошную кость, глубокая 325

- околупочные 319
- особенности возрастные 334
- пальцевые подошвенные 325
- печеночные 318, **114**
- — варианты и аномалии 329
- плечевая 303, 315
- плечеголовные 305, 307, **109, 111**
- — варианты и аномалии 328
- плюсовые подошвенные 325
- поверхностные (подкожные) 193
- подвздошная внутренняя 322, **117**
- — притоки париетальные 323
- — наружная 323
- — общая 322, **117**
- подключичная 304, 312, 315, **111**
- — варианты и аномалии 328
- подколennая 327
- — варианты и аномалии 329
- подмышечная 304, 315
- позвоночная 309
- полая верхняя 300, **109**
- — варианты и аномалии 327
- — нижняя 316, **114**
- — — варианты и аномалии 329
- — полунепарная 301, 305, **109**
- — варианты и аномалии 327
- поясничные 316
- предпривратниковая 318
- прямокишечные 323, **117**
- ястные дорсальные 313
- развитие 321
- руки подкожные (латеральная и медиальная) 303, 313, **112, 113**
- — — варианты и аномалии 328
- селезеночная 321, **115, 116**
- сердца большая 209
- — малая 209
- — наименьшие 209
- — передние 209
- — средняя 209
- стопы пальцевые тыльные 325, **118**
- типы 192
- тебизевы *см.* Вены сердца наименьшие
- шейная глубокая 309
- эмиссарные 310, 452
- яичковая (яичниковая) 316, **114**
- яремная внутренняя 302, 309, **111**
- — варианты и аномалии 327
- — луковицы 310
- — притоки внечерепные 311
- яремная наружная 302, 312, **111**
- — варианты и аномалии 327
- — передняя 312
- Венулы 191
- Видиев нерв *см.* Нерв крыловидного канала
- Влагалище 63
- иннервация 65
- особенности возрастные 70
- сосуды 65
- строение стенок 64
- В-лимфоциты 94
- Водопровод среднего мозга 377

- Волокна вегетативные (автономные) 480
- нервные ассоциативные 458, **181**
- — безмиелиновые 479
- — белого вещества полушарий большого мозга 402, **149, 150, 154, 155**
- — комиссуральные (спаечные) 459, **181**
- — миелиновые 479
- — послеузловые 545
- — предузловые 544
- — проекционные 460, **181**
- проводящей системы сердца 206
- Пуркиные *см.* Волокна проводящей системы сердца
- центробежные 480
- центростремительные 480
- Волосы 622
- Вольфово тело *см.* Почка первичная
- Вьессана петля *см.* Петля подключичная
- Гассеров узел *см.* Узел тройничный
- Гермафродитизм 83
- Гинекомастия 624
- Гиппокамп 410
- Гипоспадия 83
- Гипоталамус 377, 415, **161**
- Гипофиз 161, 164, 374, **59, 60**
- особенности возрастные 168
- развитие 167
- Глаз 575
- аппарат аккомодационный 583
- — слезный 587, **222**
- Глазное яблоко 575, **219**
- — оболочка внутренняя 579
- — — собственно сосудистая 577
- — — сосудистая 577
- — — фиброзная 575
- — ось зрительная 575
- — новорожденного 594
- — развитие 592
- — — аномалии 594
- Глаукома врожденная 595
- Глюкагон 161, 174
- Гормоны 161
- гипофиза 165, **61**
- надпочечников 161, 162, 178
- щитовидной железы 171
- яичка 175
- яичника 175
- Граафовы пузырьки 50, **20**
- Губы половые большие 65, **22**
- — малые 66, **22**
- Дендрит 338
- Дерма 621, **237**
- Диафрагма мочеполая 84, 86, **28**
- таза 84, 89
- Дуга (артериальная) ладонная глубокая 256, **96**
- — — поверхностная 258, **97**
- — подошвенная глубокая 284, 288
- — венозная ладонная глубокая 315

- — — поверхностная 315, 112
- — — подошвенная 325
- — — тыльная стопы 325, 119
- — — рефлекторная 457, 180
- — — вегетативная 545, 210
- — — простейшая 340, 121

Железа молочная 623

- — — аномалии развития 624
- — — сосуды и нервы 624
- — — предстательная 37, 12
- — — сосуды 38
- — — строение 38
- — — слезная 587, 222
- — — развитие и возрастные особенности 594
- — — шишковидная *см.* Тело шишковидное
- — — щитовидная 161, 168, 62
- — — особенности возрастные 172
- — — сосуды и нервы 171

Железы бульбоуретральные 39

- Литтре 26
- обонятельные 617
- парашитовидные 161, 172, 64
- — — особенности возрастные 173
- — — сосуды и нервы 173
- потовые 623
- преддверия (влагалища) 67
- сальные 623, 237
- церуминозные (серные) 598
- эндокринные 160, 59
- — — классификация 161

Желудочек (сердца) левый 202, 73

- — — правый 202, 73

Жидкость спинномозговая 369, 454

Извилины Гешля 396

Иннервация вегетативная желез и гладкомышечных структур головы и шеи 566

- — — органов, расположенных в полости таза, и кровеносных сосудов 571
- — — пищеварительных и других, расположенных в брюшной полости 569
- — — сердца, трахеи, бронхов, легких и пищевода 568

Инсулин 161, 174

Канал мочеиспускательный женский 27

- — — мужской 25
- — — новорожденного 28

Канатик семенной 45

Капилляры 190, 71

- — — лимфатические 121, 41

Катаракта врожденная 595

Клапан предсердно-желудочковый левый 202, 77

- — — правый 200, 77, 79

Клапаны венозные (заслонки) 192, 72

Клетки(а) Беца 390, 391, 394

- — — глиальные 180
- — — Лейдига 33
- — — нервная 338

— обонятельные 617

— парафолликулярные 171

— поддерживающие 609

— Руже *см.* Перичиты

— сенсорные волосковые 609

— Сертоли 30, 33

Клетки-сателлиты 544

Клитор 67, 22

— кровоснабжение 68

Кожа 619, 237

— иннервация 625

— сосуды 624

Комплекс Гольджи 33

Конъюнктив 586

Кора большого мозга, строение 389, 143

Косточки слуховые 600, 228

Крипторхизм 82

Кровообращение плода 334, 120

Круг артериальный большого мозга 248, 90

— виллизиев *см.* Круг артериальный большого мозга

— кровообращения большой 184

— — малый (легочный) 220

Лимфография 158

Лобок 65, 22

— особенности возрастные 70

Матка 53, 19

— аномалии 83

— изменения функциональные 56

— иннервация 61

— особенности возрастные 70

— отношение к брюшине 55

— рентгеноанатомия 61

— связки 56

— сосуды 61

— строение 54

Метаталамус 415

Миелоархитектоника 389

Миндалина 97, 102

— аденоидная *см.* Миндалина глоточная

— глоточная 106, 33

— небная 104, 32

— трубная 107

— язычная 103

Миокард 203

— желудочков 205, 74

— предсердий 204, 78

— развитие 216

Мозг головной 372

— — — артерии 444

— — — варианты и аномалии 442

— — — вены 445

— — — новорожденного 441

— — — особенности возрастные 441

— — — развитие 351

— — — строение 372

— — — задний 377, 425

— — — конечный 377, 378

— — — развитие 351

- костный 95, 98
- продолговатый 377, 431, **169**
- борозды 432
- фармация ретикулярная 433
- ядра оливные 433
- промежуточный 377, 411, **158**
- III желудочек 419, **163**
- спинной варианты и аномалии 442
- вещество белое 362
- серое 361
- канатик боковой 363, 365
- задний 363, 366
- передний 363
- пучки 363
- особенности развития 367
- рога 361
- сегменты 358, **128**
- строение 355, **126, 127**
- топография в позвоночном канале 359, **129**
- средний 420, **164**
- водопровод 422
- крыша 421
- ножки 421
- ядра 423
- Мозжечок 427, **166**
- кора 429, **167**
- ножки 428, **166**
- Мост мозга 425, **165**
- Мочеточник 19, **10**
- аномалии 82
- нервы 21
- особенности возрастные 27
- рентгеноанатомия 21, **10**
- сосуды 20
- Мошонка 43, **13, 17**
- сосуды 43
- Муфты (селезенки) лимфоидные периартериальные 114, **38**
- макрофагально-лимфоидные 116, **38**
- Мышца(ы) глазного яблока 583, **221**
- развитие и возрастные особенности 594
- промежности 87, **27, 28**
- натягивающая барабанную перепонку 601
- поднимающая верхнее веко 584, **221**
- ресничная 578
- Надпочечники 161, 175, **65**
- особенности возрастные 179
- строение микроскопическое 177, **66**
- Надъязычник см. Придаток яичника
- Нейрит см. Аксон
- Нейрогипофиз 165, **60**
- Нейрон(ы) ассоциативный см. Нейрон замыкательный
- афферентные см. Нейроны чувствительные
- вставочный (кондукторный) 457, **180**
- двигательный (эфферентный) 457, **180**
- замыкательный 339
- послеузловой (постганглионарный) 481
- предузловой (преганглионарный) 480
- рецепторные см. Нейроны чувствительные
- чувствительный (афферентный) 339, 456, **180**
- эфферентный 340
- Нейроцит 338
- Нерв(ы) 479
- барабанный 498
- бедра кожный задний 536, **207**
- латеральный 530
- бедренно-половой 530
- блоковый 485, **190**
- блуждающий 500, **194**
- ветви отдела брюшного 503
- головного 501
- грудного 502
- шейного 501
- часть парасимпатическая 565
- большеберцовый 538, **208**
- верхнечелюстной 489, **190**
- внутренностный грудной большой 554, 572
- малый 554
- низший 554
- внутренностные крестцовые 556
- внутренностные поясничные 556
- глазной 486, **190**
- глазодвигательный 484
- часть парасимпатическая 561
- грудной длинный 517
- грудные 517
- грудоспинной 517
- диафрагмальный 513
- добавочный 503
- заднепроходно-копчиковые 541
- запираательный 530, **204**
- затылочный малый 512
- зрительный 483
- икроножный 538
- каменистый большой 562
- глубокий 550, 562
- малый 499, 564
- икры кожные, латеральный и медиальный 538, 540
- кожные тыльные, медиальный и промежуточный 540
- крыловидного канала 550, 562
- лицевой 494, **192**
- ветви 494
- часть парасимпатическая 561
- лобный 486
- локтевой 520, **199**
- ветви 522
- область иннервации кожи кисти **200**
- лопатки дорсальный 514, 515
- лучевой 523
- ветвь глубокая 525
- передняя
- область иннервации кожи кисти **200**

- малоберцовый глубокий 540
- общий 540, **208**
- межкостный передний 520
- межреберные 525, **202**
- ветви кожные 526
- мышечные 526
- межреберно-плечевые 527
- мышечно-кожный 518
- надключичные 512
- надлопаточный 517
- нижнечелюстной 491
- ветви двигательные 491
- носоресничный 487
- ветви 488
- обонятельные 483
- отводящий 493
- пальцевые ладонные общие 520, **199**
- подошвенные общие 539, **209**
- собственные 539, **209**
- тыльные 540
- подбородочный 493
- подглазничный 489
- подкожный 531, **205**
- позвоночный 553
- полового члена (клитора) дорсальный 536
- подмышечный 517
- подошвенный латеральный 539, **209**
- медиальный 538, **209**
- плеча кожный задний 523
- латеральный верхний 517, **201**
- медиальный 523
- подвздошно-паховый 530
- подвздошно-подчревный 529
- подключичный 517
- подлопаточный 517
- подъязычный 504
- половой 535
- преддверно-улитковый 497
- предплечья кожный задний 523
- латеральный 518, **201**
- медиальный 523, **201**
- промежностные 536
- прямокишечные нижние 536
- седалищный 536, **208**
- сердечные (симпатические) 210
- грудные 553
- шейный верхний 551, **213**
- нижний 553
- средний 552
- скуловой 489
- ветви 490
- слезный 489, **190**
- сонный внутренний 550
- сонные наружные 551
- сосудов 188
- спинномозговые 358, 480, 507, **128, 132**
- ветви задние 508
- передние 509
- срединный 518, **199**
- ветвь ладонная 520
- область иннервации кожи кисти **200**

- стопы пальцевые тыльные 540
- тазовые внутренностные 565
- тройничный 485, **189**
- ветви чувствительные 491
- ушно-височный 491
- ушной большой 512
- черепные 480, 481
- деление на группы 482
- области иннервации 504
- шеи поперечный 512
- щечный 491
- ягодиц нижние 536, **207**
- ягодиц верхний 535, **206**
- нижний 535, **206**
- языкоглоточный 498, **193**
- часть парасимпатическая 564
- язычный 492, **191**
- яремный 551
- Нефрон, строение 10, 6
- Ноготь 622

Область обонятельная слизистой оболочки носа 616

Оболочка головного мозга мягкая 455

- нервы 453
- паутинная 454
- цистерны 454
- сосуды 452, **179**
- твердая 446, **175, 176**
- синусы 449, **177, 178**
- спинного мозга мягкая (сосудистая) 369

- паутинная 369, **132, 133**

- твердая 367, **132, 133**

Овогенез 51

Овуляция 59

Околояичник 53

Орган(ы) вкуса 618

- зрения 574

- нервы 588

- развитие 592

- сосуды 588

- иммунной системы периферические 97, **29**

- центральные 95, **29**

- мочевые 4

- обоняния 616

- половые женские внутренние 48

- развитие 79, **25**

- наружные 65, **22**

- развитие 81, **26**

- источники, развитие 75

- мужские внутренние 29, **13, 14**

- развитие 76, **24**

- наружные 40, **16**

- развитие 79, **26**

- особенности возрастные 46

- преддверно-улитковый 595, **225**

- аномалии развития 616

- нервы 613

- развитие 614

- сосуды 612

- спиральный (кортиева) 609, **232**

- чувств 573

Островки Лангерганса *см.* Островки
панкреатические
— панкреатические 174
Отверстие Лушки 435, 455
— Мажанди 435, 455

Паратироциты ацидофильные 173

— главные 172

Пейеровы бляшки *см.* Бляшки лимфо-
идные

Перекрест зрительный 416

— Мейнерта 424

— Фореля 424

Перепонка барабанная 598

Перешеек ромбовидного мозга 424

Перикард новорожденного 219

— сосуды и нервы 219

— строение 217, **83**

Перилимфа 604

Периневрий 479

Перициты 190, **71**

Петля подключичная 552

Пинеалоциты 180

Плацента 60

Плащ *см.* Кора большого мозга

Полимастия 624

Полость барабанная 599

— развитие 615

— сосудистая сеть 613

Полушарие большого мозга 372, 378

— желудочки боковые 408, **156**
— сплетения сосудистые 410,

157

— строение 409, 410, **156**

— поверхность верхнелатеральная
378, **137, 138**

— борозды 380

— доля височная 382

— затылочная 382

— лобная 378

— островковая 383

— теменная 381

— извилины 382

— медиальная 375, 383, **136**

— борозды 383, **139, 140**

— извилины 383, **139, 140**

— нижняя 372, 385, **135, 140,**

141A, 141B

— борозды глазничные 386

— затылочно-височная 387

— носовая 387

— обонятельная 385

— извилины 386, 387

— луковичи обонятельные 372,
388, 142

Посткапилляры 191

Почка(и) 4

— аномалии развития 81

— аппарат фильтрационный 12, **7**

— форникальный 12, **7**

— вещество корковое 8

— мозговое 9

— нервы 17

— оболочки 8

— окончательная 72, 74, **23**

— особенности возрастные 17

— первичная 71, 73, **23**

— рентгеноанатомия 17

— сосуды 15, **9**

— строение 8, **4**

— топография 5, **3**

Почки вкусовые 618

Преддверие влагалища 67, **22**

Предпочка 71, 73, **23**

Предсердие левое, строение 202, **74**

— правое, строение 197, **74, 76**

Прекапилляры 189

Привески везикулярные 53

Придатки кожи 622

Придаток яичка 33

— иннервация 34

— сосуды 34

— яичника 53

Прогестерон 162, 175

Промежность 84

— иннервация 92

— сосуды 92

Пространство подпаутинное 369, **133**

— субдуральное 368

— эпидуральное 368, **132**

Проток артериальный (боталлов) 220

— лимфатический 127, **46**

— грудной 129, 160

— правый 130, 144

— семявыносящий 35, **12**

— иннервация 37

— сосуды 37

— улитковый, строение 607, **232**

Проход слуховой наружный 597

Пузырек семенной 36, **12**

— иннервация 37

— сосуды 37

Пузырь мочевого 21, **11**

— нервы 25

— особенности возрастные 27

— развитие 74

— рентгеноанатомия 25

— сосуды 25

— строение 24

— топография 21, **12**

Пути интероцептивные 461

Путь(и) корково-мозжечковый 476

— корково-спинномозговые, латераль-
ный и передний 472, 474, **187**

— корково-спинномозговой (пирамид-
ный) латеральный 365, **131**

— передний 363

— корково-ядерный 471, 472, **187**

— красноядерно-спинномозговой 366,
472, 476, **188**

— пирамидный 471, 472, **187**

— покрышно-спинномозговой 363,
131

— преддверно-спинномозговой 365, **131**

— проводящие(ий) 457

— анализатора вестибулярного 607,
231

— зрительного 589, **223, 224**

- слухового 611, **234**
- органа вкуса 619, **236**
- обоняния 618, **235**
- осязания и давления *см.* Путь спинно-таламический передний
- проприоцептивной чувствительно-сти коркового анализатора 465, **183**
- экстрапирамидные 472, 475
- проекционные восходящие 460, 462
- нисходящие 471, 472
- проприоцептивные 460, 465
- распространение слуха 610, **233**
- ретикулярно-спинномозговой 363, 472, 476
- спинно-мозжечковый задний 365, 462, 467, **131, 184**
- передний 365, 462, 469, **131, 185**
- спинно-таламический латеральный 365, 461, 462, **182**
- передний 363, 462, 464, **131, 182**
- экстероцептивные 460, 461
- Пучок Бурдаха *см.* Пучок клиновидный
- Гиса *см.* Пучок предсердно-желудочковый
- Голля *см.* Пучок тонкий
- Говерса *см.* Путь спинно-мозжечковый передний
- клиновидный 366
- предсердно-желудочковый 206, **79**
- тонкий 366
- Флексига *см.* Путь спинно-мозжечковый задний

Раковина ушная 597, **227**

— развитие 615

Рефлекс 338

— безусловный 342

Рецептор, типы 339

Роговица 575

— развитие и возрастные особенности 594

— слои 576

Русло микроциркуляторное 184, 189, **68**

Свод мозга 406, **153**

Связка матки круглая 56

Селезенка 97, 112, **36, 37**

— иннервация 117

— сосуды 116

Сердце 183

— клапаны 200, 202, **75**

— пороки врожденные 215

— рентгеноанатомия 213, **81**

— система проводящая 205, **79**

— сосуды кровеносные 207, **74**

— лимфатические 209

— сплетения нервные внеорганные 210

— — внутриорганные 211

— строение 194, **73**

— типы кровоснабжения 208

— топография 211, **80**

Сетчатка 579, **220**

— диск зрительного нерва 582

— пятно 581

Сеть (артериальная) запястья ладонная 259

— тыльная 257, 259

— лодыжковая латеральная 290, **108**

— пяточная 288

— суставная коленная 286, **105**

— — локтевая 254, **94**

— чудесная артериальная 185

— венозная 185

Сильвиев водопровод 422

Синапсы межнейронные 339

Синус венечный 208

Система вены воротной 318

— — полый верхней 300, 302

— — нижней 300, 316

— гипоталамо-гипофизарная 165, 418

— лимбическая 388, **142**

— лимфатическая 120, **40**

— нервная 338

— вегетативная (автономная) 343, 543

— — — — — отдел крестцовый 565

— — — — — отделы 544

— — — — — часть парасимпатическая 561, **217, 218**

— — — — — симпатическая 547, **211**

— — — — — периферическая 343, 479

— — — — — развитие у животных 344

— — — — — человека 348, **122**

— — — — — соматическая 343

— — — — — центральная 343

— — — — — сердечно-сосудистая 183

— — — — — сердца проводящая 206, **79**

— — — — — сигнальная вторая 397

— — — — — действительности первая 397

— — — — — экстрапирамидная 424

Склера 577

— — — — — синус венозный 577

Собственно кожа *см.* Дерма

Сосуды и узлы лимфатические молоч-ной железы 153, **57**

— лимфатические 124, **42**

— — — — — конечности верхней глубокие 153, **57**

— — — — — поверхностные 151, **56**

— — — — — нижней глубокие 134, **58**

— — — — — поверхностные 132, **48, 58**

— — — — — паховые 134, **49**

— — — — — сосудов 188

Сперматогенез 31, **15**

Сплетение(я) аортальное брюшное 556, **558**

— — — — — грудное 554

— — — — — барабанное 499

— — — — — брыжеечное верхнее и нижнее 559

— — — — — венозные(ое) 193

— — — — — влагалищное 323

— — — — — лозовидное 316

— — — — — крестцовое 323

— — — — — мочепузырное 323

— — — — — позвоночные внутренние 306, **110**

— — — — — наружные 306, **110**

— — — — — предстательное 323

— — — — — прямокишечное 323, **117**

— — — — — щитовидное непарное 308

- желудочное 558
- зубное нижнее 493
- копчиковое 541
- иннервируемые органы 534
- крестцовое 533, **203**
- ветви длинные 536
- короткие 534
- иннервируемые органы 533
- легочное 502, 553
- маточно-влагалищное 560
- межбрыжеечное 558
- мочепузырное 560
- надпочечниковое 558
- околоушное и его ветви 496
- печеночное 558
- пищеводное 553
- плечевое 513, **196**
- ветви длинные 518
- короткие 514
- иннервируемые органы 515
- подвздошные, правое и левое 559
- поджелудочно-двенадцатиперстное 558
- подключичное 553
- подчревное верхнее 559, **216**
- нижнее 560, **216**
- почечное 558, **215**
- поясничное 527, **203**
- ветви 528
- иннервируемые органы 528
- предстательное 560
- прямокишечное верхнее 559
- селезеночное 558
- семявыносящего протока 560
- сердечные внеорганные 210
- внутриорганные единое 211
- симпатическое 551
- сонное внутреннее 550, 551
- ушное и его ветви 496
- чревное 556, **215**
- узлы 557
- шейное 510, **195**
- ветви 511
- иннервируемые органы 511
- яичковое (яичниковое) 559
- Ствол(ы) легочный 220
- нервный 479
- реберно-шейный 244, 250
- симпатический 547, **214**
- ветви соединительные белые 547, 548
- серые 547, 549, 550
- отдел грудной 553
- крестцовый 556, 214
- поясничный 554, 214
- шейный 549
- щитовидный 244, 249
- варианты и аномалии 295
- лимфатический(е) 127
- подключичный 132, 154
- яремный 151
- чревный и его ветви 265, 267, **99**
- Стереогнозия 396
- Сумка околосердечная *см.* Перикард

- Таламус 377, 413, **159**
- задний *см.* Таламус
- Тело беременности желтое 52
- миндалевидное 402
- мозолистое 375, 404, **151, 152**
- полосатое 399
- ресничное 578
- развитие и возрастные особенности 594
- стекловидное 583
- трапезиевидное 425, 611
- шишковидное 180, 377
- особенности возрастные 181
- сосуды и нервы 181
- Тельце почечное 10, 11, **5**
- Тестостерон 162, 175
- Тимус 95, 99, **30**
- кровоснабжение и иннервация 102
- особенности возрастные 101
- развитие 101
- строение 100
- топография 99
- Т-лимфоциты 94
- Треугольник мочевого пузыря 24
- Труба маточная 62, **19**
- аномалии 82
- иннервация 63
- особенности возрастные 70
- сосуды 63
- строение стенки 62
- слуховая 601
- железы трубные 602
- Углубление мышечно-маточное 56
- Узел Ашоффа—Тавары *см.* Узел предсердно-желудочковый
- Киса—Флека *см.* Узел синусно-предсердный
- крылонебный 490, 563, **218**
- ветви 564
- поднижнечелюстной 564, **218**
- подъязычный 564
- преддверный 498
- предсердно-желудочковый 206, **79**
- ресничный 484
- синусно-предсердный 206, **79**
- спинномозговой 358, 507
- тройничный 486, **189**
- улитки спиральный 498
- ушной 491, 565
- шейно-грудной (звездчатый) 553
- варианты и аномалии 572
- шейный верхний 549
- варианты и аномалии 572
- средний 551
- варианты и аномалии 572
- Узелки лимфоидные одиночные 97, 104, 110, **35**
- червеобразного отростка 107, **34**
- Узлы лимфатические 97, 117, 125, **39, 44**
- бронхолегочные 146, **53**
- брыжеечные 139
- брюшной полости 136

- диафрагмальные верхние 143, **52**
- желудочные 137, **50**
- желчепузырные 139
- заглочные 149
- затылочные 147, **55**
- иннервация 120
- лицевые (щечные) 149
- межгрудные 153
- межреберные задние 143
- надчревные 141
- нижнечелюстные 149, **55**
- ободочной кишки 140, **51**
- окологрудные 143, **52**
- околоушные 148, **54, 55**
- панкреатические 138
- паховые 125, 134, **49, 58**
- печеночные 139
- подбородочные 149, **54, 55**
- подмышечные 153, **57**
- поднижнечелюстные 149, **54, 55**
- подколенные 132
- поясничные 142
- приносящие 126
- развитие 119
- селезеночные 138, **50**
- сосцевидные (заушные) 148, **55**
- средостенные передние и задние 144, **52**
- таза 135, **49**
- трахеобронхиальные 147, **53**
- чревные 137, **50**
- шейные 150, **55**
- поясничные 554
- форма 126, **43**
- Ухо внутреннее 602, **230**
- лабиринт костный 602, **229, 230**
- каналы полукружные костные 595, 604, **226**
- — — улитка 603
- — — перепончатый 604, **230**
- — — мешочки эллиптический и сферический 605, **230**
- — — развитие 615
- наружное 597
- среднее, строение 599

Фасции глазницы 585

- промежности 90, **27, 28**

Фимоз 83

Фолликулы 51, **20**

Формация ретикулярная 362

Хрусталик 582

Цикл овариально-менструальный 56, **21**

Цитоархитектоника 389

Часть поджелудочной железы эндо-
кринная, строение 174

Четвертый желудочек 434, **168**

Член половой 40, **16**

— сосуды 42

Чувствительность, виды 573

Шумлянского—Боумена капсула 10

Эктопия мочевого пузыря 83

Эндокард 203

Эндоневрий 479

Эпидермис 620, **237**

— слои 621

Эпикард 205

Эпиневрий 479

Эписпадия 83

Эпиталамус 415

Эпифиз мозга см. Тело шишковидное

Эстрогены 162, 175

Ядро(а) анализатора двигательного 393, 395, **144**

— — — артикуляции речи 398

— — — письменной речи 397

— — — зрительного 396

— — — письменной речи 398

— — — кожного 396

— — — коркового общей и проприоцептивной чувствительности 393, **144, 145**

— — — обеспечивающего функции сочтанного поворота головы и глаз в противоположную сторону 395, **144**

— — — обонятельного 397

— — — слухового 396

— — — устной речи 398

— базальные 399, **147, 148**

— Бехтерева 440

— Вестфала—Эдингера 423

— гипоталамуса 416, **162**

— Дейтерса 440

— мозжечка 430, **166**

— моста 426

— нерва блуждающего 440

— добавочного 440

— лицевого 438

— отводящего 438

— подъязычного 441

— преддверно-улиткового 439

— тройничного 437

— языкоглоточного 440

— Роллера 440

— таламуса 413, **160**

— хвостатое 399

— чечевицеобразное 440

— швалябе 440

— Якубовича 423

Яичко 29, 162, 174, **13, 14**

— аномалии 82

— нервы 34

— оболочки 44, **17**

— сосуды 34

— этапы опускания в мошонку 44, **18**

Яичник 48, 162, 174, **19**

— аномалии 81

— особенности возрастные 68

— сосуды 53

— строение 50

Ямка ромбовидная 435, **170**

— — — ядра 437, **172**